MBL

Whipold
west
76-85

Archiv

für

Mikroskopische Anatomie

und

Entwicklungsgeschichte

herausgegeben

von

O. Hertwig in Berlin,

v. la Valette St. George in Bonn

und

W. Waldeyer in Berlin.

Fortsetzung von Max Schultze's Archiv für mikroskopische Anatomie.

Vierundfünfzigster Band.

Mit 29 Tafeln und 29 Figuren im Text.

Bonn

Verlag von Friedrich Cohen

1899.

14 31

Inhalt.

Seite

Zur Histologie der Milchdrüse. Von Anton Sticker, Dr. med. (Aus dem zoologischen und vergleichend-anatomischen Institut der Univertät Bonn.)

1. Abstammung des intralobulären Stromas der Milchdrüse der Kuh von Waldeyer'schen Flügelzellen. Hierzu Abbildungen 1—14, Tafel I u. II 1
2. Die Lymphbahnen der thätigen Milchdrüse der Kuh. Hierzu Abbildung 15, Tafel II 9
3. Die Epithelien der Milchdrüse der Kuh und ihre Theilung. Hierzu Abbildungen 16—21, Tafel II. 12

Die Blutkörperchen des Schweins in der ersten Hälfte des embryonalen Lebens. Von Dr. C. S. Engel in Berlin. Hierzu Tafel III 24

Ueber eine eigenthümliche Art protoplasmatischer Knospung an Epithelzellen und ihre Beziehung zum Microcentrum. Von Martin Heidenhain. (Aus der anatomischen Anstalt zu Würzburg.) Hierzu Tafel IV 60

Ueber den Bau der Cetaceenhaut. Von Bernhard Rawitz. Hierzu Tafel V 68

Nachträgliche Bemerkungen zu meiner Abhandlung: „Ueber den feineren Bau der Drüsen des Kehlkopfes etc." Von Frau Sophie Fuchs-Wolfring 84

Ueber die Pigmentbildung in den Schmetterlingsflügeln. Von Franz Friedmann. (Aus dem zoologischen Institut der Universität Freiburg i. Brsg.) Hierzu Tafel VI 88

Ueber das Verhalten der Kerne bei der Konjugation des Infusors Colpidium colpoda St. Von H. Hoyer. (Aus dem Institut für vergleichende Anatomie der Jagellonischen Universität in Krakau.) Hierzu Tafel VII und 2 Figuren im Text 95

Die Degeneration der markhaltigen Nervenfasern der Wirbelthiere unter hauptsächlicher Berücksichtigung des Verhaltens der Primitivfibrillen. (Zugleich ein Beitrag zur Kenntniss der normalen Nervenfasern.) Von Georg Mönckeberg und Albrecht Bethe. (Aus dem physiologischen Institut in Strassburg i. E.) Hierzu Tafel VIII und IX 135

Ueber die Struktur der Darmepithelzellen. Von Martin Heidenhain. (Aus der anatomischen Anstalt zu Würzburg.) Hierzu Tafel X und XI 184

Die Durchschneidung des Nervus mandibularis. (Ein Beitrag zum Kapitel über trophische Nervenfasern.) Von Zahnarzt

Seite

Dr. Abraham. (Aus dem anatomisch-biologischen Institut zu Berlin.) Hierzu Tafel XII und 8 Figuren im Text . . 224

Ueber die sogenannten Sternzellen der Säugethierleber. Von C. v. Kupffer. Hierzu Tafel XIII, XIV und XV 254

Nachtrag und Berichtigung zu meiner Arbeit „Ueber die Structur des Protoplasmas der menschlichen Epidermiszelle." Von Dr. Karl Herxheimer, Oberarzt der dermatologischen Abtheilung des städtischen Krankenhauses in Frankfurt a. M. Hierzu 2 Figuren im Text 289

Zur Histogenese der Spermien von Helix pomatia. Von Dr. K. v. Korff, Assistenten am anat. Institut zu Kiel. (Aus dem anatom. Institut zu Kiel.) Hierzu Tafel XVI 291

Ueber centrale Neuritenendigungen. Von Dr. Semi Meyer in Danzig. (Aus den Laboratorien der Königl. psychiatrischen Klinik zu Leipzig und der städtischen Irrenanstalt zu Danzig.) Hierzu Tafel XVII 296

Ueber Phagocytose und die Abfuhrwege der Leucocyten in den Lymphdrüsen. Von Dr. Siegmund von Schumacher, Assistent am physiolog. Institut in Wien. Hierzu Tafel XVIII 311

Ueber Struktur und Histogenese der Samenfäden des Meerschweinchens. Von Dr. Friedrich Meves. (Aus dem anatomischen Institut in Kiel.) Hierzu Tafel XIX, XX u. XXI und 16 Figuren im Text 329

Zur Frage über die Nervenendigungen in den Tast- oder Sinushaaren. Von P. Ksjunin, stud. med. (Aus dem histologischen Laboratorium des Prof. A. E. Smirnow.) Hierzu Tafel XXII und XXIII 403

Mehrkernige Eizellen und mehreiige Follikel. Von Dr. Hans Rabl, Privatdocent und Assistent am histologischen Institut in Wien.) Hierzu Tafel XXIV und 1 Textfigur 421

Veränderungen der Nebenniere bei Transplantation. Von Heinrich Poll. (Aus dem anatomisch-biologischen Institut der Universität zu Berlin.) Hierzu Tafel XXV 440

Ueber die Blutkörperchen einiger Fische. Von Bernhard Rawitz. Hierzu Tafel XXVI 481

Vergleichend-anatomische Untersuchungen über den Ursprung und die Phylogenese des N. accessorius Willisii. Von Wilh. Lubosch, Assistent am Kgl. anatom. Institut der Universität Breslau. Hierzu Tafel XXVII 514

Zur Histologie des äusseren Genitales. Von Dr. Julius Tandler, Prosector, und cand. med. Paul Dömény, Demonstrator. (Aus dem I. anatom. Institut des Herrn Prof. Zuckerkandl. in Wien.) Hierzu Tafel XXVIII 602

Die Schliessmuskulatur an den Mündungen der Gallen- und der Pankreasgänge. Von Konrad K. Helly, Demonstrator. (Aus dem I. anatom. Institut in Wien.) Hierzu Tafel XXIX 614

(Aus dem zoologischen und vergleichend-anatomischen Institut der Universität Bonn.)

Zur Histologie der Milchdrüse.

Von

Anton Sticker, Dr. med.

1. Abstammung des intralobulären Stromas der Milchdrüse der Kuh von Waldeyer'schen Flügelzellen.

Hierzu Abbildungen 1—14, Tafel I u. II.

Die thätige Milchdrüse der Kuh liefert zwei ganz überraschend verschiedene mikroskopische Bilder, welche weder von dem Härtungsgrade noch der Conservirungsart, noch von dem Einflusse anderer technischen Zusatzflüssigkeiten herrühren. Auf dem einen Bilde erblickt man regelmässige, geschlossene Ringe mit freiem Lumen, welche fast ohne Zwischensubstanz aneinander stossen und sich gegenseitig in ihrer Form beeinflussen (Fig. 1); auf dem anderen Bilde erblickt man niemals geschlossene Ringe, das Lumen theilweise ausgefüllt und eine breite Zwischensubstanz (Fig. 2).

Bei stärkerer Vergrösserung findet man die Wand zweier benachbarter Acini auf dem ersten Bilde aus einer doppelten Lage von Epithelien gebildet, zwischen welchen allenthalben Blutcapillaren ziehen (Fig. 3, 4, 5 u. 6). Auf dem zweiten Bilde besteht die Wand aus einer stark lichtbrechenden Substanz, die nach dem Lumen der Acini hin mit scharfen Umrissen abschliesst, nach innen zu aber feine Einschnitte zwischen wulstigen Falten zeigt, die von stark sich krümmenden Capillaren durchzogen werden (Fig. 7); der Hohlraum dieser Acini ist mit einschichtigen, oft zusammengefalteten Lagen von Epithelien bis auf ein kleines Lumen ausgefüllt.

Sehen wir in diesem Abschnitte ganz von dem Drüsenepithel[1]) ab und beschäftigen uns ausschliesslich mit dem Drüsenstroma.

In der auf der Höhe der Funktion befindlichen Milchdrüse der Kuh besteht das Stroma zwischen den einzelnen Acini fast nur aus Blutcapillaren. Diese bilden durch bogenförmigen Verlauf und zahlreiche Anastomosen ein wirkliches Rete capillare, das für jeden Acinus ein besonderes Körbchen bildet.

Die Capillaren haben eine zarte, mattglänzende Membran. Ihr Durchmesser ist der eines rothen Blutkörperchens, also kaum 5 μ gross. Die rothen Blutkörperchen färben sich mit Eosin glänzend roth und heben sich deutlich ab. Oft ist das Capillarrohr zwischen den einzelnen Blutkörperchen zusammengezogen und erscheint dadurch mit rosenkranzförmigen Anschwellungen (Fig. 4) oder es zeigt sich überhaupt nur als schmale Linie (Fig. 3). In letzterem Falle fehlen die rothen Blutkörperchen oder haben sich dem Rohre entsprechend amöboidartig gestreckt.

Die Structur der Capillaren tritt am deutlichsten bei der Böhmer'schen Hämoxylinfärbung hervor. Ihre Wände zeigen dabei in ziemlich gleichen Entfernungen ovoide, blaugefärbte Kerne, welche ein zierliches, in den Knotenpunkten verdickt erscheinendes Fadengerüst besitzen (Fig. 13 u. 14).

Ein Capillarrohr, welches an der Stelle, wo ein Kern liegt, auf dem Querschnitte getroffen wurde, erscheint als rundes, violettgefärbtes Gebilde mit einem blauen, wandständigen Kerne, täuscht also eine Zelle vor (Fig. 3 a). Eine geschlängelte Capillare, auf einem feinen Längsschnitt getroffen, liefert im Interacinum Spindelzellen mit rundlichen Kernen (Fig. 3 c). Auf diese Täuschungen mache ich aufmerksam, um streng zu betonen, dass sich in den auf der Höhe der Funktion befindlichen Drüsenpartieen der Kuh keine andern Gebilde als Capillarschlingen im Interacinum vorfinden[2]).

---

1) Mit diesem soll sich ein besonderer Abschnitt: „Die Epithelien der Milchdrüse der Kuh und ihre Theilung" beschäftigen (pag. 12).

2) Für die Milchdrüse der Kuh ist der Satz A. Kolossow's (Lit.-Verz. Nr. 8, S. 21) hinfällig: In einigen Drüsen, allem Anscheine nach auch in der Milchdrüse, ist ausser den secernirenden Zellen noch eine andere Art constanter Elemente vorhanden, welche ohne Zweifel den von Boll und Andern beschriebenen Bindegewebszellen

Die Capillarschlingen im interacinösen Raume entbehren sogar jeden bindegewebigen Stützapparat, dieser findet sich erst zwischen den einzelnen Lobuli als ein längsstreifiges, feines, helles Bindegewebe mit vereinzelten Kernen. Arterien, Venen und Lymphgefässe findet man erst in dem Stroma, welches die zu grösseren Läppchen vereinigten Lobuli, die Lobuli zweiter Ordnung, trennt. Dieses Stroma besteht aus hellem, fibrillärem Bindegewebe und bildet kleinere und grössere Lücken, welche durch zartwandige Zellen mit flachem Kerne ausgekleidet sind.

Das ist alles, was sich über das Stroma der auf dem Gipfel ihrer Funktion befindlichen Drüse sagen liesse. Gehen wir einen Schritt zurück und suchen uns eine Drüse oder eine Drüsenpartie aus, welche zwar auch thätig ist, aber aus der ersten Zeit der Lactation stammt, mithin noch im Wachsen, in der Ausbildung begriffen ist.

Im interlobulären Gewebe findet man dieselben kleinen Arterien, Venen und Lymphgefässe, wie oben beschrieben. Neu ist das Auftreten von Zellen, „welche — um mit Waldeyer's Worten[1]) zu reden — in einem eigenthümlichen Zusammenhange mit den Blutgefässen stehen; sie sind nämlich stets dicht um die Blutgefässe angeordnet, die sie wie Scheidenbekleiden“ (Fig. 8, 9 u. 10).

Diese Zellen besitzen einen grossen ovalen Kern, welcher glänzende, zierlich geordnete Chromatinkügelchen aufweist. Je dichter das Gewebe, um so schwieriger ist der eigentliche Leib der Zelle zu finden. Derselbe ist zart blättchenförmig, färbt sich blass und erscheint auf dem optischen Durchschnitt als schmales Gebilde (Fig. 8 c). Bisweilen gelingt es, Flächenansichten des Zellleibes zu erhalten (Fig. 10 b). In einem weitern Stadium zeigt sich bei aufmerksamer Betrachtung, dass die Zelle nicht aus diesem einzigen Blättchen besteht, sondern mehrere, sich wie Schaufeln eines Wasserrades ansetzende Platten besitzt. Diese Platten, die Flügel der Zelle, sind homogen, stark lichtbrechend, unfärbbar und zeigen sich auf Durchschnitten als glänzende, ge-

(sog. Korbzellen) der Membrana propria entsprechen, jedoch keineswegs solche darstellen, sondern den bekannten, von Kölliker entdeckten muskulösen Elementen der Schweissdrüse gleichbedeutend sind.

1) Lit.-Verz. Nr. 14, S. 190.

wellte Fäden, die von den Fibrillen des Bindegewebes kaum zu unterscheiden sind. Je stärker die Flügel sich ausbilden, um so mehr tritt der Zellleib (die Hauptplatte nach Waldeyer) zurück, nur der Kern behält seine platte, ovale Gestalt. An einem Pole desselben findet sich sehr oft eine dunkel gefärbte Plasmaanhäufung (Fig. 9 c, 11 a, 12 b); ob dieselbe den zusammengedrängten Zellleib vorstellt, oder eine Art Nebenkern ist, konnte ich nicht entscheiden.

So schwierig nun die Enträthselung dieser Zellen im interlobulären Gewebe der Milchdrüse der Kuh war, um sie als Waldeyer'sche Flügelzellen[1]) anzusprechen, um so leichter war ihre Aufklärung in dem breiten, intralobulären Stroma, welches wir im Anfange dieses Aufsatzes als charakteristisch für bestimmte Drüsenpartieen beschrieben haben (Fig. 2 schwache Vergr., Fig. 7 starke Vergr.).

Das Stroma besteht hier vor allem aus Waldeyer'schen Flügelzellen, welche sich mit ihren spröden Schaufeln aneinander lagern und eines Theils Hohlräume für die Milchgänge und deren Endausbuchtungen, die Acini, herstellen, andern Theils Hohlwege für die Schlingen der Capillaren freilassen.

Der Breitendurchmesser dieser Riesengebilde beträgt bis zu 0,075 mm. Der Protoplasmaleib ist blättchenförmig und besitzt einen flachen, ovalen Kern mit glänzenden, zierlich angeordneten Chromatinkügelchen[2]). Auf dem Querdurchschnitt erscheint der Zellleib als gefärbter Faden, der im interacinösen Raume nicht immer von einem Vas serosum zu unterscheiden ist.

Die starren Flügel sind so hell und lichtbrechend und nehmen so selten Färbung an, dass sie oft nur bei schiefer Beleuchtung als Flächengebilde zu erkennen sind. Was wird aus diesen energischen Flügelzellen, welche das Ganze zu tragen scheinen und deren starre homogene Masse intra vitam jeden Falls höchste Elasticität zeigt, wodurch das Derbe der jugend-

1) Waldeyer entdeckte im Jahre 1875 im fibrillären Bindegewebe diese Zellen und giebt eine Beschreibung derselben unter dem Namen „Die sogenannten platten Zellen des fibrillären Bindegewebes". Lit.-Verz. Nr. 14, S. 178.

2) Auch diese wurden schon von Waldeyer beobachtet und beschrieben unter der allgemeinen Bezeichnung „Kernkörperchen". Lit.-Verz. 14, S. 181.

lichen Drüse im Vergleich zu dem mehr schlaffen Zustande der älteren Drüse erzeugt wird? Zwei Ausgänge bezw. Uebergänge wurden von mir beobachtet.

A. Die Waldeyer'schen Flügelzellen wandeln sich in ein breitbänderiges, elastisches Gewebe um. Man sieht diesen Uebergang in Fig. 13, wo die homogene Substanz der Flügelzellen, deren Kerne sich bei a befinden, sich in breite zusammenhängende Bänder zu differenziren beginnen. Je nachdem das Präparat geschnitten und die elastischen Bänder schmal und von der Nachbarschaft isolirt sind, ziehen sie sich ein wenig zusammen, was bisweilen in spiraliger Form geschieht (Fig. 13 b).

B. Die Waldeyer'schen Flügelzellen wandeln sich in ein mattgekörntes Gewebe um, in welchem sich runde Lücken bilden, vergleichbar dem Blattgefüge (Folium fenestratum) der Aroidee Tornelia fragrans. In den Maschen sitzen die Kerne (Fig. 14 a'). Später wird das ganze Gewebe fadenförmig und es entsteht ein der Diatomee Xanthidium ramosum ähnliches Geäste, dessen einzelne Zweige einen kreisrunden Querschnitt haben und auf dem optischen bezw. künstlichen Querschnitt als kleine glänzende Scheibchen erscheinen (Fig. 14 b).

Weder an der Bildung des sub A beschriebenen elastischen, noch des sub B beschriebenen reticulären und areolären Bindegewebes nimmt der Kern irgend welchen Antheil. Er behält lange Zeit seine ovale Form bei. Soviel festgestellt werden konnte, dient das elastische breitbändrige Gewebe zur Herstellung der röhrenförmigen Milchgänge, das netzförmige Bindegewebe zur Herstellung der kugelförmigen Acini. Letzteres wird schliesslich ganz aus dem Bereiche der Acini und des Interacinums verdrängt. Doch geschieht dies nicht immer durch vollständigen Schwund, sondern auch durch Zurückdrängen in die interlobulären Räume, indem das Epithel durch Knospung an Stelle eines einzigen früheren Acinus mehrere solche zu einem Lobulus vereinigte schafft. Dies soll in einem anderen Abschnitte, welcher über die Epithelien der Milchdrüse und ihre Theilung handelt, ausgeführt werden.

Wenn man die hervorragende Arbeit von Langer in Stricker's Archiv über die Milchdrüse beim Menschen liest, so entsteht der Eindruck, als wenn dort ähnliche Verhältnisse vorlägen, nur wurde die zellige Natur des von Langer mit

dem fremdartigen Namen „Halonen“ belegten Gewebes nicht erkannt.

Langer sagt: „Die Drüsenbläschen einer Jungfrau sind von hyalinen Hüllen umgeben. Als Begrenzungsschicht kleinerer Gänge zeigt sich eine Lage von hyalinem, stark quellbarem Bindegewebe, welche sich gegen das Stroma durch eine Reihe schmaler, spindelförmiger Körperchen abgrenzt. An den letzten Enden erscheint diese Lage noch dicker und bildet in Durchschnitten breit aufgequollene Halonen, welche mit ihren äusseren, scharfen Conturen eng aneinander schliessen, während ihre innere Conturen feine Einschnitte zwischen wulstigen Falten zeigen die offenbar aber nur als eine Quellungserscheinung zu deuten sind.“

Zum Schlusse möchte ich noch auf einen Umstand aufmerksam machen, der die mikroskopische Technik betrifft und das Verständniss der mikroskopischen Präparate erheblich beeinflussen muss.

Wenn es bei den üblichen Methoden der Einbettung heut zu Tage gelingt, Schnitte bis zur Dicke von nur 2 μ herzustellen, so hat dies einen grossen Nachtheil. Gewebe wie die Milchdrüse, bei welcher der Kern der Epithelien schon 7 μ und mehr misst, der Höhendurchmesser der Zellen 9 μ und mehr, der Breitendurchmesser 15—18 μ, wo Riesengebilde wie die Flügelzellen eine Ausdehnung bis zu 75 μ haben, solche Gewebe werden schwer und kaum richtig definirt werden, wenn man über eine gewisse Feinheit der Schnitte hinausgeht. Ohne irgend einem der Forscher nahe treten zu wollen, so glaube ich doch mit Recht behaupten zu können, dass man das, was man vielfach für hyaline Substanz, für Membrana propria, für spindelförmige Zellen, für kuppelförmige Hervorragung des Zellprotoplasmas ins Lumen der Acini hinein angesehen hat, bei Berücksichtigung obigen Umstandes, anders in der Zukunft wird deuten müssen.

Erklärung der Abbildungen 1—14 auf Tafel I u. II.

Sämmtliche Abbildungen wurden nach Präparaten von der Kuhmilchdrüse angefertigt. Mit schwacher Vergrösserung bezeichne ich die 52fache (Zeiss, Objectiv A, Ocular 2), mit starker Vergrösserung die 230fache (Zeiss, Objectiv D, Ocular 2).

Fig. 1. Durchschnitt mehrerer Acini, welche als geschlossene Ringe erscheinen mit weitem Lumen, schmalem Interacinum.
(Schwache Vergr.; Hämoxylinfärbung.)

Fig. 2. Durchschnitt mehrerer Acini, welche nur Bruchstücke von Ringen aufweisen, enges Lumen, breites Interacinum haben.
(Schwache Vergr.; Hämoxylinfärbung.)

Fig. 3, 4 u. 5. Durchschnitte durch die Wand zweier benachbarter Acini. Der Hohlraum eines jeden Acinus wird begrenzt von einer einfachen Lage von Epithelien. Im Interacinum verläuft eine Blutcapillare, welche mit den Epithelien denselben Farbton angenommen.

Fig. 3 bei a Querdurchschnitt einer Capillare, bei b Kern einer im Längsschnitt getroffenen Capillare, bei c kernhaltige Stücke einer Capillare.

(Starke Vergr. einer Partie der Fig. 1; Böhmer'sche Hämoxylinfärbung.)

In Fig. 4 erscheint die Capillare rosenkranzförmig eingezogen; in Fig. 5 ist eine bogenförmig verlaufende Capillare in 3 Segmenten zerlegt. Die Kerne der Capillaren und Epithelien nicht differenzirt gefärbt; die rothen Blutkörperchen glänzend roth.

(Starke Vergr. einer Partie derselben Drüse wie Fig. 1; Eosinfärbung.)

Fig. 6. Durchschnitt durch die Wandungen dreier Acini. Die Zellgrenzen sind undeutlich, die im Interacinum verlaufenden Capillaren haben dieselbe Färbung wie die Epithelien.

Bei a Querdurchschnitt, bei b Längsdurchschnitt einer Capillare; bei c rothes Blutkörperchen.

(Starke Vergr.; Eosinfärbung.)

Fig. 7. Intralobuläres Gewebe (Stroma). a ist das Lumen eines Acinus. Seine Wand bezw. der innere Umriss wird gebildet durch die starren Schaufeln von Waldeyer'schen Flügelzellen, deren Kerne sich bei b befinden. Das Epithel, welches zusammengefaltene einschichtige Lagen bildet und den Hohlraum des Acinus theilweise ausfüllt, ist aus der Zeichnung fortgelassen.
(Starke Vergr. einer Partie der Fig. 2; Hämoxylin-Eosinfärbung.)

Fig. 8. Interlobuläres Gewebe aus der Milchdrüse einer Kuh (erste Zeit der Lactation), welches aus gewellten und geraden stark lichtbrechenden Fibrillen besteht.

Bei a ein kleines Blutgefäss, im optischen Längsdurchschnitt; bei b finden sich drei Kerne, deren Zellleib schwach oder ungefärbt geblieben und nicht sichtbar ist. Die Kerne sind oval und mit ihrem Längsdurchmesser senkrecht zur Axe des Blutgefässes gestellt; sie zeigen glänzende, zierlich geordnete Chromatinkügelchen; bei c eine Zelle mit wurstigem

Kern. Der platte Zellkörper erscheint auf dem optischen Durchschnitt als schmales Gebilde.

(Starke Vergr.; Hämoxylinfärbung.)

Fig. 9. Interlobuläres Gewebe aus der Milchdrüse einer Kuh (erste Zeit der Lactation), welches aus stärkeren, gewellten, elastischen Fasern besteht.

Bei a eine kleine Arterie im optischen Längsschnitt gezeichnet; die Pünktchen bei b sind optische Durchschnitte circulär verlaufender Muskelzellen. Bei c Zellen mit plattem Leibe, der auf dem Durchschnitt fadenförmig erscheint. An einem Pole der ovalen Kerne dunkle Plasmaanhäufung. Zierliche Chromatinkügelchen im Innern der Kerne.

Fig. 10. Interlobuläres Gewebe.

a ein Capillargefäss mit den Resten zweier rother Blutkörperchen und 3 dicht bei einander liegenden Kernen; jeden Falls ist das Gefäss im Begriffe, an dieser Stelle einen Spross auszusenden.

Bei b zwei junge Waldeyer'sche Flügelzellen, mit zartem, blättchenförmigem Leibe und einem grossen gekörnten Kerne.

(Starke Vergr.; Hämoxylinfärbung.)

Fig. 11. Interlobuläres Gewebe. Zwischen den Fibrillen ältere Flügelzellen; die Mehrzahl der Flügel erscheint auf dem optischen Durchschnitt als glänzende Fäden, die sich nicht von den Bindegewebsfibrillen unterscheiden.

Bei a eine energische Flügelzelle, deren Flügel als starke gewellte Fäden auf dem Durchschnitt erscheinen. Der Kern der Zelle besitzt an einem Pole dieselbe Plasmaanhäufung wie bei c in Fig. 9.

(Starke Vergr.; Hämoxylinfärbung.)

Fig. 12. Isolirte Flügelzellen aus dem intralobulären Gewebe, welches derselben Drüse entstammt, von welcher eine Partie in Fig. 2 schwach, in Fig. 7 stark vergrössert abgebildet wurde.

Bei a a′ zwei von der Fläche gezeichnete, aneinander gelagerte Flügelzellen. Der Kern der Flügelzelle a′ fällt nicht in die Bildfläche und blieb aus der Zeichnung fort. Ueber die Zelle a windet sich eine Capillare c.

Bei b und d Flügelzellen in der Höhe der Kerne auf dem optischen Durchschnitt gezeichnet. Bei b′ Bruchstücke von Flügelzellen.

Fig. 13. Schiefer Querdurchschnitt eines Milchganges zur linken Hälfte gezeichnet; das Epithel, welches in Membranfetzen vorhanden war, wurde nicht gezeichnet.

Die Wand wird gebildet von einer homogenen, stark lichtbrechenden Substanz, welche von den in breite, zusammenhängende Bänder sich auflösenden Flügeln von Flügelzellen herrührt. Die Kerne der Flügelzellen (a) sind noch wohl erhalten und zeigen glänzende Chromatinkügelchen.

Fig. 14. Flächenansicht dreier benachbarter Acini; das Epithel wurde ganz fortgelassen.

Bei a wird die Wand durch eine breitbändrige homogene, oft feinkörnige Substanz gebildet, welche von den gefensterten Flügeln von Flügelzellen stammt, deren Kerne (a′) noch wohl erhalten.

Bei b sind die Platten einer Flügelzelle soweit geschwunden, dass nur noch ein vielverästelter Rest übrig geblieben. Die Aestchen erscheinen auf dem optischen Querschnitt als glänzende, runde Scheibchen. Der Kern ist noch zu sehen.

Bei c ist ein in starker Entwicklung gebildetes Rete capillare mit vielen Wachsthumspitzen und feinen Vasa serosa gezeichnet.

(Starke Vergr.; Hämoxylin-Eosinfärbung.)

---

2. Die Lymphbahnen der thätigen Milchdrüse der Kuh.

Hierzu Abbildung 15, Tafel II.

„Die Wandungen der Acini sind nicht unmittelbar von den Blutcapillaren umsponnen. Es finden sich vielmehr zwischen diesen und der Drüsenpropria Lymphräume, welche während der Lactationsperiode strotzend mit weissen Blutkörperchen gefüllt sind, die von hier ins Lumen der Acini wandern.

Nicht milchende Kühe zeigen die periacinösen Räume nur gering gefüllt; in den Acini etwas Serum.“

Ich entnehme diese Belehrung einer der vielen sich mit der Milchsecretion der Kuh beschäftigenden Abhandlungen.

Ob sie der Angabe Rauber's (Lit.-Verz. Nr. 12) — der nach dem Vorgange Winkler's (Lit.-Verz. Nr. 13) 1879 beim Meerschweinchen das Bindegewebe der secernirenden Drüse mit Lymphkörperchen gefüllt beschreibt — nachgebildet worden, oder ob sie auf Grund der Untersuchung allzu junger oder sich wieder involvirender Drüsenpartien aufgestellt worden, bleibt dahingestellt[1]); für die normale, thätige Drüse der Kuh fand ich sie

1) Neuerdings (1898) hat Michaelis (Lit.-Verz. Nr. 10, S. 143) wiederum den Satz gebracht: „Die Alveolen sind durch ziemlich viel Bindegewebe getrennt, das mit Leukocyten infiltrirt ist.“ M. hält aber selbst die untersuchte Drüse für eine sich involvirende.

bei keinem der mir vorliegenden, auf die verschiedenste Art behandelten Präparate bestätigt.

Die Endbläschen einer thätigen Milchdrüse werden, wie ich das schon in dem voraufgegangenen Abschnitte[1]) über das intralobuläre Stroma der Milchdrüse aufgestellt habe, von einem korbartigen Rete capillare gebildet, dessen innere Bekleidung von einer einschichtigen Epithellage gebildet wird. Zwischen den einzelnen Acini eines kleinsten Lobulus finden sich weiter keine Gewebselemente. Die Lücken des Korbes nun und den interacinösen Spalt als Lymphraum aufzufassen, geht nicht an. Denn vor allem habe ich bis jetzt keine weissen Blutkörperchen in demselben entdeckt, und dann muss auch folgende physikalische Betrachtung davon abrathen.

Bei der thätigen, beständig secernirenden Drüse geht der Hauptstrom in gerader Richtung von den Capillaren aus durch die Capillarwand hindurch in die pericapillären Räume, durch die Epithelien hindurch, in den Acinus. Erst wenn der Hauptstrom erlischt, die Funktion sistirt, werden die pericapillären und periacinösen Räume auf seitlichen Wegen das sich ansammelnde Serum zu den Lymphbahnen hingelangen lassen.

Die Lymphbahnen beginnen erst in dem Stroma, welches die zu grössern Läppchen vereinigten Lobuli trennt, also zwischen den Lobuli zweiter Ordnung. Dort finden sich die ersten Lakunen, welche die Anfänge von Lymphgefässen darstellen. Das Stroma besteht aus hellem, feinfaserigem Bindegewebe, welches sich blass färbt. Die Lakunen erscheinen auf dem Durchschnitt mit scharfen Umrissen, in deren Nähe sich mit Hämoxylin blau färbende, schmale Kerne in regelmässigen Abständen befinden. Auf Flächenansichten haben diese Kerne eine ovale Gestalt. Bisweilen gelingt es, einen zu ihnen gehörigen blättchenförmigen Zellleib nachzuweisen, der auf Flächenansicht spitzoval, auf künstlichen oder optischen Querschnitten als schmaler röthlich-blaugefärbter Streifen erscheint. Der Kern selbst enthält glänzende, zierlich geordnete Chromatinkügelchen. Bei passender Beleuchtung sieht man ferner, dass die scharfen Umrisse der Lakunen durch flächenartige, homogene, stark lichtbrechende Flügel dieser blättchenförmigen Zellen hervorgerufen werden. Es werden somit die ersten Anfänge der Lymphwege durch eben die-

1) Dieses Archivheft pag. 2 u. 3.

selben Flügelzellen hergestellt, wie ich sie in dem vorausgegangenen Abschnitte beschrieben habe. Die kleinsten beobachteten Lymphgefässe haben einen Durchmesser von 80—90 μ. Sie beginnen mit der Anlage einer korbartigen Tunica media, wie sie schon von W. Flemming (Lit.-Verz. Nr. 3, S. 507) für die subcutanen Lymphgefässe des Meerschweinchens beschrieben wurden. Es sind dies zarte, verästelte Zellplatten und Muskelspindeln, welche durch das zahlreiche Auftreten von Kernen sich deutlich von Nervenfibrillen unterscheiden (Fig. 15 a). Bemerkenswerth ist, dass keine circulär verlaufenden Muskelspindeln sich vorfinden, nur solche, welche in der Längsrichtung der Gefässe verlaufen. Aehnliches beobachtete W. Flemming (Lit.-Verz. Nr. 4, Taf. L, Fig. 2) an den Schwellgefässen aus der Fussbasis von Anodonta.

Sowohl den Mangel von circulären Muskelspindeln als das gänzliche Fehlen von Klappen bei den Lymphgefässen kleinsten Durchmessers scheint eine eigenthümliche Einrichtung zu ersetzen, welche von mir in der Milchdrüse der Kuh gefunden wurde.

Die Lymphgefässe kleinster Grösse sind nämlich von Capillarschlingen umsponnen. Dieser interessante Befund ist nicht neu. Beim Studium der Literatur fand ich, dass schon Alfred Biesiadecki 1871 (Lit.-Verz. Nr. 1, S. 588) in dem subcutanen Zellgewebe des Penis und der Extremitäten des Menschen Lymphgefässe von zwei durch ihre Capillaren dieselben netzförmig umschlingenden Blutgefässen begleitet fand.

Dieses perilymphatische Capillarnetz wurde dann 1880 selbstständig von Alexander Dogiel (Lit.-Verz. Nr. 2) im äussern Ohr und dem Unterhautzellgewebe der hintern Extremität der Ratte und im Mesenterium des Hundes, 1883 auch in der Nierenkapsel aufgefunden.

Die Deutung von Dogiel, dass bei praller Füllung des Capillarnetzes ein Druck auf den Inhalt des Lymphgefässes ausgeübt und dadurch eine Fortbewegung desselben begünstigt wird, leuchtet sehr ein. Sie ist unabhängig von Dogiel kürzlich durch Georg Sticker (Lit.-Verz. 13) aus pathologischen Verhältnissen abgeleitet worden.

In der Milchdrüse der Kuh findet sich also dieselbe Einrichtung wieder. Fig. 15 stellt das mikroskopische Bild eines solchen perilymphatischen Rete capillare dar.

Erklärung der Abbildung 15 auf Tafel II.

Fig. 15. Abbildung eines kleinsten Lymphgefässes aus der Milchdrüse der Kuh.

Bei a korbartiger Anfang eines Seitenzweiges des Lymphgefässes.

Bei b circulärverlaufende Blutcapillaren.

Bei c in der Längsrichtung des Lymphgefässes verlaufende Muskelspindeln.

(Starke Vergr.; Hämoxylin-Eosinfärbung.)

3. Die Epithelien der Milchdrüse der Kuh und ihre Theilung.

Hierzu Abbildungen 16—21, Tafel II.

Wie bei der Brombeere, Rubus polymorphus, Früchtchen zahlreich in ein Köpfchen gehäuft auf einer verlängerten Blüthenachse sitzen, so gruppiren sich zahlreiche Bläschen zu einem Lobulus zusammengedrängt am Ende eines Ganges in der Milchdrüse der Kuh.

Das Drüsenbläschen wird gebildet von einer einschichtigen Lage von Zellen, welche seitlich zusammenhängen[1]). Ihre Zugehörigkeit zum Epithelgewebe giebt sich durch das Vorhandensein der drei von Ranvier aufgestellten Kennzeichen kund: Anordnung der Zellen als auskleidende Schicht, Verlöthung der Zellen untereinander, Abwesenheit von Gefässen. Prüft man ein solches Bläschen an den verschiedensten, der thätigen Drüse entnommenen Präparaten, so stellt es sich auf dünnen Schnitten als ein einfacher Ring (Kugelzone), auf dicken Schnitten als grösserer Kugelabschnitt (Kugelkalotte) vor.

Die regelmässige fünf- oder sechseckige Gestalt der einzelnen Zelle auf Tangentialschnitten der Bläschen, die länglich

1) Die Einschichtigkeit des Milchdrüsenepithels wurde zum ersten Male durch Langer (Lit.-Verz. 9) 1851 bei der Drüse des Menschen betont. — Die Intercellularbrücken wurden an der Milchdrüse einer schwangeren Katze durch Kolossow (Lit.-Verz. 8) nach Anwendung von Osmiumsäure auf's Deutlichste demonstrirt.

viereckige Gestalt der einzelnen Zellen auf Radialschnitten zeigt, dass die Epithelien prismatische Körper sind, welche ihre Form durch gegenseitigen Druck ähnlich den Bienenwaben erhalten haben.

Je nach der Grösse der Acini ändert sich das Epithel im Höhen- und Breitendurchmesser. Auf der Höhe der Secretion erfahren die Bläschen und Gänge der Drüse eine derartige Ausdehnung, dass das Epithel, indem es seitlich zusammenhängen bleibt, in dünne Platten umgewandelt wird, wobei sogar der Kern etwas ins Lumen des Acinus hineinragen kann. Intercelluläre Spalten finden sich nicht vor. Sind die Bläschen weniger mit Inhalt gefüllt, so haben die Epithelzellen mehr prismatische Form, doch bleibt ihr Höhendurchmesser gegenüber dem der Breite meist zurück.

Diese von Partsch 1880 (Lit.-Verz. 11) und Heidenhain 1883 (Lit.-Verz. 7) zuerst beschriebenen beiden Formunterschiede der Drüsenepithelien wurden seitdem unzählige Male als die der ruhenden und thätigen Drüse beschrieben. Ruhende Drüse nennt man die mit schmächtigen Zellen, thätige Drüse die mit voluminösen Zellen. Diese Auffassung mag für die Speicheldrüse und für manche Milchdrüse zutreffend sein. Bei der thätigen Milchdrüse der Kuh sind die Epithelien plattenförmig. Nur bei jugendlichen, noch in der Entwicklung begriffenen Lobuli — deren man einzelne in jeder Lactationsperiode findet, im Beginn der Lactation aber allerwärts — tragen die Acini prismenförmiges Epithel. Die Richtigkeit dieses Satzes konnte an einer Reihe von Drüsen nachgewiesen werden[1]).

Ich muss jedoch einige Veränderungen der Epithelien beschreiben, welche im Anfang meiner Untersuchungen gegen diesen Satz zu sprechen schienen, sich mit der Zeit aber als von den angewandten Mitteln der mikroskopischen Technik herrührende herausstellten.

Betrachtet man ein mit Eosin gefärbtes Präparat, so zeigen sich die Epithelien auf feinen Tangential- und Radialschnitten nicht mehr als ein deutliches Mosaik bezw. eine deutliche Reihe

1) Die sich hieraus ergebenden physiologische Betrachtungen über die Milchsecretion gedenke ich in dieser Arbeit nicht anzustellen, sondern nur nüchterne histologische Funde anzugeben.

von Zellen, sondern die Zellgrenzen sind verwischt, das Plasma leicht röthlich gefärbt, mit kleinsten Fetttröpfchen durchsetzt und in ziemlich gleichen Abständen lagern undeutliche Kerne. Auf Radialschnitten (Fig. 6, Taf. I) erblickt man den Acinus bald von einem Protoplasmasaum ausgekleidet, der kaum 0,0075 mm breit ist — während doch der Kern der Epithelien schon allein diesen Durchmesser hat —, bald von einem solchen, der durch kuppenförmige Hervorragungen ins Lumen der Acini hinein das Doppelte und Dreifache misst. In die Kerne der Epithelien lagert sich das Eosin nur hier und da in kleinsten Granula ab, der übrige Raum des Kernbläschens erscheint inhaltsleer. Die Zellmembran selber ist so undeutlich ausgeprägt, dass man auf Flächenansichten überhaupt keine Zellgrenzen, auf seitlichen Durchschnitten nur stellenweise feinste Linien erkennen kann. Der nicht färbbare Theil des Zellplasmas erscheint verflüssigt[1]). Da Präparate, derselben Schnittserie entnommen, mit Hämoxylin oder andern Tinctionsmitteln behandelt, weder diese Coagulirung der Filarmasse noch die Verflüssigung der Interfilarmasse zeigten und dabei deutliche Zellmembran und differenzirte Kerne besassen, so muss dem Eosin, als einer hervorragend sauren Anilinfarbe, diese üble Wirkung auf die Epithelien und dem zu Folge auch die Gestaltsveränderung zugeschrieben werden.

Auch die Sublimatlösung, in welcher einige Drüsenstücke conservirt wurden, verändert den natürlichen Zustand der Epithelien. Die Filarmasse der Zelle schrumpft, in Folge dessen zieht sich auch die Zellmembran — die ja nur eine Fortsetzung des Zellgerüstes ist — zusammen, die Intercellularbrücken reissen und die Zellen erscheinen von den benachbarten isolirt. Daher erblickt man auf Flächenansichten zahlreiche intercelluläre Spalten. Mit Hämoxylin gefärbt, geben zwar solche Präparate scharfe Begrenzung der einzelnen Zellen und dabei deutliche Kernbilder, aber falsche Darstellungen über den Zellleib. Dazu kommt, dass die Fettkügelchen der Zellen in Sublimat zerstört werden. Combinirt man erst die Wirkung des Sublimates mit dem des Eosin, so schrumpft nicht nur der Zellleib en masse, sondern ballt sich

1) Auch Michaelis, der mit Eosin färbte, hat auf sämmtlichen Bildern (Lit.-Verz. Nr. 10, Taf. XX), mit Ausnahme von Fig. 2 u. 13, keine seitliche Begrenzung der Epithelien gezeichnet.

ausserdem noch zu einzelnen Granula zusammen, was so weit gehen kann, dass eine völlige Scheidung der Filarmasse und Interfilarmasse eintritt.

Endlich erwähne ich noch die Zerstörung des Zellleibes durch allzu dünne Schnitte (von 2—3 μ), worauf ich schon am Schlusse des ersten Abschnittes[1]) hingewiesen. Gebilde, wie die Drüsenepithelien, deren Durchmesser 7—9 μ beträgt, sind auf solchen Schnitten nicht mehr unverletzt vorhanden.

Berücksichtigt man diese auf die genannte Technik zurückzuführenden Veränderungen der Epithelien und schliesst sie durch Vergleichung mit Präparaten aus, welche nach andern Methoden hergestellt wurden, so lässt sich nun folgendes Genauere über das Epithel der thätigen Drüse sagen.

Das Epithel der thätigen Milchdrüse der Kuh bewahrt einen gleichmässigen Charakter. Weder Abweichungen von dem regelmässig polygonalen Durchschnitte der Zellen, noch Wechsel in der Beschaffenheit des Plasmaleibes, wie es für die Speichelzellen durch Heidenhain, für das Drüsenepithel der Nasenschleimhaut durch Paulsen und weiter anderwärts durch Andere beschrieben, weder Lageveränderungen des centralen kugelförmigen Kernes und seines Kernkörperchens, noch Varietäten in der Vertheilung der Chromosomen, die auf eine Kern- und Zelltheilung schliessen lassen würden, werden beobachtet. Das Epithel der thätigen Milchdrüse der Kuh muss deshalb ein ruhendes, sowohl in Bezug auf physiologische Verrichtungen, als in Bezug auf Zellvermehrung, genannt werden.

A. Der Zellleib. Der Zellleib besteht aus einer fadenförmig zusammenhängenden Substanz (Filarmasse), in welche sich gewisse Färbestoffe ablagern, zumal in den Knotenpunkten des Fadengewebes, und einer mehr flüssigen, homogenen Substanz (Interfilarmasse), welche meist ungefärbt bleibt. In letzterer schweben zahlreiche Fettkügelchen. Nach aussen zeigt der Zellleib einen deutlichen doppelten Umriss, die sog. Zellmembran. Diese bildet einen aus verdichteter, färbbarer Filarmasse bestehenden Mantel, der die Zelle seitlich umgiebt und zu den benachbarten Zellen Fäden hinübersendet zur Herstellung der Intercellular-

1) Dieses Archivheft pag. 6.

brücken; Boden aber und Decke der Epithelien bestehen aus einer unfärbbaren, der Cuticula und der Basalmembran der Darmepithelien zu vergleichenden, glänzenden Schicht.

Schöne Flächenansichten erhält man bei Hämoxylinfärbung: Scharf begrenzte Polygone, jedes derselben 15—18 μ im Durchmesser, violett gefärbten Zellleib, centrale blaue Kerne (7,5 bis 8 μ gross), zahlreiche stark glänzende Fetttröpfchen (Fig. 16).

Bei einzelnen Epithelien zeigt sich der Zellleib seitlich etwas bräunlich gefärbt, worauf mehr unten zurückgekommen werden soll (Fig. 21).

B. Der Zellkern. Der Kern erscheint auf Flächenansichten der Epithelien als kreisrundes, scharf gezeichnetes Gebilde. Er stellt ein kugliges Bläschen dar, in welchem fast ausnahmslos ein rundes Körperchen (Kernkörperchen, Kernkern) sich durch Farbe nachweisen lässt (Fig. 16). Ebenso nehmen zahlreiche zerstreute, runde Kügelchen basische Farben an; sie sind in gleichen Abständen in der äussersten Schicht des Kernes angeordnet. Durch die charakteristische Stellung der chromatischen Elemente (Kernkern und Chromosome) lassen sich die Kerne der Epithelien leicht von den Kernen der Zellen im interacinösen Stroma — also von den Kernen der Blutcapillaren[1]) — unterscheiden. Bisweilen haftet nämlich noch einem dünnen Tangentialschnitte eines Acinus das Bruchstück einer Blutcapillare an. Es erscheint dann im Mosaikbilde der Epithelien an irgend einer Stelle ein ovoider oder mehr kugliger Kern (Fig. 17). Derselbe charakterisirt sich durch feine fadenförmige Vertheilung des Chromatins mit stärkern Ansammlungen in den Knotenpunkten der sich verbindenden Fäden als Capillarenkern.

Bezüglich der Technik erwähne ich, dass die Präparate aus Müller'scher Flüssigkeit den Zellleib und seine Einschlüsse, insbesondere die Fetttröpfchen, vorzüglich erhalten zeigen. Die Kerne aber haben in Folge der Wirkung des Chromsalzes nur undeutliche chromatische Elemente. Die Präparate aus conc.

1) Zwischen den Epithelbläschen eines und desselben Lobulus der thätigen Milchdrüse einer Kuh verläuft nur ein kleinmaschiges Rete capillare, das jedes Bläschen korbartig umgiebt. Recht gut gelungene Schnitte habe ich zwischen zwei Deckgläschen gebracht, um sie von beiden Seiten betrachten zu können (siehe Fig. 16, Taf. II); vgl auch den Abschnitt über das Stroma.

Sublimatlösung eignen sich zu gutem Studium der Kerne, der Zellleib aber zeigt die schon oben berührte Zerstörung.

Theilung der Epithelien. Es ist vergebene Mühe, nach Zellvermehrung, mithin auch nach Kerntheilungsfiguren in der fertigen, entwickelten Milchdrüse der Kuh zu fahnden. Um derartige Vorkommnisse zu studiren, muss man auf Präparate zurückgreifen, welche Drüsen entnommen sind, die entweder aus der allerersten Zeit der Lactation oder sogar aus der Zeit der Trächtigkeit stammen. Der Umstand, dass in nach aussen schon secernirenden Drüsen 1. weit geordnetere Verhältnisse bestehen, wozu insbesondere das Zurücktreten von andern Gewebselementen und die Ausbildung der Hohlräume der Acini gehören, 2. sich das Epithel unfertiger mit dem fertiger Acini vergleichen lässt, macht es erklärlich, warum wir Drüsen der ersten Zeit der Lactation wählen.

In dem ersten Abschnitte (pag. 1) habe ich das Stroma solcher jungen, thätigen Drüsen beschrieben. Es findet sich dort der Satz: „Der Hohlraum der Acini ist mit einschichtigen, oft zusammengefalteten Lagen von Epithelien bis auf ein kleines Lumen ausgefüllt.“ An Stelle also des einschichtigen Bläschens, welches einen weiten Hohlraum bildet, finden wir das Epithelgewebe noch etwas in Unordnung, es bildet noch keine kontinuirliche Lage, sondern es erscheinen noch zahlreiche Spalten. Oft haben sich noch mehrere Theile dieser später zusammenhängenden Schicht übereinander geschoben, ohne dass man darum von mehrschichtigem Epithel sprechen könnte. Die Zellen selber zeigen denselben Typus schon wie der der fertigen Bläschen.

Untersucht man genauer die Peripherie einzelner, kleinster Lobuli, so fällt vor allem dort die bräunliche Dunkelung einzelner Zellhäufchen auf. Schon bei einer 50fachen Vergrösserung mit Hämoxylin behandelter Präparate erblickt man solche Zellhäufchen, die sich scharf von den übrigen mehr blaugefärbten Zellen abheben. In kugelförmiger Anhäufung schieben sie sich kolbenartig von der Peripherie eines Lobulus in die benachbarten Acini hinein.

Bei starker Vergrösserung erkennt man, dass die bräunliche Verdunkelung sich auf den Zellleib beschränkt. Man bemerkt als Ursache derselben neben der vollständigen Selbstständigkeit der Zellen, d. i. Fehlen der Intercellularbrücken, weiter nichts als eine eigenthümliche Verdichtung der Filarmasse nach der Peripherie und eine hellere, lockere Innenschicht um den Kern herum. Drei Zustände dieser bräunlichen Epithelhäufchen wurden beobachtet.

1. (Fig. 18.) Die Zellen zeigen eine zarte Membran, ein in fadigen Zügen gelagertes Plasma, in welchem sich grobe Körner durch Färbung hervorheben, einen kugligen Kern, welcher aus durchsichtiger Masse besteht, in welche sich neben feinsten chromatischen Fäden grosse Chromosome abgelagert haben. Der Durchmesser der Zellen schwankt zwischen 15—22 μ (grösster Durchmesser der fertigen Epithelien 18 μ).

Im Centrum eines solchen Zellhaufens sind die Grenzen der Zellen vielfach verwischt, eine deutliche Zellmembran verschwunden. Die Lage und Beschaffenheit des Zellplasmas und der Zellkerne deuten darauf hin, dass wir hier an einer Brutstätte neuer Epithelzellen angelangt sind. Versuchen wir das Mysterium zu lüften. In einer diffus sich färbenden formlosen Gallertanhäufung lagern paarweise kugelförmige, nackte Zellen, deren Durchmesser etwas kleiner ist, als der der Zellen an der Peripherie. An einem Paare solcher Zellen (Fig. 18 a) lassen sich zwei fertig gebildete Kerne erkennen, während die erst beginnende Zelltheilung durch eine glänzende Linie sich andeutet. Es ist dies der optische Durchschnitt einer Theilungsebene. Das zur Zelle gehörige Plasma zeigt eine mehr diffuse und eine in starken Körnern auftretende Färbung. An den beiden der Theilungsebene entgegengesetzt liegenden Polen beider Zellen macht sich ein lichter Hilus, das sog. Polfeld, bemerkbar. Um die Kerne herum tritt das gefärbte Plasma etwas zurück, so dass ein heller Hof entsteht. Die Kerne haben eine ovoide Form und stellen durchscheinende gallertartige Gebilde vor, in denen rundliche Chromatinkugeln nach der Peripherie hin sich abheben (Chromosome). An einem andern Paar Zellen (Fig. 18 b) erscheinen an Stelle der glänzenden Theilungslinie zwei sich flach kreuzende Linien. Offenbar sind diese der optische Durchschnitt der die beiden zugekehrten Pole umgebenden Zellmembran,

welche sich zu bilden begonnen, durch (artificielle) Axendrehung der Zellen aber eingefalten ist. Dass eine Lageveränderung der Zellen stattgefunden, ist besonders daran zu erkennen, dass das Polfeld der obern mehr seitlich gelagert erscheint. An dem Kerne der einen Zelle macht sich eine Chromatinkugel dadurch bemerklich, dass sie central gelegen, grösser als die andern und mit einem Stielchen an die Peripherie geheftet ist. Es mag dies ein beginnender Nucleolus sein. In einer 20 μ grossen Zelle (Fig. 18 c), deren einer Pol deutlich einen lichten Hilus zeigt, liegt ein länglich ellipsoider Kern, der eine deutliche Theilungsebene zeigt. An den dem Hilus zugelegenen Pole des Kernes liegt ausserhalb desselben ein chromatisches Korn (Polkörperchen oder Centrosom). Bisweilen wurde an dieser Stelle radienförmige Anordnung des ungefärbten Zellplasmas (achromatische Spindel) beobachtet. In einem andern Paar Zellen (Fig. 18 d), welche einen gemeinschaftlichen Leib zu haben scheinen, dessen Durchmesser 24 μ beträgt, finden sich an Stelle der beiden Kerne nur kleinste Spuren von chromatischer Substanz. An verschiedenen Stellen trifft man auch freie Kerne mit deutlichen Chromosomen (Fig. 18 e), öfters zu Paaren (Fig. 18 f). Sie sind nicht zu verwechseln mit umherliegenden rothen Blutkörperchen (Fig. 20 a). Doch halte ich dafür, dass das Fehlen des Zellleibes, da er bei jugendlichen Zellen recht zart ist, auf eine Zerstörung desselben durch die bei der Technik angewandten Mittel (insbesondere die conc. Sublimatlösung) zurückzuführen ist.

Es unterliegt keinem Zweifel, dass wir es bei den oben beschriebenen Zellhäufchen mit Zell- und Kerntheilungen zu thun haben. Das chromatische Kernmaterial tritt in kugligen Stücken auf, nachdem es in der ersten Zeit der Kinese fast unsichtbar geworden, und lagert sich in der äussersten Schicht des Kernes in ziemlich gleichmässigen Abständen ab. In einem darauf folgenden Stadium schnürt sich eine Chromosome von der Peripherie ab und nimmt eine centrale Stellung ein; es entsteht der Nucleolus. Die übrigen Chromosome verharren in ihrer peripheren Lage, um mit dem Alter der Zellen mehr und mehr an Grösse abzunehmen.

Eine derartige, der Spirem-, Monaster-, Diaster- und Dispiremstadien ermangelnde Kerntheilung bezeichnet man bekanntlich als amitotische oder chromosomatische.

Charakteristisch für die amitotische Kerntheilung der beschriebenen Zellen in der Milchdrüse der Kuh ist, dass die Chromosome eine alle Richtungen anstrebende, centrifugale Tendenz zeigen, während nach den bisherigen Beobachtungen, wie z. B. bei den Hodenzellen von Forficula, die Chromosome sich in einer einzigen Ebene als Krone oder Doppelkrone lagern [1]).

2. (Fig. 19.) Die einzelnen Zellen haben kugelförmige Gestalt und lagern sich zu traubenförmigen Kolben zusammen. Die eigenthümliche Verdichtung in der Peripherie, d. i. die Dunkelung bezw. der bräunliche Ton hat zugenommen. Eine Abplattung des Zellleibes ist noch nirgends bemerkbar. Die Kerne sind gross, kugelförmig und von einem verhältnissmässig nur schmalen Zellleib umgeben. Ein deutlicher Kernkern ist überall vorhanden, ebenso Reste von Chromosomen.

3. (Fig. 20 u. 21.) Die einzelnen Zellen haben sich seitlich zu Membranfetzen aneinander gelagert). Sie zeigen sich schon mehr oder weniger polyedrisch (zu sechsseitigen Prismen) abgeflacht. Der bräunliche Ton des Zellplasmas ist auffallend. Der Kern ist bläschenförmig und besitzt ein centrales Kernkörperchen.

Dass nun die in drei Stadien beschriebenen, eigenthümlich gebräunten Zellen in der Milchdrüse der Kuh wirkliche Epithelzellen und zwar deren jugendlichen Zustände darstellen, geht aus der vollständigen Gleichheit in Lage, Gestalt und Eigenschaften der im letzten Stadium (sub 3) beschriebenen Zellen mit den Epithelzellen hervor. Die noch kuglige Gestalt der Zellen in den beiden ersten Stadien ist keine fremdartige Erscheinung. Sie wird auch bei andern Epithelien, die in der Ruhe polyedrisch sind, beobachtet, sobald sie nämlich in Theilung begriffen oder jüngst aus der Theilung hervorgegangen sind [2]).

---

1) Amitotische Kinese wurde bis jetzt beobachtet bei den Samenbildungszellen vieler Arthropoden, bei der Polzellenbildung von Ascaris megalocephala, der Meduse Tiara und der Echinodermen, an den Spermazellen von Salamandra und den Eiern von Echiniden; vgl. Fol, Lit.-Verz. Nr. 6, S. 278.

2) Siehe Flemming, W., Lit.-Verz. Nr. 5, S. 698.

Woher aber der bräunliche Ton der jugendlichen Epithelien? Wir fanden oben bei starker Vergrösserung eine eigenthümliche Verdichtung der Filarmasse nach der Peripherie hin. Die Präparate, in welchen diese bräunlichen Zellhäufchen beobachtet wurden, waren in Müller'scher Flüssigkeit conservirt und später mit Hämoxylin-Eosin gefärbt worden. Der vorzügliche Beobachter W. Flemming hat dieselbe Erscheinung schon an andern in Theilung stehenden Epithelien, so dem Epithel der Mundbodenplatte, der Kiemenblätter, der äussern Körperfläche von der Salamanderlarve beschrieben (Lit.-Verz. 5, S. 95 u. ff.)[1]). Er hält sie für kein zufälliges Reagentienprodukt, sondern für eine typische Erscheinung. Da ich sie bei keinem der zu fertigen Bläschen angeordneten Epithelien antraf, nur dort, wo noch ein unfertiger Zustand der Acini auf Vorhandensein von jungem Epithelgewebe schliessen liess, muss ich den bräunlichen Ton des Zellleibes als eine besondere Eigenschaft des jugendlichen Protoplasmas ansehen. Da sie wieder verschwindet, sobald das Epithelgewebe fertig gebildet ist und seitlich zusammenhängt, und bis jetzt nur an Epithelien beobachtet wurde, beruht sie vielleicht auf der Ausbildung der Intercellularbrücken, die sich im fertigen Epithelgewebe ausgestülpt (?) haben.

Erklärung der Abbildungen 16—21 auf Tafel II.

Fig. 16. Epithelgewebe zweier benachbarter Acini der Kuhmilchdrüse von der Fläche gesehen. Das Zellplasma enthält zahlreiche Fetttröpfchen. Der runde Kern enthält ein dunkel gefärbtes Kernkörperchen. Zwischen den beiden Epithelschichten verläuft eine Capillarschlinge.

Fig. 17. Epithelgewebe eines Milchdrüsenacinus der Kuh.
Bei a Kern einer Blutcapillare, erkenntlich an der fadenförmigen Vertheilung des Chromatins und an der ovoiden Gestalt.

Fig. 18, 19, 20, 21. Jugendliche Epithelien. Nähere Erklärung siehe im Text.

1) Flemming erhielt den bräunlichen Ton nicht nur nach Chromsäureanwendung und Hämoxylinfärbung, sondern auch bei Fixirung in Osmiumsäure, Flemming'scher oder Hermann'scher Lösung und Färbung in Hämoxylin.

Ergebnisse der in den drei voraufgehenden Abschnitten niedergelegten Beobachtungen:

1. Das Epithelgewebe der thätigen Milchdrüse der Kuh ist ein ruhendes, sowohl in Bezug auf gewisse physiologische Verrichtungen — es bewahrt seinen gleichmässigen Charakter während aller Phasen der Secretion —, als insbesondere auch in Bezug auf Zellvermehrung — es finden sich normaler Weise keine Zell- und Kerntheilungen während der Secretion vor. —

2. Das Epithelgewebe der unfertigen Milchdrüse der Kuh vermehrt sich durch wiederholte Theilung besonderer Zellen, welche nackt sind und kuglige Gestalt besitzen.

3. Die Kerne dieser Vermehrungszellen theilen sich amitotisch (chromosomatisch).

4. Die jugendlichen, seitlich noch nicht zusammenhängenden Epithelien unterscheiden sich durch eine besondere Eigenschaft ihres Plasmas (Flemming'sche Plasmadichtung) von den Zellen des fertigen Epithelgewebes.

5. Das Stroma der thätigen Milchdrüse der Kuh, welches sich zwischen den zu einem Lobulus vereinigten Acini befindet, besteht einzig und allein aus dem Rete capillare.

6. Das intralobuläre Stroma der unfertigen Milchdrüse der Kuh besteht aus Waldeyer'schen Flügelzellen und Capillarschlingen.

7. Die Waldeyer'schen Flügelzellen bilden mit ihren starr-elastischen Platten die Hohlräume für das Epithelgewebe — die Milchgänge und deren Endausbuchtungen, die Acini —, die Wege für das Rete capillare — und die Anfänge der Lymphbahnen — die Lakunen des interlobulären Bindegewebes.

8. Die Membrana propria autorum ist kein selbständiges Gebilde, sondern wird von den Platten der Flügelzellen hergestellt und verschwindet mit deren Metamorphose.

9. Durch Metamorphose der Platten der Waldeyer-

schen Flügelzellen entstehen die elastische Wand der Milchgänge und der bindegewebige Korb der Acini. Letzterer schwindet bezw. wird verdrängt in der thätigen Milchdrüse.

10. In der Milchdrüse der Kuh findet sich ein perilymphatisches Rete capillare vor.

Am Schlusse dieser Arbeit danke ich Herrn Prof. Dr. Ludwig für die freundliche Gewährung der Arbeitsgelegenheit und sein stetes liebenswürdiges Entgegenkommen.

Litteraturverzeichniss.

1. Biesiadecki Alfred, Haut, Haare und Nägel. (Strickers Handbuch der mikrosk. Anatomie. Leipzig 1871.)
2. Dogiel Alexander, Ueber die Beziehungen zwischen Blut- und Lymphgefässe. Arch. f. mikrosk. Anatomie Bd. XXII. 1883.
3. Flemming Walther, Beiträge zur Anatomie und Physiologie des Bindegewebes. Ebd. Bd. XII. 1876.
4. Flemming Walther, Ueber Bindesubstanz und Gefässwandung im Schwellgewebe der Muscheln. Ebd. Bd. XIII. 1877.
5. Flemming Walther, Neue Beiträge zur Kenntniss der Zelle. Ebd. Bd. XXXVII. 1891.
6. Fol Hermann, Lehrbuch der vergleichenden mikroskopischen Anatomie. Leipzig 1896.
7. Heidenhain Rudolf, Die Milchabsonderung (Hermann's Handbuch der Physiologie Bd. 5. 1883).
8. Kolossow A., Eine Untersuchungsmethode des Epithelgewebes, besonders der Drüsenepithelien. Arch. f. mikr. Anat. Bd. LII. 1889.
9. Langer C., Ueber den Bau und die Entwicklung der Milchdrüse bei beiden Geschlechter. Denkschr. d. Wiener Akad. 1851.
10. Michaelis L., Beiträge zur Kenntniss der Milchsecretion. Arch. f. mikrosk. Anat. Bd. LI. 1898.
11. Partsch Carl, Ueber den feineren Bau der Milchdrüse. Diss. Breslau 1880.
12. Rauber, Bemerkungen über den feineren Bau der Milchdrüsen. Schmidt's Jahrb. Bd. 182. 1879.
13. Sticker Georg, Ueber den Primäraffect der Acne, des Gesichtslupus, der Lepra und anderer Krankheiten der Lymphcapillaren. Dermatol. Zeitschr. von Lassar, 1898.
13. Waldeyer Wilhelm, Ueber Bindegewebszellen. Arch. f. mikr. Anat. Bd. XI. 1875.

Die Blutkörperchen des Schweins in der ersten Hälfte des embryonalen Lebens.

Von

Dr. **C. S. Engel** in Berlin.

Hierzu Tafel III.

Mit Ausnahme von Hayem, der einen Theil der kernlosen rothen Blutkörperchen aus den Blutplättchen entstehen lässt, stimmen alle Blutforscher darin überein, dass die kernlosen rothen Blutkörperchen aus kernhaltigen hervorgehen, die entweder durch Kernaustritt oder Karyolyse kernlos werden. Während im normalen Blute des Erwachsenen niemals kernhaltige Rothe angetroffen werden, finden sich solche zuweilen bei Anämien, häufig bei Neugeborenen. Im Knochenmark sind sie immer, auch bei Erwachsenen, in wechselnder Zahl vorhanden. Während des intrauterinen Lebens werden sie stets im Blute, in der Leber, in der Milz und im Knochenmark angetroffen. Sind nun die kernhaltigen rothen Blutkörperchen, die im intra- und extrauterinen Leben, im gesunden und kranken Zustande und in den verschiedenen Organen gefunden werden, mit einander identisch? Die Beantwortung dieser Frage ist um so wichtiger, als aus ihr auch ein Schluss auf die Gleichartigkeit der kernlosen rothen Blutkörperchen gezogen werden könnte. Für das pathologische Blut unterscheidet Ehrlich kernhaltige Rothe von der Grösse der normalen Erythrocyten, die er bekanntlich Normoblasten nennt, und grössere Formen, Megaloblasten, auch Gigantoblasten. Der Unterschied zwischen diesen beiden besteht also in der Zellgrösse, und nach Ehrlich spricht das Vorhandensein von Normoblasten im Blute für leichtere Anämie, während Megaloblasten im Blute das Zeichen von perniciöser Anämie sein sollen. Aehnlich wie im pathologischen Blute unterscheiden sich die kernhaltigen Rothen bei Embryonen durch ihre Grösse von einander. Die jüngsten Embryonen besitzen die grossen, die älteren die kleineren Formen. In welchem Verhältnisse stehen nun die grossen und kleinen Formen des embryonalen Lebens zu denen des Knochenmarks

bei Gesunden und Anämischen? Einige Autoren, wie Neumann, Erb, Rindfleisch, halten die embryonalen, kernhaltigen Rothen des Blutes für identisch mit denen des erwachsenen Knochenmarks, während Hayem, Howell und Müller die embryonalen Zellen von den kernhaltigen Rothen des Erwachsenen trennen. Wenn wir der Ansicht der letzteren Gruppe von Autoren folgen, dann haben wir drei Formen kernhaltiger rother Blutkörperchen zu unterscheiden: 1. grosse kernhaltige Rothe aus der ersten Zeit des embryonalen Lebens; 2. kleine kernhaltige Rothe aus der späteren Zeit des embryonalen Lebens, zu denen auch die Normoblasten der leichteren Anämien gehören; 3. grosse kernhaltige Rothe, welche im Blute und im Knochenmark bei schweren Anämien gefunden werden. Ausser diesen Unterscheidungsmitteln (Zeit und Ort des Vorkommens und Grösse der Zellen) haben Ehrlich und Gabritschewsky noch ein farbenanalytisches Mittel zur Unterscheidung von hämoglobinhaltigen Zellen angegeben, die Polychromatophilie oder, wie Ehrlich sagt, die anämische Degeneration, die bekanntlich darin besteht, dass einzelne rothe Blutkörperchen bei Färbung mit Eosin und einem bläulichen Kernfarbstoff (Methylenblau oder Hämatoxylin) sich nicht roth, sondern violett färben. Von kernlosen rothen Blutkörperchen sind, wenn wir hier von den Poikilocyten absehen, ebenfalls drei Formen bekannt: 1. die gewöhnlichen, normalen rothen Blutkörperchen (die orthochromatischen Erythrocyten); 2. grosse Formen derselben, die Macrocyten und 3. polychromatische Erythrocyten.

Um unnöthige Wiederholungen zu vermeiden, sei es mir gleich an dieser Stelle gestattet, mit wenigen Worten die Blutzellen zu schildern, die ich beim Studium des Blutes von Embryonen der Maus, des Menschen und des Hühnchens angetroffen habe und die in anderen Veröffentlichungen eingehender beschrieben worden sind; auch sollen die kernlosen und kernhaltigen rothen Blutkörperchen Erwähnung finden, die im anämischen Blute im gesunden Knochenmark und in demjenigen der perniciösen Anämie gefunden wurden. Da die Polychromasie im embryonalen Blute viel häufiger zu beobachten ist als im extrauterinen Leben, halte ich es für nothwendig, vor allem Anderen dieser Farbenveränderung des hämoglobinhaltigen Protoplasmas einige Bemerkungen zu widmen. Die Entdeckung der Polychromasie bedeutet zwei-

fellos einen Fortschritt für die Histologie des Blutes, der um so augenfälliger wird, wenn man diese Veränderung des Hämoglobins an embryonalem Blut systematisch studirt. Man findet dann, dass namentlich die kernhaltigen rothen Blutkörperchen alle möglichen Grade von Polychromasie aufweisen. Untersucht man z. B. die kernhaltigen rothen Blutkörperchen des embryonalen Leberblutes, so findet man neben Zellen mit unverändertem, rothem Protoplasma solche, deren Zellleib alle Uebergänge von roth zu violett, selbst zu blau zeigt, sodass die letzteren (kernhaltigen) Zellen sogar von einigen Lymphkörperchen, die bei Methylenblaufärbung ein stark blau gefärbtes Protoplasma haben, nicht zu unterscheiden sind. Ehrlich nimmt an, dass die violette Farbe des Protoplasmas der polychromatischen, hernhaltigen und kernlosen rothen Blutkörperchen durch ein allmähliches Absterben derselben, und zwar der älteren Zellen zu Stande kommt, und er vergleicht diesen Zustand mit der Coagulationsnecrose. Diese Ansicht Ehrlich's ist nicht ohne Widerspruch geblieben. Namentlich haben Gabritschewsky, Askanazy und Schaumann betont, dass es sich bei der Polychromasie um junge und nicht um absterbende Zellen handelt, in denen man auch Kerntheilungen finde. Die kernhaltigen rothen Blutkörperchen des Rippenmarks waren, wie Askanazy mittheilt, in einem Fall von Rippenresection sämmtlich polychromatisch. Ehrlich, der sich zur Behauptung seiner Annahme, dass es sich um eine Degeneration handele, auf die Arbeiten von Pappenheim und Maragliano stützen zu können glaubt, macht gegen die obigen Einwände Folgendes geltend: „1. Die Zerklüftung der Begrenzung derjenigen Erythrocyten, welche die höchsten Grade der Polychromatophilie aufweisen; 2. die Thatsache, dass man sie im Thierexperiment z. B. durch Inanition in erheblicher Zahl im Blute auftreten lassen kann, also gerade in Zuständen, bei denen von einer Neubildung rother Blutkörperchen am wenigsten die Rede sein dürfte; 3. die klinische Erfahrung, dass man nach acuten Blutverlusten beim Menschen schon innerhalb der ersten 24 Stunden diese Färbungsanomalie an zahlreichen Zellen beobachten kann, während man . . . in dieser Frist keine kernhaltigen rothen Blutkörperchen beim Menschen findet; 4. häufig lassen kernhaltige rothe Blutkörperchen, besonders Megaloblasten, die polychromatophile Degeneration erkennen. Gerade die Typen der

normalen Regeneration, die Normoblasten, sind gewöhnlich frei von polychromatophiler Degeneration, ebenso auch die kernhaltigen rothen Blutkörperchen von Thieren.“ Den Askanazy'schen Fall, wo sämmtliche kernhaltigen Rothen des Rippenmarks Polychromasie zeigten, erklärt Ehrlich durch Besonderheiten dieses Falles oder mit der Unzuverlässigkeit der angewandten Färbungsmethode durch Methylenblau-Eosin. Ehrlich räth ausdrücklich, sich zum Studium der anämischen Degeneration der Triacidlösung oder des Hämatoxylin-Eosin-Gemisches zu bedienen. Ich habe alle drei Farbgemische zum Studium sowohl des anämischen als auch des embryonalen Blutes angewandt und bin zu einer Ansicht gelangt, die zum Theil mit derjenigen Ehrlich's, zum Theil mit der seiner Gegner übereinstimmt. Bevor ich meine Ansicht über diese, meines Ermessens ausserordentlich wichtige Frage entwickele, will ich mit einigen Worten bei der Blutfärbung mit Ehrlich's Triacid verweilen. Neben den vielen Vorzügen, welche dieses Farbengemisch besitzt, ist einer besonders hervorzuheben, der meiner Meinung nach für die Frage der Polychromasie von ganz besonderem Werth ist. Bekanntlich enthält das Triacid neben einem basischen Kern-Farbstoff zwei saure Farben (das Orange und das Säurefuchsin), während in den anderen beiden, oben bezeichneten Farbengemischen nur ein saurer Farbstoff, das Eosin, enthalten ist. Fertigt man nach der von Ehrlich eingeführten Methode durch Fixiren in trockener Hitze bei 107—110° C. die Blutpräparate an, so färben sich die hämoglobinhaltigen Zellen in einem Farbenton, welcher durch Einwirkung sowohl des Fuchsins als auch des Orange entstanden ist. Je niedriger die Temperatur bei der Fixirung war, um so mehr herrscht in der Färbung der Blutkörperchen das Fuchsin vor, erhitzt man erheblich stärker als es Ehrlich angiebt, so kommt in einer Anzahl von Blutkörperchen das Orange mehr zur Geltung. Erwärmt man die Kupferplatte mit Hilfe eines an der einen Seite untergestellten Bunsenbrenners in der Weise, dass nach Constantbleiben der Temperatur (was nach etwa $^1/_4$ Stunde der Fall ist) an der von der Flamme entferntesten Seite, wie Ehrlich gelehrt hat, ein Tropfen Wasser, mehr nach der Flamme hin ein Tropfen Xylol und über der Flamme ein Tropfen Terpentinöl aufsiedet, dann kennt man diejenigen Punkte der Platte, die, von der weniger heissen Seite beginnend, eine Temperatur von 100°

C. (Siedepunkt des Wassers), von 139° C. (Siedepunkt des Xylols) und von 150° C. (Siedepunkt des Terpentinöls) besitzen. Bringt man auf diese so vorbereitete Platte eine lange Reihe von Deckgläschen dicht hinter einander, von denen jedes polychromatische kernhaltige und kernlose rothe Blutkörperchen (etwa von der embryonalen Säugethierleber) enthält, so beobachtet man Folgendes: Hat man die verschiedenen Temperaturen auf alle Präparate gleich lange einwirken lassen ($^1/_2$—2 Stunden), färbt man dann die abgekühlten Präparate und zwar jedes 3 bis 5 Minuten mit demselben Triacid[1]), spült man schnell ab und trocknet man möglichst schnell durch Heraufblasen eines kräftigen Luftstromes (etwa aus einer grossen Gummispritze) und bringt man endlich die Präparate in kalten Canadabalsam, ohne sie zum Zweck des schnellen Erhärtens im Balsam noch einmal zu erhitzen, — dann sind bei einer Temperatur bis 100° C. sowohl die kernlosen als auch die kernhaltigen Rothen, nicht nur die Normoblasten, sondern auch die grosskernigen Megaloblasten roth gefärbt, etwa dem Farbenton des Fuchsins entsprechend. Diejenigen Präparate, die einer etwas höheren Temperatur ausgesetzt waren, zeigen in den kernlosen Rothen eine Mischfarbe von roth und orange, die zunächst noch mehr dem Fuchsin zuneigt, die kernhaltigen Rothen haben die rothe Protoplasmafarbe (die etwas zum Violett hinneigt) behalten. Mit dem Steigen der Temperatur lassen die kernlosen Rothen, die gewöhnlichen Erythrocyten, die eine Delle besitzen, immer mehr das Fuchsin zurücktreten und nehmen allmählich mehr eine reine Orangefarbe an, während die meisten kernhaltigen Rothen, insbesondere die Megaloblasten nichts von Orange in ihrem Protoplasma erkennen lassen, sondern roth erscheinen. Die günstigste Temperatur zur Erreichung dieses Farbenunterschiedes liegt, soweit ich an einer grossen Reihe von Präparaten feststellen konnte, etwa 2—3 Deckgläschen vor der Siedetemperatur des Xylols, also etwa zwischen 130 und 135° C. Diejenigen hämoglobinhaltigen Zellen, die bei dieser Fixirung und Färbung das Orange annehmen, habe

1) Ich geniesse den Vorzug, mit Triacid arbeiten zu können, welches vor ca. 6 Jahren Herr Prof. Ehrlich selbst angefertigt und mir damals überlassen hat. Dasselbe hat sich tadellos gehalten und gab mir die Möglichkeit, die ganzen Jahre hindurch und noch für die Zukunft stets denselben Farbstoff verwenden können.

ich als orangeophil bezeichnet, während die Zellen, die sich mehr mit Fuchsin gefärbt haben, fuchsinophil genannt wurden. Bei der Siedetemperatur des Terpentinöls (150° C.) nehmen die orangeophilen Zellen einen gelben Farbenton an und werden blasser, während die fuchsinophilen auch ihrerseits die Fähigkeit verlieren, sich mit Fuchsin zu färben; sie nehmen dann ebenfalls das Orange an, sodass nunmehr eine Unterscheidung beider Zellformen schwierig wird, die bei noch höherer Temperatur unmöglich ist. Das Protoplasma sowohl der orangeophilen als auch der fuchsinophilen Zellen färbt sich dann gelblichweiss. Hat man Blutpräparate derselben Herkunft in Alcohol absolutus fixirt und mit Eosin—Hämatoxylin oder warmem Eosin—Methylenblau (Chenzinsky) gefärbt, so findet man, dass diejenigen Blutkörperchen, welche mit einem der letzteren Farbgemische roth werden, den orangeophilen entsprechen, während die polychromatischen mit den fuchsinophilen übereinstimmen. Es empfiehlt sich, den Farbenton, welchen die gewöhnlichen Blutkörperchen annehmen, als orthochromatisch zu bezeichnen, gleichviel ob er durch Eosin—Methylenblau rein roth oder mit Triacid orange geworden ist. Ist nun die Polychromasie als eine Absterbeerscheinung alter Blutkörperchen aufzufassen oder muss man Gabritschewsky beistimmen, der die polychromatischen rothen Blutkörperchen für Vorstufen, Jugendformen der rothen Blutkörperchen hält? Zunächst möchte ich betonen, dass, soweit meine Erfahrung reicht, ein orthochromatischer, kernloser Erythrocyt nicht in einen polychromatischen übergeht. Beide Formen gehen durch allmähliches Ablassen zu Blutschatten in gleicher Weise zu Grunde. Um sich ein Urtheil über die Polychromasie zu bilden, muss man zu den kernhaltigen rothen Blutkörperchen zurückgehen, wie man sie beim Embryo im Blut, in der Leber, in der Milz und im Knochenmark, im extrauterinen Leben allein im Knochenmark findet. Dann kommt man zu dem Ergebniss, dass es sowohl orthochromatische als auch polychromatische, kernhaltige rothe Blutkörperchen giebt, aus denen die orthochromatischen resp. die polychromatischen, kernlosen Rothen direkt hervorgehen. Wenn Askanazy aus dem Knochenmark der Rippe nur polychromatische, kernhaltige rothe Blutkörperchen gewonnen hat, so ist dies im extrauterinen Leben die Regel und hängt, soviel ich bis jetzt gesehen habe, nicht

mit der Besonderheit des Falles zusammen. Andererseits glaube ich, dass ausser den polychromatischen doch einige, wenn auch wenige, orthochromatische, kernhaltige Rothe im Rippenmark gewesen sein dürften. Ich wenigstens habe bei Durchmusterung des Rippenmarks einer grossen Zahl von Leichen neben vielen polychromatischen stets einige orthochromatische, kernhaltige rothe Blutkörperchen gefunden. Auch Mitosen konnte ich in einigen polychromatischen grosskernigen Zellen, ebenso wie Askanazy und Schaumann constatiren. Es ist nun die Frage, in welcher Beziehung die orthochromatischen, kernhaltigen Rothen zu den polychromatischen stehen. Hier möchte ich Ehrlich beipflichten, dass wir in den kernhaltigen Zellen mit polychromatischem Protoplasma degenerirte Zellen vor uns haben, die entweder durch allmähliche Veränderung aus orthochromatischen, kernhaltigen Rothen hervorgegangen sind, oder — wie es in der embryonalen Leber der Fall zu sein scheint — die gleich mit polychromatisch verändertem Protoplasma gebildet werden. Wo im embryonalen Leben viel orthochromatische, kernhaltige Rothe (im Blute und Knochenmark zu bestimmten Zeiten) sind, finden sich stets grosse Mengen orthochromatischer, kernloser Rother, andererseits besitzt die embryonale Leber sehr viel polychromatische, kernhaltige und kernlose rothe Blutkörperchen jeder Grösse. Nach der Geburt, ja schon vor derselben, ist es insofern anders, als in dieser Zeit kernhaltige Zellen mit Hämoglobin nur noch im Knochenmark gebildet werden, und dass diese zum weitaus grössten Theil polychromatisch sind, während bekanntlich das normale Blut nur orthochromatische, kernlose Rothe besitzt. Es erhellt daraus, dass es zum Ersatz für die regelmässig zu Grunde gehenden orthochromatischen, kernlosen Rothen der Neubildung einer nur geringen Anzahl orthochromatischer, kernhaltiger Rother bedarf. Doch kann das Knochenmark, wie es bei der perniciösen Anämie der Fall ist, auch fast ausschliesslich orthochromatische, kernhaltige Rothen enthalten. Sowohl die kernhaltigen als auch die aus ihnen hervorgegangenen kernlosen Rothen mit polychromatischem Protoplasma haben, namentlich im embryonalen Leben, eine zerklüftete, lappige Begrenzung, so wie auch Ehrlich angiebt. Es fragt sich nun, als was man die polychromatischen, kernhaltigen und kernlosen Rothen auffassen soll. Ehrlich führt zur Unterstützung seiner Behauptung, dass die polychromatischen

Zellen als degenerirte Altersformen anzusehen sind, ausser der Unregelmässigkeit der Oberfläche derselben noch an, dass nach künstlicher Inanition im Thierexperiment, sowie nach acuten Blutverlusten beim Menschen innerhalb der ersten 24 Stunden polychromatische Erythrocyten im Blute zu finden sind, zu einer Zeit, wo kernhaltige Rothe im Blute nicht angetroffen werden. Wenn auch diese Thatsachen nicht zu bestreiten sind, so meine ich doch, dass dieselben auch wohl noch anders erklärt werden können. Unter normalen Verhältnissen reichen die in geringer Menge sich bildenden orthochromatischen, kernhaltigen Rothen des Knochenmarks für den Ersatz der sich regelmässig abbrauchenden normalen, orthochromatischen Erythrocyten aus und die polychromatischen, kernhaltigen Rothen entwickeln sich durch allmählich zunehmenden Verlust des degenerirten Hämoglobins zu anderen Zellen. Gehen plötzlich sehr viele normale Blutkörperchen des Blutes zu Grunde, so sind die im Augenblick im Knochenmark vorräthigen orthochromatischen, kernhaltigen Rothen nicht im Stande, genügende Reserve zu schaffen und die plötzlich eingetretene Anämie ist Veranlassung, dass die, wenn auch degenerirten, so doch durch ihren Besitz von Hämoglobin im Nothfall zum Athmen verwendbaren, polychromatischen Erythrocyten zur Aushülfe, wenn ich mich so ausdrücken darf, ins Blut gelangen und erst aus demselben wieder verschwinden, wenn genügend orthochromatische gebildet sind. Durch diese Auffassung würden die sich scheinbar widersprechenden Beobachtungen der Autoren ohne Zwang erklärt werden können.

Nach diesen Bemerkungen über die Polychromasie, die, wie ich glaube, nicht zu umgehen waren, will ich die hämoglobinhaltigen Blutkörperchen, wie sie meiner Ansicht nach von einander zu trennen sind, aufführen, um dann das embryonale Schweineblut zu schildern.

Beginnen wir mit den 1. gewöhnlichen, kernlosen rothen Blutkörperchen, wie wir sie im Blute des gesunden, erwachsenen Menschen vorfinden. Sie sind scheibenförmig, haben eine scharfe, glatte Oberfläche, ferner eine Delle und färben sich orthochromatisch. Sie entstehen aus den 2. orthochromatischen (orangeophilen) Normoblasten.

Diese, von der Grösse der normalen Erythrocyten, haben meistens einen verhältnissmässig kleinen, sich stark dunkel färben-

den Kern, bei dem ich Karyomitosen noch niemals habe finden können. Der Kern beträgt etwa den dritten bis vierten Theil des Zellleibes; der letztere zeigt in gut gelungenen Präparaten ein kugeliges, compactes Aussehen. Die meisten Normoblasten der embryonalen Leber und Milz, sowie der grösste Theil der Normoblasten des anämischen Blutes von Kindern und wohl auch der Erwachsenen, der grösste Theil der kernhaltigen Rothen des gesunden Knochenmarks, von der zweiten Hälfte des embryonalen Lebens bis zum Tode, besteht nicht aus solchen orangeophilen, kleinkernigen Normoblasten. Orthochromatische, kernhaltige Rothe finden sich beim Embryo des Menschen und der Maus von der Zeit ab, wo die jüngsten, grossen, kernhaltigen, rothen Blutkörperchen — die unter Nro. 5 besprochen werden — seltener geworden sind und kernlose Erythrocyten auftreten, und zwar bei der Maus um den 12. Tag herum, beim Menschen im Blute zwischen dem dritten und sechsten Monat des embryonalen Lebens verhältnissmässig am häufigsten, auch in der Milz, namentlich jedoch im Knochenmark in der ersten Zeit seines Eintritts in die Reihe der Blutbildungsorgane. In der embryonalen Leber sind sie selten, ebenso im Blute vor der Geburt und gleich nach derselben. Im extrauterinen Leben ist stets ein, wenn auch kleiner, Procentsatz der Normoblasten des gesunden Knochenmarks orangeophil, zahlreich finden sie sich zuweilen im Knochenmark bei der perniciösen Anämie. Bei dieser Krankheit sind sie auch hin und wieder im Blute anzutreffen. Ihren Kern scheinen sie durch Karyolyse zu verlieren.

In allen Fällen, wo orangeophile Normoblasten zu constatiren sind, finden sich auch 3. die polychromatischen (fuchsinophilen) Normoblasten. Sie unterscheiden sich von den vorigen durch einen meist structurreichen Kern, der (abgesehen von einigen Ausnahmen) den grössten Theil der Zelle ausmacht. Das Protoplasma zeigt in der überwiegenden Mehrzahl der Zellen ein lappiges Aussehen, woraus zuweilen irrthümlicherweise auf das Vorhandensein von Granulationen in den rothen Blutkörperchen geschlossen worden ist. Zwischen orangeophilen und fuchsinophilen Normoblasten giebt es alle Uebergänge. In der Regel nimmt die Fuchsinophilie des Protoplasmas mit dem Wachsthum des Kerns zu. Im embryonalen Leben sind sie, wie oben angedeutet worden, sehr verbreitet. Sie finden sich von der Zeit

ab, wo kernlose Rothe auftreten; nur ganz kurze Zeit sind sie dann seltener als die Orangeophilen. Recht bald, wenn die Zahl der orangeophilen, kernlosen Erythrocyten im Vergleich zu den kernhaltigen Rothen zunimmt, bestehen diese letzteren zum grössten Theil in allen Organen, ausser im Knochenmark, aus fuchsinophilen Zellen. Eine ganz exquisite Stellung nehmen sie in der Leber ein. Schon in der jüngeren embryonalen Zeit, beim Menschen vor dem dritten Monat, wenn noch grosse Zellen, die unten zu besprechenden Metrocyten, vorhanden sind, finden sie sich so zahlreich in der Leber, dass man auf Gesichtsfelder stossen kann, die fast nichts als fuchsinophile Normoblasten enthalten. Sie verdrängen dann sogar die normalen, orthochromatischen Erythrocyten. Während des ganzen embryonalen Lebens sind sie in der Leber in grosser Menge anzutreffen, nur in den letzten Monaten (Mensch) nimmt ihre Zahl ab. Sie scheinen sich in der Leber lebhaft zu vermehren, denn man findet neben Zellen mit grossem Kern und schmalem Protoplasma solche mit vielen kleinen Kernen, die augenscheinlich durch direkte Theilung oder selbst durch Knospung entstanden sind. Mitosen sind seltener. Zuweilen findet man Zellhaufen, deren Kerne sich zwar schon getrennt haben, deren Protoplasmaleib jedoch noch zum Theil zusammenhängt, sodass man von einer vielkernigen hämoglobinhaltigen Riesenzelle sprechen könnte. Die fuchsinophilen Normoblasten sind im Leberblut bedeutend zahlreicher als im Blute des Herzens, der Milz und des Knochenmarkes, sodass man ohne Mühe aus dieser Zellform ein Präparat des embryonalen Leberblutes diagnosticiren kann. Doch darf nicht vergessen werden, dass auch die embryonale Milz und das Knochenmark reich an fuchsinophilen Normoblasten ist.

Durch Grösserwerden des Kerns entstehen aus den fuchsinophilen Normoblasten 4. die polychromatischen (fuchsinophilen) Megaloblasten. Sie besitzen einen grossen, mehr als die Hälfte der ganzen Zelle einnehmenden Kern, der meistens eine stark ausgebildete Structur und zuweilen Karyomitose erkennen lässt. Das Protoplasma ist oft — nicht immer — lappig, meist immer polychromatisch und ist zuweilen im Vergleich zum Kern sehr schmal. Ein prinzipieller Gegensatz zwischen polychromatischen (gewöhnlichen) Normoblasten und polychromatischen Megaloblasten besteht nicht. Die letzteren finden

sich — ziemlich selten — im Blute menschlicher Embryonen im mittleren Drittel der Entwicklung, häufig und regelmässig im embryonalen Leberblut vom dritten Monat ab, seltener in der embryonalen Milz und etwas häufiger im embryonalen Knochenmark. Im postembryonalen Blute begegnet man ihnen meistens nur bei schweren Anämien, sie können in diesen jedoch auch fehlen. Bei perniciöser Anämie sind sie häufig, nicht immer, im Blute vorhanden, auch im Knochenmark, während sie sich im gesunden Mark nicht finden. Diesen Zellen wird meiner Ansicht nach von Ehrlich eine etwas zu grosse diagnostische Bedeutung beigelegt.

Streng von den grosskernigen (polychromatischen) Megaloblasten ist eine andere Form grosser, kernhaltiger, rother Blutkörperchen zu unterscheiden, die normalerweise allein in der jüngsten Zeit der embryonalen Entwickelung im Blute gefunden wird. Diese Zellen habe ich als 5. Metrocyten bezeichnet und habe zwischen Metrocyten I. und II. Generation unterschieden. Sie bilden im embryonalen Blute der Maus, des Hühnchens und des Frosches — über deren Blutentwickelung an anderer Stelle eingehend berichtet werden wird — die ersten und einzigen hämoglobinhaltigen, freien Zellen im Blutgefässsystem. Für den Menschen konnte ich nur das regelmässige Vorhandensein von Metrocyten II. Generation, aber noch nicht das der Metrocyten I. Generation nachweisen, da ich bisher noch keine Gelegenheit hatte, das Blut ganz frischer, unter ca. 4 cm langer, menschlicher Embryonen noch lebenswarm zu untersuchen. Die Metrocyten I. und II. Generation sind kugelige, selten ellipsoide Zellen, mit einem runden Kern, der bei den Metrocyten I. Generation ein Drittel bis die Hälfte, bei denen II. Generation ein Sechstel bis ein Achtel des Protoplasmaleibes beträgt. Die Metrocyten I. Generation zeigen vielfach Mitosen, die kleinkernigen II. Generation nicht. Bei Färbung mit Triacid nach starker Erhitzung nimmt das Protoplasma der Metrocyten I. Generation meist mehr einen röthlichen, das der Metrocyten II. Generation einen deutlichen Orange-Farbenton an. Die Metrocyten I. Generation treten früher im Blute auf, als diejenigen II. Generation; die ersteren verschwinden, wenn die Zahl der kernlosen Rothen zunimmt. Dann sind aber Metrocyten II. Generation noch zahlreich im Blute vorhanden. Während die Metrocyten der Maus, des Menschen und des Hühnchens, abgesehen von kleinen Grössen-

unterschieden, einander sehr ähnlich sind, unterscheiden sich die ersten Blutkörperchen in der Froschlarve von den vorigen wesentlich dadurch, dass sie stets von Dotterkügelchen angefüllt sind. Auch von den Blutkörperchen des erwachsenen Frosches unterscheiden sich die ersten Blutzellen der Froschlarve sehr erheblich. Wenn Howell die ersten kernhaltigen Blutkörperchen des Säugethiers „Ahnenblutkörperchen" nennt, weil sie den kernhaltigen Rothen der Amphibien und Reptilien ähnlich sind, dann muss ich dem entgegen halten, dass die definitiven Blutkörperchen des Frosches ebenso wie diejenigen der von mir untersuchten Warmblüter embryonale Vorgänger haben, über die ich mich hier nicht näher auslassen will. Dass die embryonalen Blutkörperchen des Säugethiers Amphibienblutkörperchen sind, bestreite ich ebenso wie H. F. Müller; sie sind meiner Ansicht nach mit Hayem's Riesenblutkörperchen identisch. Die kernlosen, orthochromatischen Erythrocyten der Säugethiere verhalten sich zu den Metrocyten wie die kernhaltigen, orthochromatischen Blutkörperchen des Hühnchens zu den Hühner-Metrocyten, wie endlich die kernhaltigen Rothen des erwachsenen Frosches zu den mit Dotterplättchen angefüllten Frosch-Metrocyten. So lange das Säugethierblut aus Metrocyten I. Generation besteht, findet sich selten ein kernloses Blutkörperchen, das dann offenbar durch Kernverlust aus den Metrocyten entstanden ist. Nach Schwinden der Metrocyten I. Generation treten neben den Metrocyten II. Generation mit zunehmendem Alter immer mehr kernlose Blutkörperchen auf, die anfangs vielfach aus grossen Zellen bestehen. Metrocyten I. Generation finden sich von der Zeit ab, wo überhaupt freie Zellen im Blute gefunden werden, sowohl im Herzblut als auch in der Leber. Die kleinkernigen Metrocyten II. Generation finden sich in allmählich abnehmender Zahl bis zum Anfang des zweiten Drittels des embryonalen Lebens im Blute und in der Leber des Menschen, bis etwa zum 15. Tage im Blute der Maus, während der ganzen Blutentwicklung — 21 Tage — bis zum Auskriechen aus dem Ei, zuletzt nur noch in wenigen Exemplaren, beim Hühnchen. Aus dem Verhältniss der Zahl der Metrocyten des Vogels zu derjenigen seiner definitiven, kernhaltigen rothen Blutkörperchen lässt sich ungefähr ein Schluss auf das Alter des embryonalen Hühnchens ziehen. Nach dem Auskriechen des Hühnchens sind Metrocyten nicht

mehr zu finden. Für das Verständniss der Blutentwicklung beim Säugethier und Vogel ist, wie ich an anderer Stelle ausgeführt habe, höchst beachtenswerth, dass das Hühnerblut so lange — wenn auch nur einige — kernlose (!) rothe Blutkörperchen besitzt, als Metrocyten vorhanden sind. Die kernlosen Rothen, die mit den Metrocyten und den ebenfalls im embryonalen Leben des Hühnchens vorhandenen polychromatischen, kernhaltigen Rothen noch im Ei verschwinden, sind offenbar durch Kernverlust ebenso aus den Hühner-Metrocyten hervorgegangen, wie wir es auch bei den Säugethieren gesehen haben. Beim Menschen finden sich Metrocyten II. Generation im Herz- und Leberblut, wie oben angegeben, bis etwa zum dritten embryonalen Lebensmonat. Später, namentlich nach der Geburt, werden orangeophile, kleinkernige Metrocyten nicht mehr, selbst nicht im Knochenmark, angetroffen. Nur bei der perniciösen Anämie, wo auch die gewöhnlich geringe Zahl von orthochromatischen Normoblasten des Knochenmarks meist ganz bedeutend zunimmt, finden sich mehr oder weniger reichlich grosse, orangeophile, kernhaltige Rothe, die durch Heranwachsen der orthochromatischen Normoblasten des Knochenmarks entstanden, den Metrocyten II. Generation des embryonalen Blutes äusserst ähnlich sind. Zuweilen, doch selten, finden sie sich bei der perniciösen Anämie selbst im Blute.

Von den kernlosen Rothen ist endlich noch zu berichten, dass ausser den normalen Erythrocyten auch 6. die Macrocyten fast immer orthochromatisch sind, dass diese sowohl im ersten Drittel des embryonalen Lebens — wo orthochromatische Metrocyten im Blute vorhanden sind, — als auch im Blute der perniciösen Anämie vorkommen — wo sich Metrocyten im pathologischen Knochenmark nachweisen lassen —. Dass die orthochromatischen Metrocyten und Macrocyten für die perniciöse Anämie pathognomonisch sind, ist wahrscheinlich, konnte jedoch noch nicht sicher genug festgestellt werden. Endlich finden sich 7. die polychromatischen (fuchsinophilen) Erythrocyten meist im Blute, wo auch polychromatische Normoblasten vorhanden sind. Ihre Grösse schwankt zwischen derjenigen der normalen (orthochromatischen) Erythrocyten und der der Macrocyten. Sie können sowohl im embryonalen Herzblut als auch, besonders zahlreich, im Leberblut, als endlich im anämischen Blute nachgewiesen werden.

Gehen wir nun, nachdem ich die von einander nothwendigerweise zu unterscheidenden Blutkörperchen geschildert, zur Beschreibung derjenigen Blutzellen über, die ich im Blute und in den Blutbildungsorganen des Schweins zu verschiedenen Zeiten seiner Entwickelung gefunden habe.

Durch das freundliche Entgegenkommen des Leiters der städtischen Fleischschau in Berlin, des Ober-Thierarztes Herrn Reissmann, war es mir möglich, Schweineembryonen verschiedenen Alters zu untersuchen und die erforderlichen Präparate noch auf dem Schlachthofe anzufertigen, sodass das Blut den Embryonen vielfach noch bei schlagendem Herzen derselben entnommen werden konnte. Bei der ausserordentlichen Empfindlichkeit des embryonalen Blutes war nur durch Anfertigung der Präparate wenige viertel Stunden nach dem Tödten des Mutterschweins die Gewähr gegeben, dass das Blut unzersetzt zur Untersuchung gelangte.

Die Tragezeit des Mutterschweins beträgt 16 Wochen. Bis zum Ende der ersten Hälfte des embryonalen Lebens wächst der Embryo langsam und zwar in der Weise, dass am Ende der zweiten Woche die Grösse 1 cm, am Ende des ersten Drittels der embryonalen Entwickelung, also zwischen der 5. und 6. Woche, die Grösse $3^1/_2$ cm und am Ende der 8. Woche die Grösse ca. 8 cm beträgt. Dann wächst der Embryo schneller, sodass am Ende der 16. Woche das neugeborene Schwein eine Länge von 25 cm besitzt. Es wurden an Ort und Stelle frische und Deckglastrockenpräparate von Herz- resp. Nabelblut, Leberblut, Milz und Knochenmark angefertigt. Wenn die letzteren Präparate lufttrocken geworden waren, wurden sie sorgfältig verpackt ins Laboratorium gebracht und dort weiter untersucht. Die jüngsten, zur Untersuchung gekommenen Schweine hatten eine Länge von 1 cm. In diesem Alter, wo weder Knochenmark noch eine Milz (macroscopisch) existirt, wurden nur von Herz- und Leberblut Präparate angefertigt. Das Blut wurde in der Weise auf die Deckgläschen gebracht, dass nach sorgfältiger Reinigung zwei Deckgläschen, durch eine Pincette zusammengehalten, an das geöffnete Herz oder die angeschnittene Leber gehalten wurden. Das Blut strömte dann in dünner Schicht in den so gebildeten Capillarraum ein. Wenn der Raum vollständig mit Blut angefüllt war, — nicht früher, um die Blutkörperchen nicht zu zerreissen —,

wurden beide Deckgläschen vorsichtig von einander abgezogen. (Die Deckgläschen dürfen sich nicht genau decken.) Nachdem die Präparate lufttrocken geworden, wurden einige in Alcohol absolutus, andere auf der Kupferplatte fixirt und mit Eosin-Hämatoxylin (Ehrlich) resp. Eosin-Methylenblau (Chenzinsky) resp. Triacid (Ehrlich) gefärbt. Einige Präparate wurden mit den Kern- und Protoplasmafarbstoffen nach einander behandelt. Zur Controle wurden frische Präparate angefertigt, die in 2% Osmiumsäure oder, zuweilen noch besser, in Zenker'scher Flüssigkeit fixirt und in Glycerin aufbewahrt wurden.

Die Untersuchung des Herzblutes eines Schweineembryo vom 1 cm Länge ergab:

Die Osmiumsäure-Präparate zeigen ausnahmslos kernhaltige Zellen von theils kugliger, theils ellipsoider Gestalt. Es sind deutlich zwei Formen zu unterscheiden. Die eine hat eine mehr rauhe Oberfläche und einen gleich in die Augen springenden, runden, stark structurirten Kern, der etwa den dritten Theil der Zelle einnimmt. Einzelne dieser Zellen sind kleiner, doch auch in diesen ist der Kern verhältnissmässig gross. Der Durchmesser der grosskernigen Zellen beträgt 10—15 μ, der Kerndurchmesser 6—8 μ. Der kleinere Kern gehört stets dem kleineren Zellkörper. Der grösste Theil des Gesichtsfeldes besteht aus den grösseren Zellen. Die grösseren sowohl wie die etwas kleineren Zellen mit relativ grossem Kern sind als Metrocyten I. Generation zu bezeichnen. Neben ihnen finden sich kleinkernige Zellen mit verhältnissmässig reichlichem Protoplasma. Diese als Metrocyten II. Generation anzusprechenden Zellen fallen besonders durch eine glatte, zierliche, kuglige oder auch linsenförmige Oberfläche auf, die scheinbar reichlicher hämoglobinhaltig ist als die der Metrocyten I. Generation. Der Kern derselben ist fast um die Hälfte kleiner als derjenige der Metrocyten I. Generation und ist — hier im ungefärbten Präparat — um vieles weniger deutlich als der erstere und fast structurlos. Die Grösse der Metrocyten II. Generation beträgt 9—13 μ, die Kerngrösse meist 4—5 μ, der Dickendurchmesser der linsenförmigen Zellen etwa 5—6 μ. Einzelne Metrocyten I. Generation und äusserst wenige II. Generation haben keine runde sondern eine an einer Seite spitz zulaufende Gestalt, sodass sie zuweilen den Zoosporidien nicht unähnlich sind. Ausser den Metrocyten sind in äusserst geringer Zahl grosse, kernlose

Rothe von der Grösse der Macrocyten anzutreffen. Nach der Intensität ihrer Hämoglobinfarbe zu urtheilen, sowie in Anbetracht ihrer meist glatten Oberfläche sind sie den Metrocyten II. Generation verwandter als denen I. Generation.

Im Deckglastrockenpräparat, das nach starker Erhitzung mit Triacid gefärbt ist, erkennt man ebenfalls beide Metrocytenformen nebeneinander. Die grosskernigen Zellen, deren Protoplasma mehr rothbraun als orange gefärbt ist, haben einen Durchmesser von 12—16 μ. Im Deckglastrockenpräparat erscheinen also die Zellen grösser als bei frischer Untersuchung, was wohl darin seinen Grund hat, dass im angetrockneten Präparate die kuglige Zelle durch die niedrige, angetrocknete Plasmaschicht flacher, dafür aber breiter wird. Der Kern schwankt zwischen 7 und 8 μ. Ausser den grossen Metrocyten I. Generation finden sich kleinere derselben Form und Farbe von 7—8 μ Zell- und 5—6 μ Kerndurchmesser. Einige, wenige Metrocyten mit grossem Kern zeigen Karyomitose. Neben diesen rothbraunen, grosskernigen Metrocyten I. Generation von verschiedener Grösse sind noch Metrocyten II. Generation vorhanden, die ein orangefarbenes, kugliges Protoplasma mit glatter Oberfläche besitzen. Ihr Durchmesser beträgt 10—16 μ, ihr Kern ist 4—6 μ gross. Durch die kuglige Form, die glatte Oberfläche, die Orangefarbe und durch den relativ kleinen Kern unterscheiden diese sich scharf von den Metrocyten I. Generation. Diese letzteren Zellen sind bedeutend zahlreicher als die Metrocyten II. Generation. Die Zahl der kleinkernigen Zellen beträgt etwa 5—10% der grosskernigen. Wie im frischen Zustande zeigten auch einige Metrocyten I. Generation ein, selbst zwei spitz zulaufende Enden, von denen wohl nicht erst betont zu werden braucht, dass sie als Kunstproduct nicht anzusprechen sind. Eine Erklärung für diese Zellform muss ich mir so lange versagen, als es mir noch nicht gelungen ist, noch jüngere Schweineembryonen zu untersuchen. Es müsste sich dann zeigen, ob die durch ihre hämoglobinhaltigen Protoplasmafortsätze, breiten Spindelzellen ähnlichen Blutkörperchen, möglicherweise fixe, hämoglobinhaltige, embryonale Endothelzellen gewesen sind, bevor sie die runde Form der freien Blutkörperchen erlangten. Ausser den beiden Metrocytenformen finden sich, wie im frischen Blute, einzelne, seltene, meist orangeophile Macrocyten. Ihr Durchmesser schwankt zwischen 8 und 16 μ, doch begegnet

man auch kleineren Formen von 5—7 μ, also Erythrocyten. Man gewinnt den Eindruck, als wenn sie durch Kernverlust der Metrocyten entstanden sind. Endlich sind noch einkernige Zellen vorhanden, die den besprochenen Metrocyten ähnlich sind, deren Protoplasma jedoch so abgeblasst ist, dass man von hämoglobinhaltigen Zellen nicht mehr recht reden kann. Diese Zellen würde man als Lymphkörperchen bezeichnen, wenn man nicht ohne Mühe erkennen könnte, dass sie durch Hämoglobinschwund aus Metrocyten entstanden sind. Der Kern dieser durch Hämoglobinschwund entstandenen Zellen beträgt meist 6—8 μ, einzelne haben jedoch einen Durchmesser von 4 μ, was dafür spricht, dass die letzteren Kerne Metrocyten II. Generation angehört haben.

Von Knochenmark ist in diesem Entwickelungsstadium, wo die Extremitäten etwa 1—1 $^1/_2$ mm lange Stümpfe sind, beim Fehlen jedes Knochens noch nichts zu sehen, ebensowenig von der Milz, wenigstens mit blossem Auge.

Die Leber, die den grössten Theil des Bauches einnimmt, ist ausserordentlich weich und fast ebenso reich an Blutzellen wie das Herzblut. Die Blutkörperchen der Leber unterscheiden sich fast durch nichts von denjenigen des Herzblutes. Die grosse Mehrzahl derselben besteht aus braunrothen, — bei Triacidfärbung — grosskernigen Metrocyten I. Generation verschiedener Grösse. Die Zahl der kleineren Exemplare scheint im Verhältniss grösser zu sein als im Herzblut. Die Metrocyten II. Generation haben dasselbe Aussehen und kommen in demselben geringen Procentsatze vor wie im Herzblut, ebenso verhält es sich mit den Macrocyten. Es soll nicht unerwähnt bleiben, dass das Protoplasma einzelner Metrocyten I. Generation sehr schmal um den grossen Kern herum liegt, so dass man im Zweifel ist, ob man nicht einen Megaloblasten vor sich hat, zumal da das Protoplasma den polychromatischen Farbenton zeigt. Auch einige Normoblasten findet man im Leberblut.

Ein Schweineembryo von 2 cm Länge zeigt bereits eine geringe Verschiedenheit von dem 1 cm langen in der Zusammensetzung der Blutkörperchen. Das Verhältniss der Metrocyten II. Generation zu denjenigen I. Generation hat sich zu Gunsten der ersteren Form etwas geändert, sodass man fast von jeder der beiden Zellformen gleich viel sieht.

Dasselbe Aussehen zeigt das Blut eines 2 $^1/_2$ cm langen

Embryo, doch ist auch hier wieder die Zahl der Metrocyten I. Generation etwas zurückgegangen. Das Leberblut beider Stadien verhält sich wie das Herzblut. Es finden sich jedoch bereits einige wenige Normoblasten, scheinbar hervorgegangen durch partiellen Protoplasmaschwund der Metrocyten.

Auch bei 3 cm Länge sind noch keine erhebliche Veränderungen nachzuweisen. Die Metrocyten I. Generation sind wiederum seltener, es finden sich meist Metrocyten II. Generation, ferner bereits zahlreichere kleine, flache, fuchsinophile (polychromatische) Normoblasten und auch schon einige kernlose Rothe, sowohl Macrocyten als auch normal grosse Erythrocyten.

Ein Embryo von $3^1/_2$ cm Länge zeigt bereits ein ganz anderes Blutbild. Es sei daran erinnert, dass der Schweineembryo, wie wir oben angegeben, diese Länge am Ende des ersten Drittels seines intrauterinen Lebens erreicht. Von Metrocyten I. Generation sind jetzt nur noch wenige vorhanden (ca. 1—3 %), das microscopische Bild wird von zwei Zellformen beherrscht und zwar von den Metrocyten II. Generation und von kernlosen rothen Blutkörperchen, welche theils Macrocyten- theils Erythrocytengrösse haben. Die Metrocyten II. Generation betragen etwa 30 bis 35 % aller Zellen. Während die Grösse derjenigen I. Generation, wie in den früheren Altersstadien, ca. 12—16 μ Zell- und 7—9 μ Kerndurchmesser aufweist, haben die orangeophilen Metrocyten durchschnittlich 12 resp. 4 μ im Durchmesser. Der Kern derselben hat meist deutliche Structur, die Zellform ist kuglig. An kernlosen rothen Blutkörperchen sind bereits 50—60 % aller Zellen vorhanden. Sie zeigen alle Uebergänge von normal grossen (ca. 7 μ) Erythrocyten zu den grössten Macrocyten (13 μ). Dellen sind meistens nicht nachzuweisen. Sowohl bei Färbung mit Triacid als auch bei Eosin-Methylenblaufärbung kann man ortho- und polychromatische, kernlose Rothe beider Grössen unterscheiden, doch sind die orthochromatischen Zellen häufiger als die polychromatischen. Endlich ist noch der in jedem Blutpräparate dieses Alters vorhandenen Normoblasten Erwähnung zu thun. Sie sind meist polychromatisch mit lappigem Protoplasma, doch finden sich auch solche mit glatter Oberfläche. Ihre Zellgrösse schwankt zwischen 7 und 10 μ, während sie einen Kern von 5—7 μ besitzen. Dieser ist stets reichlich structurirt. Ihre Anzahl im Blute beträgt ca. 2 % der Blutkörperchen, sie zeigen alle Ueber-

gänge zu den, jedoch selten zu findenden, Megaloblasten. Von den Metrocyten I. und II. Generation unterscheiden sich die polychromatischen (fuchsinophilen) Normoblasten und Megaloblasten vor allen Dingen durch die kuglige Form der beiden ersteren. Ferner nimmt der Kern der Megaloblasten den grössten Theil der Zelle ein, während das Protoplasma der ihnen zuweilen ähnlichen Metrocyten I. Generation stets zwei bis drei Mal so mächtig ist wie der Kern. Von den kleinkernigen, orangeophilen Metrocyten II. Generation sind sowohl die Normoblasten als auch die Megaloblasten am leichtesten zu unterscheiden. Endlich ist in diesem Entwicklungsstadium noch einer Zellform Erwähnung zu thun, die zwar nicht häufig beobachtet wird, die jedoch zum Verständniss der Entstehung der kernlosen Rothen aus den kernhaltigen nicht ohne Bedeutung ist, einer Entstehungsweise, die, soweit ich bisher gesehen habe, auf diese embryonale Zeit beschränkt ist. Es sind dies kernhaltige rothe Blutkörperchen mit dem Kern der Metrocyten II. Generation, die jedoch einen äusserst schmalen, intensiv orangeophil gefärbten Protoplasmarand besitzen. Der Kern ist ca. 4 μ, der glänzend orangeophile Protoplasmasaum, der zuweilen an einer Seite fehlt, ist 1 μ breit. Diese kleinen orangeophilen, kernhaltigen Rothen unterscheiden sich von den Metrocyten II. Generation nur durch die geringe Protoplasmamenge, die sie besitzen. Ihre Kerne gleichen in Grösse, Farbe, Form und Structur denen der Metrocyten, ihr Protoplasma zeigt auch bei Eosin-Methylenblau- resp. Hämatoxylin die Orthochromasie der bezeichneten Metrocyten. Zuweilen liegt ein orthochromatischer Macrocyt, der an seiner ganzen Oberfläche glatt, nur an einer Seite eine Unregelmässigkeit zeigt, mit dieser einem der eben geschilderten, sehr kleinen orthochromatischen Normoblasten an, sodass sich einem der Gedanke aufdrängt, orthochromatischer Normoblast und orthochromatischer Macrocyt seien durch eine Trennung des orthochromatischen, kleinkernigen Metrocyten in einen kernlosen (Macrocyt) und einen kernhaltigen Theil (Normoblast) entstanden. Derartiger kleiner, orthochromatischer Normoblasten sind ca. 1 % im Blute. Dieselbe Trennung lässt sich, wie ich an anderen Orten ausgeführt habe, im embryonalen Mauseblut und im Blute des bebrüteten Hühnchens constatiren. Es giebt also drei Möglichkeiten der Entstehung kernloser aus kernhaltigen rothen Blutkörperchen: Entweder ver-

schwindet der Kern durch Karyolyse und es bleibt nach diesem Vorgang nur ein kernloses rothes Blutkörperchen übrig oder der Kern — der in diesem Falle stets einen schmalen, hämoglobinfreien Protoplasmasaum besitzt — tritt aus dem hämoglobinhaltigen Theile heraus und es resultiren zwei Zellformen, ein hämoglobinhaltiges, kernloses, rothes Blutkörperchen und ein den Lymphkörperchen ähnliches Gebilde, oder drittens, ausschliesslich bei den Metrocyten II. Generation des embryonalen Blutes, die Zelle theilt sich in zwei hämoglobinhaltige Theile, einen grösseren ohne Kern und einen kleineren mit Kern. Die Karyolyse findet sich am häufigsten, und zwar namentlich bei den orthochromatischen kleinen und grossen Zellen, doch auch bei den polychromatischen. Kurz vor dem gänzlichen Unsichtbarwerden erkennt man zuweilen noch, namentlich in der Mitte der Zellen, einige theils kreis-, theils strich-, theils punktförmige Reste, die sich mit Methylenblau auch färben lassen. Ueber meine an anderen Stellen zum Ausdruck gekommene Vermuthung, dass die karyolytisch unsichtbar gewordenen Kerne zu den Blutplättchen, selbst zu einigen, den Leucocyten ähnlichen Gebilden in Beziehung stehen, will ich mich hier nicht ausführlicher verbreiten[1]). Kernaustritt findet man am häufigsten bei den lappigen, polychromatischen Normoblasten, selten bei orthochromatischen Zellen, dann noch am ehesten bei den kleinkernigen Metrocyten. Endlich sind es diese letzteren allein, bei denen die Trennung in einen Macrocyten und einen kleinen, orthochromatischen Normoblasten festzustellen ist. Aus diesen orthochromatischen, kleinkernigen Normoblasten können durch Wachsthum des Kerns und Veränderung des hämoglobinhaltigen Protoplasmas — wohl unter Beeinflussung des Kerns — polychromatische, lappige Normoblasten werden. Da, wie wir später sehen werden, orthochromatische Normoblasten auch in einer Zeit gebildet werden, wo Metrocyten nicht mehr existiren, so müssen die orthochromatischen, kernhaltigen Rothen unter allen Umständen auch noch eine andere Entstehungsweise haben als aus den Metrocyten. Weisse Blutkörperchen, namentlich solche mit Granulationen, sind nicht vorhanden, doch dürften die aus kernhaltigen Rothen frei gewordenen, mit schmalem Protoplasma-

1) Auch Arnold nimmt bereits einen Innenkörper in den Erythrocyten, den er Nucleoid nennt, an.

saum umrandeten Kerne als Lymphkörperchen zu bezeichnen sein. Ob sie mit den später aus den Lymphdrüsen, der Milz, dem Knochenmark und vielleicht von noch anderen Orten in die Blutbahn gelangenden Lymphocyten identisch sind, soll hier nicht erörtert werden.

Das Leberblut desselben Schweineembryo hat ein sehr charakteristisches Aussehen. Wenn auch Metrocyten, meist II. Generation, vorhanden sind (5—10%), so wird doch das Bild ganz und gar von ein- und mehrkernigen polychromatischen Normoblasten und Megaloblasten beherrscht. Uebergänge jeder Art, Zellen mit kleinem und grossem, mit einem und mit mehreren Kernen, Zellen von 8—24 μ Durchmesser mit einem Kern bis zu 16 μ sind reichlich zu finden. Einige wenige kernhaltige Rothe haben mehrere Kerne, von denen jeder 5—9 μ Durchmesser besitzt. In einzelnen Megaloblasten ist das Hämoglobin im Protoplasma geschwunden, sodass sie den Eindruck von grossen Lymphocyten machen. Daneben findet man im Ausstrichpräparat Leberzellen, die an ihrem verhältnissmässig kleinen Kern, dem reichlichen Protoplasma und dem grobkörnigen, grüngelben Pigment leicht zu erkennen sind. Von Leucocyten sind meistens solche Zellen zu beobachten, die granulationslos, den Lymphkörperchen und den grossen Lymphocyten entsprechen. Von granulirten Leucocyten konnten nur äusserst wenig eosinophile, einkernige constatirt werden. Was endlich die Protoplasmafärbung der kernhaltigen Rothen betrifft, so sind die grosskernigen Megaloblasten im Gegensatz zu den stets orthochromatischen, kleinkernigen Metrocyten II. Generation regelmässig polychromatisch, ebenso ist die grosse Mehrheit der Normoblasten polychromatisch. Auch von den kernlosen Rothen ist die grössere Hälfte polychromatisch.

Von Knochenmark ist in diesem Alter noch nichts zu sehen. Auch von einer Milz ist hinter dem $1^1/_2$—2 mm langen Magen, an dem das Auftreten derselben sich später als dünne, kurze, rothe Linie verräth, jetzt noch wenig zu erkennen. Aehnlich wie die Milz, erscheinen wenige Wochen später die ersten Anfänge des Knochenmarks als rothe Punkte, etwa in der Mitte des Knochens, wenn sich die Extremitäten gebildet haben.

Untersucht man das Blut eines 4 cm langen Embryo, so ist trotz des geringen Grössenunterschiedes der Embryonen, das

Blutbild doch schon wieder von dem des $3^1/_2$ cm langen auffällig verschieden. Metrocyten I. Generation sind fast nicht mehr vorhanden, das Verhältniss der Metrocyten II. Generation zu den übrigen Blutzellen hat sich bedeutend zu Ungunsten der ersteren geändert, sie bilden nur noch 3—8 % aller Blutkörperchen. Etwas weniger zahlreich als die orthochromatischen Metrocyten sind die ebenfalls vorhandenen polychromatischen Normoblasten. In zehn Gesichtsfeldern, von denen jedes etwa 150 bis 200 Blutzellen zeigte, wurden 65 Metrocyten und 40 Normoblasten gezählt. Die Grösse der hier vorkommenden Metrocyten ist meistens noch dieselbe wie in den früheren Stadien (10—16 μ), während auch die Kerngrösse sich nicht verändert hat (3—4 μ). Daneben finden sich doch bereits, wenn auch seltener, kleinere Formen, die an Grösse gewöhnliche Erythrocyten nicht übertreffen. Die Durchschnittsgrösse der Normoblasten beträgt 7 μ, während ihr Kern 5 μ im Durchmesser hat. Während die Metrocyten fast stets einkernig sind, haben die Normoblasten oft zwei und mehr Kerne, sodass auch die Grösse und Zahl der Kerne neben der Zelloberfläche und Farbe des Protoplasmas als Unterscheidungsmittel zwischen Metrocyten und kernhaltigen polychromatischen Normoblasten resp. Megaloblasten herangezogen werden kann. Lassen schon die, in jedem Präparat vorhandenen, kernkaltigen Rothen das Bild des embryonalen Schweineblutes in diesem Stadium ausserordentlich verschieden erscheinen von dem des erwachsenen Schweins, so wird der Gegensatz zwischen beiden Blutbildern dadurch noch bedeutend auffallender, dass ebenso wie im Blute des $3^1/_2$ cm langen Embryo etwa der vierte Theil aller kernloser Rother aus Macrocyten besteht, die meistens orthochromatisch sind. Erwähnung verdient an dieser Stelle noch eine eigenthümliche Eigenschaft der kernlosen Erythrocyten normaler oder erheblicher Grösse. Diese Zellen zeigen in dem besprochenen Entwicklungsstadium vielfach bedeutende Unregelmässigkeiten ihrer Oberfläche, die weder mit der Stechapfelform der orthochromatischen, normalen Erythrocyten, noch mit dem Zerklüftetsein der Oberfläche der polychromatischen Zellen etwas zu thun hat. Trotz der grössten Sorgfalt, welche ich auf die Anfertigung der Präparate verwenden konnte, war es meistens nicht möglich, Präparate mit kreisrunden, dellenhaltigen Blutscheiben zu erlangen. Diese Unregelmässigkeit erstreckt sich

jedoch nur auf die kernlosen Zellen, während die, einen kleinen Kern besitzenden, Metrocyten II. Generation ihre scharf kuglige Form bewahren, wenn sie auch zuweilen eine Protoplasmaverdickung um den Kern herum zeigen. Nach meinem Dafürhalten ist die Unregelmässigkeit in der Zelloberfläche, die namentlich sich bei den polychromatischen, kernlosen Zellen zeigt, die Folge des Kernverlustes, namentlich wenn ein Kernaustritt stattgefunden oder wenn sich von dem orangeophilen, kernlosen Theil des Metrocyten der kernhaltige losgelöst hat. Diese Auffassung erscheint um so wahrscheinlicher, als auch bei der Maus und beim Menschen diese auffallend unregelmässigen, labilen Formen in demjenigen Entwickelungsstadium regelmässig gefunden werden, wo die Metrocyten zu schwinden im Begriff sind, während sowohl vorher, wo die meisten Blutzellen noch Metrocyten sind, als auch nachher, wenn das Blut fast ausschliesslich aus kernlosen Blutkörperchen besteht, diese ein normales Aussehen zeigen. Von Leucocyten ist, namentlich soweit die granulirten in Frage kommen, noch nichts zu sehen. Es finden sich jedoch hämoglobinfreie Zellformen im Blute und zwar die etwas grösser gewordenen „freien" Kerne der kernhaltigen Rothen. Da diese Kerne jedoch stets einen schmalen, hämoglobinfreien Protoplasmasaum zeigen, also nicht „frei" sind, so dürfte kein Grund vorliegen, diese Abkömmlinge der kernhaltigen Rothen nicht als den Lymphkörperchen ähnliche Zellformen anzusehen. Weder in der Grösse noch in der Anordnung der chromatischen Substanz lässt sich zwischen den Kernen der polychromatischen Normoblasten und diesen Lymphocyten ein Unterschied erkennen. Dieser wird erst später stärker, wenn, namentlich bei Triacidfärbung, der Normoblastenkern scharfe, dunkle Structurlinien zeigt, während die chromatische Substanz der Lymphkörperchenkerne eine matte, grünblaue Farbe angenommen hat.

Das Leberblut dieser Embryogrösse ist dem des $3^1/_2$ cm langen Embryo sehr ähnlich. Es enthält ebenfalls an hämoglobinhaltigen Zellen mit Kern: 1. (orangeophile) Metrocyten II. Generation mit kleinem, bläschenförmigem Kern, der jetzt vielfach sehr wenig Structur zeigt; 2. orangeophile (orthochromatische) Normoblasten mit kleinem Kern; 3. fuchsinophile (polychromatische) Normoblasten mit verhältnissmässig grossem Kern; 4. fuchsinophile Megaloblasten und Gigantoblasten mit sehr grossem Kern.

An kernlosen Zellen finden sich: 1. orangeophile Macrocyten; 2. orangeophile, gewöhnliche Erythrocyten; 3. u. 4. fuchsinophile, lappige Macrocyten und Erythrocythen. Von hämoglobinlosen Zellen sind nur freigewordene, kleine Metrocytenkerne mit sehr wenig hämoglobinfreiem Protoplasma und Megaloblastenkerne mit sehr blassem, rosafarbenem Protoplasma zu sehen. Das Bild beherrschen die orthochromatischen, kernlosen und die polychromatischen, kernhaltigen rothen Blutkörperchen, wobei die grossen Zellen, Macrocyten und Megaloblasten zahlreich vertreten sind. Bei den polychromatischen Megaloblasten müssen wir noch aus mehreren Gründen ein wenig verweilen. Ich habe bei diesen grosskernigen Zellen (beim embryonalen Schwein) noch niemals ein orthochromatisches Protoplasma gefunden. Ferner haben sie vielfach zwei und drei, selbst noch mehr, grosse Kerne, wobei das Protoplasma sehr schmal wird. Mitosen waren nicht zu finden, obwohl die polychromatischen Megaloblasten ebenso wie die gleichgefärbten Normoblasten vielfach in Entwicklungsstadien angetroffen werden, wo die Trennung zweier Kerne bereits erfolgt ist, während das gemeinsame Protoplasma zum Theil noch zusammenhängt. Dabei besitzen die mehrkernigen Megaloblasten zuweilen eine ganz bedeutende Grösse, sodass Zellen mit 18—22 μ Durchmesser mit einem Kern von 15 μ oder mit zweien von je 10 μ keine Seltenheit sind. Von den fuchsinophilen Normoblasten ist noch zu berichten, dass sie vielfach mehrere Kerne von gleicher oder ungleicher Grösse besitzen. Im letzteren Falle sitzen häufig die kleineren knospenartig an dem einen grösseren. Auch einige hämoglobinhaltige Riesenzellen mit 30 μ Durchmesser und vielen kleineren oder wenigen grossen Kernen wurden beobachtet.

Bei einer Embryolänge von 5 cm ist im Herzblute sowohl wie in der Leber von bedeutenden Veränderungen nur festzustellen, dass die normal grossen, orangeophilen, kernlosen rothen Blutkörperchen, also die gewöhnlichen Erythrocyten, auf Kosten der Macrocyten zahlreicher geworden sind, dass das Blut also ein mehr normales Aussehen gewonnen hat. Im Uebrigen finden sich dieselben Zellformen wie bei der eben besprochenen Grösse. Auch jetzt ist von Knochenmark und Milz noch wenig zu sehen.

Bevor ich zur Besprechung der Zellen eines 6 cm langen Schweineembryo übergehe, halte ich es für nöthig, mit besonderem Nachdruck zu betonen, dass, wie ich auch früher beim Embryo

der weissen Maus und des Menschen hervorgehoben habe, die Entwickelung des Blutes mit der Grösse des Embryo nicht immer gleichen Schritt hält. Wenn auch ein Schweineembryo von 4—5 cm Länge niemals das Blutbild eines 1—2 cm langen Embryo zeigt, wenn auch umgekehrt Herz- und Leberblut eines 1—2½ cm langen Schweins auf den ersten Blick von dem Blute eines 4—6 cm langen Embryo zu unterscheiden ist, so zeigt doch das Blut sowohl wie die Leber mehrerer gleich langer Embryonen nicht immer dieselbe Zusammensetzung. Vergleicht man das Herz- und Leberblut einer Anzahl Embryonen von 4 cm Länge mit einander, dann findet man zwar alle eben beschriebenen Zellformen, das Zahlenverhältniss derselben zu einander ist aber nicht immer das oben angegebene. Das Herzblut eines 6 cm langen Embryo unterscheidet sich bereits wesentlich von dem Blute jüngerer Embryonen. Von Metrocyten I. Generation ist ebenso wie bei einer Länge von 4 cm nichts mehr zu finden. Die (orangeophilen) kleinkernigen Metrocyten II. Generation finden sich zwar noch zu 1—2 Exemplaren in fast jedem Gesichtsfelde, sie erreichen jedoch in der Mehrzahl nicht mehr die Grösse derjenigen Metrocyten, die in den früheren Stadien zu beobachten waren. Meistens sind sie nicht viel grösser als die normalen (orthochromatischen), kernlosen Erythrocyten und nur zuweilen sind Zellen bis zu 10—12 μ mit einem bläschenförmigen, wenig strukturirten Kern von 4 μ Durchmesser zu finden. Die fuchsinophilen, kernhaltigen rothen Blutkörperchen, deren Zahl ebenfalls geringer als früher ist, lassen sich mit Leichtigkeit von den grossen und kleineren Metrocyten durch die Farbe und Oberfläche ihres Protoplasmas sowie durch die Grösse ihres Kerns unterscheiden. Die kernhaltigen rothen Blutkörperchen gehören meistens zu den Normoblasten, doch finden sich auch ein- und mehrkernige Megaloblasten. Während die Metrocyten stets nur einen Kern besitzen, zeigen die polychromatischen mehrere Kerne, die jedoch nicht durch Mitose, sondern durch directe Theilung oder durch Sprossung entstanden sind. Besonders bei dieser Embryogrösse finden sich regelmässig kernhaltige Rothe, meist mit polychromatischem Protoplasma, mit mehr oder weniger austretendem oder bereits ausgetretenem Kern. Zuweilen sind in Zellen mit kleeblattartig zusammenhängenden Kernen einer oder zwei ausgetreten, während der dritte noch innerhalb des hämoglobinhaltigen Protoplasmas liegt. Auch freie

Metrocytenkerne mit sehr wenig orangeophilem Protoplasma, also Zellformen, die augenscheinlich durch Ablösung eines kernlosen Theils von dem Metrocyten entstanden sind, sind, wenn auch wenig zahlreich, vorhanden. Die kernlosen Rothen verhalten sich bezüglich ihrer Grösse und Farbe wie die kernhaltigen Zellen. Wie bei den kernhaltigen Zellen, so überwiegen sowohl bei den orthochromatischen als den polychromatischen Kernlosen die Formen von normaler Grösse (ca. 7 μ). Die orthochromatischen Erythrocyten haben zum Theil eine Delle, namentlich diejenigen von normaler Grösse, die orthochromatischen Macrocyten sind meist kugelig, die polychromatischen kernlosen Rothen fallen durch eine lappige Oberfläche auf. Von Leucocyten ist im Herzblut auch jetzt noch nichts zu sehen, namentlich fehlen noch die granulirten Zellen. Von hämoglobinfreien, den Lymphkörperchen ähnlichen Zellformen sind vorhanden 1. freie Metrocytenkerne mit sehr wenig Protoplasma, 2. Kerne der polychromatischen Normoblasten, die durch Hämoglobinschwund ihr Protoplasma verloren haben, 3. durch Austritt aus den polychromatischen Normoblasten hervorgegangene, einzeln oder zu mehreren zusammenliegende Kerne, die ebenfalls einen schmalen, hämoglobinfreien Protoplasmasaum besitzen. Blutplättchen konnte ich nicht finden.

Das Leberblut in diesem Alter ist demjenigen der früheren Entwickelung sehr ähnlich. Orthochromatische, kernhaltige Rothe sind selten, einzelne polychromatische haben eine bedeutende Anzahl von Kernen, sodass sie bei ihrer ausserordentlichen Protoplasmagrösse als hämoglobinhaltige, mehrkernige Riesenzellen anzusprechen sind. Wie ich bei dieser Gelegenheit hier erwähnen will, findet man diese Zellriesen mit vielen Kernen und reichlichem Protoplasma auch im Knochenmark neugeborener Kinder. Ferner soll darauf hingewiesen werden, dass je nachdem man bei der Anfertigung der Präparate mit der Lebersubstanz über ein Deckgläschen streicht oder das Leberblut in den Capillarraum eindringen lässt, den man durch das Zusammenpressen zweier Deckgläschen gewinnt, das aus der Leber gewonnene Präparat ein verschiedenes ist. Im ersteren Falle bekommt man mehr fuchsinophile kernhaltige Rothe jeder Grösse, während im letzteren Falle bedeutend mehr orthochromatische, kernlose Rothe gefunden werden. Da man dieselbe Erfahrung auch bei der Untersuchung des extrauterinen Knochenmarks machen kann, liegt die Vermuthung

nahe, dass die lappigen, polychromatischen Zellen der Blutbildungsorgane als fixe, hämoglobinhaltige Zellen anzusehen sein dürften. Es konnten bei einer Embryolänge von 6 cm in der Leber grosse einkernige Leucocyten mit granulirtem Protoplasma nachgewiesen werden. Da die Granulation grobkörnig ist und sich nur mit sauren Farben darstellen lässt, so haben wir es mit einkernigen Eosinophilen zu thun.

Während Knochenmark bei Fehlen jeder Knochensubstanz noch nicht zu erlangen ist, gelingt es bereits aus der Milz Abstrichpräparate zu gewinnen. Sie bildet in diesem Alter einen schmalen, etwa 2 mm langen, röthlichen Streifen hinter der linken Seite des Magens. Sie ist in embryonales Bindegewebe eingeschlossen und enthält keine irgendwie für dieselbe charakteristische Blutzellen. Das Milzblut besteht vornehmlich aus orthochromatischen, kernlosen Erythrocyten, die auffallenderweise fast alle von normaler Grösse sind. Macrocyten, wie sie im Herzblut und in der Leber in diesem Stadium noch häufig sind, finden sich selten. — In dieser Beziehung gleicht das Milzblut des Schweins dem des Menschen im dritten embryonalen Monat. — Polychromatische kernlose Rothe sind zwar vorhanden, doch spärlich. Ebenso wie fast keine Macrocyten vorhanden sind, fehlen auch die Metrocyten, auch die orthochromatischen, kernhaltigen Rothen normaler Grösse sind selten, während polychromatische Normoblasten, selbst Megaloblasten zahlreich sind. Die Zahl der kernlosen Rothen ist jedoch 20—30 mal grösser als diejenige der kernhaltigen Zellen. Von Leucocyten sind nur Lymphkörperchen und einige wenige grosse Lymphocyten vorhanden, die von kernhaltigen Rothen mit abgeblasstem Protoplasma, welche ebenfalls bemerkt werden, nicht zu unterscheiden sind. Endlich finden sich einige ausgetretene Normoblastenkerne mit wenig Protoplasma.

Von einer Embryogrösse von 8 cm ab, d. h. an der Grenze der ersten und zweiten Hälfte des embryonalen Lebens, sind Metrocyten, soweit ich gesehen habe, nicht mehr vorhanden. Nun tritt aber auch, ebenso wie bei einem etwa 4 Monate alten menschlichen Embryo, das Knochenmark in die Reihe der Blutbildungsorgane ein. Wir sind nunmehr an dem Stadium angelangt, wo, wie auch beim Menschen, das Blut in Bezug auf die Grösse der normalen, orangeophilen Erythrocyten im Herzen, in der Leber, der Milz und im Knochenmark sehr ähnlich ist, wo jedoch in

jedem dieser Organe je eine Zellenform besonders häufig angetroffen wird. Was zunächst das Herzblut angeht, so finden sich zwar noch zahlreiche Macrocyten, die überwiegende Mehrzahl der Zellen bilden jedoch die gewöhnlichen, kernlosen Erythrocyten mit orthochromatischem Protoplasma; doch sind auch polychromatische kernlose Rothe vorhanden. In einem Punkte unterscheiden sich jedoch diese kernlosen rothen Blutkörperchen von denen des erwachsenen Schweins. Während die Blutkörperchengrösse dieses letzteren etwa 7—8 μ beträgt, haben die embryonalen Blutkörperchen oft noch einen Durchmesser von 9—10 μ. Dellen sind meistens vorhanden. Kernhaltige rothe Blutkörperchen sind bereits ziemlich selten; etwa 1—2% aller Zellen im Blute sind kernhaltige Rothe mit theils orthochromatischem, theils polychromatischem Protoplasma. Die ersteren Zellen sind seltener, haben einen kleinen, runden Kern, der um so grösser wird, je mehr das Protoplasma den polychromatischen Farbenton angenommen hat. Wie in früheren Entwickelungsstadien giebt es auch bei dieser Embryogrösse alle möglichen Uebergänge von orthochromatischen zu polychromatischen Normoblasten. Zu bemerken ist jedoch, dass, während im allgemeinen die orangeophilen, kernhaltigen Rothen ein breites, die fuchsinophilen ein schmales Protoplasma besitzen, hier häufig fuchsinophile Zellen gefunden werden, deren Protoplasma dem der orthochromatischen an Mächtigkeit nicht nachsteht. Megaloblasten werden selten angetroffen. Einzelne kernhaltige Rothe haben einen austretenden Kern, andere besitzen zwei Kerne, die durch einen Chromatinfaden mit einander in Verbindung stehen, von denen der eine im Austreten begriffen sein kann. Die austretenden Kerne sind relativ klein, selbst wenn sie aus polychromatischen Zellen stammen; grosse Megaloblastenkerne habe ich nicht austreten gesehen. Von hämoglobinfreien Zellen fanden sich auch hier ausgetretene freie Kerne — mit schmalem Protoplasmarand — und den Lymphkörperchen ähnliche Zellen, die, von verschiedener Grösse, erkennen liessen, dass sie durch Heranwachsen aus den ausgetretenen Kernen entstanden sind. Ihre Zahl war äussert gering. Neutrophil granulirte Zellen wurden nicht gefunden, doch hin und wieder, wenn auch selten, eine mehrkernige Eosinophile. Endlich ist von Interesse, dass auch Blutplättchenhaufen sicher

festzustellen sind. Ihre Färbung, Form und Grösse entspricht der des ausgewachsenen Blutes.

Wie in den früheren Stadien unterscheidet sich das Leberblut auch hier durch eine grössere Zahl von Normoblasten und Megaloblasten von dem Herzblut. Während unter den Normoblasten eine, wenn auch geringe, Anzahl kleinkerniger mit orthochromatischem Protoplasma neben viel zahlreicheren polychromatischen Zellen gefunden wird, sind die Megaloblasten stets polychromatisch. Mit der Grösse der Zelle wächst die Polychromasie, sodass die grössten Megaloblasten den Metrocyten II. Generation am unähnlichsten sind. Auch von den Metrocyten I. Generation, deren Protoplasma, wie wir oben gesehen haben, ebenfalls einen gewissen Grad von Polychromasie zeigt, lassen sich die Megaloblasten dadurch unterscheiden, dass der Kern jener fast nie die Grösse des Megaloblastenkerns erreicht, und dass das Verhältniss des Metrocytenprotoplasmas zu der Grösse seines Kerns etwa zwei bis drei zu eins beträgt, während dieses Verhältniss bei den Megaloblasten meistens das Umgekehrte ist. Dazu kommt, dass die Metrocyten I. Generation nach einer Embryolänge von etwa 3 cm nicht mehr vorkommen, während die Megaloblasten um diese Zeit erst erscheinen. Betreffs der Megaloblasten ist noch zu erwähnen, dass auch in diesem Entwicklungsstadium sehr grosse Formen — bis zu 18 μ Zell- und 16 μ Kerndurchmesser — gefunden wurden, die bei Triacid eine violette, bei Eosin-Methylenblau eine fast blaue Protoplasmafarbe annehmen, so dass sie als Megaloblasten, d. h. hämoglobinhaltige Zellen nicht angesprochen werden würden, wenn man nicht alle Uebergänge von den gewöhnlichen Normoblasten zu diesen Zellen verfolgen könnte. Es will mir scheinen, dass einige grosse, einkernige Zellen mit intensiv sich färbendem Protoplasma, die im pathologischen Blute des Menschen „grosse Lymphocyten“ genannt werden, von denjenigen grossen Zellen, die in Lymphdrüsen häufig gefunden werden, zu trennen sind und als polychromatische Megaloblasten bezeichnet werden müssten. Von hämoglobinfreien Zellen sind fast nur granulationslose vorhanden und zwar erstens freie Kerne, zuweilen zu zweien mit einander verbunden, die augenscheinlich Kerne von kernhaltigen Rothen gewesen sind, ferner etwas grössere Formen, die Aehnlichkeit mit Lymphkörperchen haben und grosse einkernige Zellen, die in Folge ihres tiefblauen — Eosin-Methylen-

blaufärbung — Protoplasmas als grosse Lymphocyten anzusprechen wären, wenn sie nicht, wie eben besprochen, als Abkömmlinge der Megaloblasten erkannt werden könnten. Endlich soll nicht unerwähnt bleiben, dass das Protoplasma einzelner Megaloblasten so arm an Blutfarbstoff gefunden wird, dass auch auf diese Weise Zellformen entstehen, welche von den grossen Lymphocyten des späteren Lebens nicht zu unterscheiden sind.

Das Milzblut dieses Alters ist dem Herzblut, soweit die orthochromatischen und polychromatischen, kernhaltigen und kernlosen Rothen in Frage kommen, sehr ähnlich, doch besitzt es mehr kernhaltige Zellen, meist mit polychromatischem Protoplasma, als jenes. Besonderer Erwähnung bedürfen im Milzblut dieses Alters sehr kleine orthochromatische, kernhaltige Rothe mit äusserst kleinem Kern — wohl Ehrlich's Microblasten —, Zellen, die in wenigen Exemplaren gefunden wurden, ferner orthochromatische Normoblasten, die nicht, wie gewöhnlich, einen kleinen, sondern einen auffallend grossen Kern besitzen. Nur im Knochenmark von Menschen, die an perniciöser Anämie gestorben sind, habe ich bisher derartige Zellen nachweisen können. Hämoglobinfreie Zellen, namentlich Lymphkörperchen und grosse Lymphocyten, sind im Milzblut erheblich zahlreicher als im Herz- und Leberblut.

Die Zellen des Knochenmarks endlich, die, nebenbei bemerkt, in einem ausserordentlichen harten Knochen liegen, verlangen in diesem Alter eine ganz besondere Beachtung. Die kernlosen rothen Blutkörperchen unterscheiden sich betreffs der Farbe, Form und Grösse durch nichts von denjenigen der anderen besprochenen Organe. Was jedoch sehr auffällt, ist, dass polychromatische, kernlose Rothe selten sind. Ebenso verhält es sich mit den kernhaltigen rothen Blutkörperchen. Während sowohl im Herzblut, wie im Milzblut, besonders aber in der Leber dieser Entwicklungsstufe die Zahl der polychromatischen Normoblasten die der orthochromatischen bedeutend übertrifft, enthält das Blut des Knochenmarks wie das der Leber zwar sehr viele kernhaltige Rothe, die aber in der überwiegenden Mehrzahl orthochromatisch sind. Doch findet man neben polychromatischen Normoblasten auch polychromatische Megaloblasten. Auch hier konnte ich orangeophile Megaloblasten mit grossem Kern nicht nachweisen. Mit wenigen Ausnahmen sind die orthochromatischen Normoblasten verhältnissmässig kleinkernig, während die poly-

chromatischen einen grösseren Kern und schmäleres Protoplasma haben. Es bestehen alle Uebergange zwischen der Ortho- und Polychromasie des hämoglobinhaltigen Protoplasmas. Die orangeophilen Normoblasten zeigen insofern ein höchst eigenthümliches Verhalten, als sie in einer lebhaften Kernvermehrung begriffen sind. Etwa zwei Drittel dieser Zellen besitzen mehrere — bis 8 — kleine Kerne von schwarzgrünblauer — Triacid — Farbe. Die Kerne stehen durch Chromatinfäden meistens mit einander in Verbindung. Einer dieser Kerne ist gewöhnlich grösser als die übrigen, sodass in einem Präparat die Kerntheilung durch Knospung in Dutzenden von Zellen studirt werden kann. Die Knospenbildung der Kerne ist noch in zahlreichen Zellen vorhanden, deren Protoplasma schon den polychromatischen Farbenton zeigt. In den Fällen, wo eine Zelle nur zwei — meist noch zusammenhängende — Kerne besitzt, sind beide Hälften zuweilen gleich gross, sodass hier eine directe Theilung vorliegt. In dieser Weise theilen sich vielfach die grossen Kerne der fuchsinophilen Normoblasten, doch ist zu bemerken, dass auch bei diesen Knospung zu beobachten ist, ferner, dass gerade die fuchsinophilen, kernhaltigen Rothen des Knochenmarks — im Gegensatz zu denen in der Leber — meistens einkernig sind. Dem Einwand, es handele sich hier um keine directe Theilung, sondern um eine Karyomitose, die jedoch bis zur Anfertigung der Präparate schon abgelaufen sei, ist dadurch zu begegnen, dass die Deckglaspräparate auf dem Schlachthofe angefertigt worden sind, und die dem eben geschlachteten Mutterschwein entnommenen Embryonen fast noch lebend zur Untersuchung gelangten. Uebrigens findet man kernhaltige rothe Blutkörperchen mit Knospung der Kerne auch im Knochenmark des Menschen. Gehen wir zu den hämoglobinfreien Zellen über, so sind diese nicht minder bemerkenswerth als die hämoglobinhaltigen. Es finden sich sowohl Leucocyten mit Granulation als auch solche ohne dieselbe. Von den granulirten fallen zunächst diejenigen mit grober, acidophiler (eosinophiler) Granulation auf. In fast jedem Gesichtsfeld sind einige dieser eosinophilen Leucocyten, zuweilen 6—8, vorhanden. Sie sind in der überwiegenden Mehrzahl einkernig, doch sind auch mehrkernige in grosser Menge anzutreffen. Die Granulation ist, selbst bei kleineren Zellen, wo die Granula dicht an- und aufeinander liegen, und die ich als jüngere Formen dieser Zell-

art ansprechen möchte, gleich sehr grobkörnig, sodass nach meinem Dafürhalten die eosinophile Granulation nicht aus der feinen, neutrophilen entsteht, wie es häufig angegeben wird. Ausser den ein- und mehrkernigen Eosinophilen enthält das Blut grosse einkernige Leucocyten mit grossem Kern und einer neutrophilen Granulation, Zellen, die Ehrlich bekanntlich Myelocyten genannt hat. Sie haben etwa die Grösse der einkernigen Eosinophilen, die meistens grösser sind als die gewöhnlichen mehrkernigen. Sie sind etwa ebenso zahlreich wie die Eosinophilen, fallen jedoch in Folge ihrer feinen Körnung weniger leicht auf. Einige fein granulirte Zellen haben mehrere Kerne, diese sind als die gewöhnlichen, mehrkernigen Zellen mit neutrophiler Granulation anzusprechen, wie wir sie auch im normalen Blute, bekanntlich zu etwa 70% aller Leucocyten, vorfinden. Meine früher wiederholt ausgesprochene Vermuthung, dass die polynucleären Neutrophilen des Blutes aus den Myelocyten des Knochenmarks entstehen, findet dadurch seine Bestätigung, dass beide Zellformen in allen möglichen Uebergangsstadien hier vorhanden sind, bevor das Herzblut, wie wir gesehen haben, eine dieser Zellen besitzt. Ausser den ein- und mehrkernigen Eosinophilen und den ein- und mehrkernigen Neutrophilen — letztere in geringer Anzahl — besitzt das Knochenmark noch eine Menge granulationsfreier Leucocyten. Von diesen sind vor allem die gewöhnlichem Lymphkörperchen zu erwähnen, die sich in grosser Zahl vorfinden. Sie sind viel zahlreicher, als alle granulirten Zellen zusammen und erreichen fast an Menge die Normoblasten, die nur noch von den kernlosen Erythrocyten übertroffen werden. Die Lymphkörperchen haben das Aussehen derjenigen, die später im Blute des lebenden Thieres und des Menschen angetroffen werden. Die Grösse der Zellen ist nicht constant, einzelne sind grösser als die normalen, behalten jedoch trotzdem das typische Aussehen, d. h. einen grossen, runden Kern und ein schmales Protoplasma. Die kleinen und grossen Lymphocyten zeigen keinerlei Uebergänge zu den polynucleären Leucocyten mit neutrophiler Granulation. Erwähnung verdient noch, dass manche Lymphkörperchen durch ein sich stark rosa färbendes — bei Triacid — Protoplasma auffallen, sodass sie von denjenigen Normoblasten mit grossem Kern, deren Protoplasma in Folge von Hämoglobinschwund schwach roth gefärbt ist, schwer, zuweilen

überhaupt nicht, zu unterscheiden sind. Die Reihe der granulationslosen Zellen ist mit den kleinen und grossen Lymphocyten noch nicht abgeschlossen, es finden sich ausserdem grosse Leucocyten mit einem grossen, runden Kern und mit breitem Protoplasma, Zellen, die denjenigen Myelocyten, die ein breiteres Protoplasma besitzen, bis auf das Fehlen der neutrophilen Granulation ähnlich sind, und die ich für H. F. Müller's Markzellen halten möchte. Endlich begegnen wir sehr grossen — bis 25 μ — Zellen mit verhältnissmässig kleinem — ca. 10 μ — Kern, die häufig ein sehr scholliges, den rothen Blutkörperchen ähnliches, Pigment besitzen und die ich für Blutpigmentzellen halte. Im embryonalen Knochenmark des Schweins waren diese Zellen die einzigen, in denen Reste von Blutkörperchen zu finden waren; ich konnte mich nicht davon überzeugen, dass die gewöhnlichen, mehrkernigen Leucocyten, die bekanntlich als Phagocyten im eigentlichen Sinne angesprochen werden, Blutpigment enthielten. Die als „Blutpigmentzellen" bezeichneten Formen sind, was nicht vergessen werden darf, von den ebenfalls anwesenden mehrkernigen, hämaglobinfreien Riesenzellen zu trennen, die, soweit ich bisher beobachten konnte, kein Blutpigment enthalten.

Kurz zusammengefasst unterscheidet sich also am Ende der ersten Hälfte des embryonalen Lebens, also um die achte Woche herum, das Herzblut von dem Blute der Leber, der Milz und des Knochenmarks dadurch, dass im Herzen die gewöhnlichen orthochromatischen Erythrocyten vorherrschen, während das Leberblut viel polychromatische, kernhaltige Rote, das Milzblut zahlreiche granulationslose Leucocyten und das Knochenmark eine bedeutende Menge orthochromatischer Normoblasten neben vielen granulirten und granulationsfreien Leucocyten besitzt.

Mit dem Uebergang der Blutbildungsthätigkeit vom Blut resp. von der Leber auf das Knochenmark ist der wichtigste Theil der embryonalen Blutentwickelung abgelaufen. Es würde zu weit führen, wollte ich ausführlicher auf die Veränderungen des Blutes und der Blutbildungsorgane in der zweiten Hälfte des embryonalen Leben beim Schwein eingehen. Erwähnen möchte ich jedoch noch Folgendes: Bei der Geburt sind die kernlosen Rothen fast sämmtlich orthochromatisch, die Grösse derselben deckt sich mit derjenigen beim Menschen. Die kernhaltigen rothen Blutkörperchen schwinden bis zur Geburt beinahe völlig

aus dem Blute, während sie sich in der Leber noch finden. Die Milz besitzt allmählich ausserordentlich viel Lymphkörperchen, auch einige einkernige granulirte Zellen. Im Knochenmark wird die Zahl aller kernhaltigen Rothen geringer, das Verhältniss der orthochromatischen zu den polychromatischen ändert sich zu Ungunsten der ersteren, sodass nach der Geburt, ebenso wie beim Menschen, die polychromatischen bedeutend häufiger sind. Trotzdem finden sich stets orthochromatische Normoblasten im Knochenmark, wenn auch in geringer Menge, aus denen die normalen, orthochromatischen Erythrocyten sich bilden.

Zum Schluss will ich nicht unterlassen anzuführen, dass ich die „primären Wanderzellen" Saxer's, die er bei jungen Säugethierembryonen beschreibt, im Blute des embryonalen Schweins nicht gefunden habe; das Bindegewebe, in dem Saxer seine Zellen vornehmlich beschrieben hat, habe ich nicht untersucht.

Literatur-Verzeichniss.

Neumann, Neue Beiträge zur Kenntniss der Blutbildung. Archiv f. Heilkunde, 1874.

Erb, Zur Entwickelungsgeschichte der rothen Blutkörperchen. Virchow's Archiv, 1865.

Rindfleisch, Ueber Knochenmark und Blutbildung. Arch. f. mikr. Anat, 1880.

Hayem, Du sang et de ses altérations anatomiques. Paris 1889.

Howell, The life-history of the formed elements of the blood especially the red blood corpuscles. Journ. of Morph., 1890 (citirt nach H. F. Müller).

Müller, Ueber die atypische Blutbildung bei der progressiven perniciösen Anämie. Deutsch. Arch. f. klin. Medicin, 1893.

Ehrlich und Lazarus, Die Anämie. Wien 1898.

Gabritschewsky, Klinisch-hämatologische Notizen. Archiv f. experiment. Pathologie und Pharmakologie, 1891.

Engel, Zur Entstehung der körperlichen Elemente des Blutes. Arch. f. mikrosk. Anatomie, 1893. Verhandlungen der physiol. Gesellschaft, 1893.

Derselbe, Die Blutkörperchen des bebrüteten Hühnereies. Arch. f. mikrosk. Anatomie, 1894. Verhandlungen d. physiol. Gesellsch., 1894.

Derselbe, Die Zellen des Blutes und der Blutbildungsorgane bei der perniciösen Anämie verglichen mit denen menschlicher Embryonen. Congress f. innere Medicin, 1898.

Derselbe, Ist die perniciöse Anämie als Rückschlag in die embryonale Blutentwicklung aufzufassen? Virchow's Archiv, 1898.
Askanazy, Ueber Bothryocephalus-Anämie und die prognostische Bedeutung der Megaloblasten im anämischen Blut. Zeitschrift für klin. Medicin, 1895.
Schaumann, Zur Kenntniss der sogen. Bothryocephalus-Anämie, 1894.
Arnold, Zur Morphologie und Biologie der rothen Blutkörperchen. Virchow's Archiv, 1896.
Saxer, Ueber die Abstammung der rothen und weissen Blutkörperchen von „primären Wanderzellen". Centralblatt f. d. allgem. Pathol. u. pathol. Anatomie, 1896.

Erklärung der Abbildungen auf Tafel III.

Fig. 1. Herzblut eines 1 cm langen Schweineembryo.
a. Metrocyten I. Generation; *b.* Metrocyt I. Generation mit Protoplasmafortsatz; *c.* kleinere Metrocyten I. Generation in Theilung; *d.* kleinere Metrocyten I. Generation; *e.* Normoblast; *f.* Metrocyten II. Generation; *g.* Lymphocyten oder abgeblasste kernhaltige Rothe; *h.* Macrocyt; *i.* normaler Erythrocyt.

Fig. 2. Herzblut eines $2^1/_2$ cm langen Schweineembryo.
a. Metrocyten I. Generation; *b.* mehrkerniger Metrocyt I. Generation; *c.* kleinere Metrocyten I. Generation; *d.* Metrocyten II. Generation; *e.* orthochromatische Normoblasten, den Metrocyten II. Generation verwandt; *f.* polychromatischer Normoblast; *g.* polychromatischer Megaloblast; *h.* Macrocyten; *i.* normale Erythrocyten.

Fig. 3. Herzblut eines $3^1/_2$ cm langen Schweineembryo.
a. Metrocyten II. Generation; a^1. Metrocyt II. Generation mit Protoplasmaverdichtung um den Kern; *b.* orthochromatischer Normoblast; *c.* Metrocytenkern II. Generation mit orthochromatischem Protoplasma, aus einem Metrocyten hervorgegangen; *d.* polychromatische Normoblasten; *e.* Macrocyten; *f.* normale Erythrocyten; *g.* Poikilocyt; *h.* normaler Erythrocyt in Stechapfelform; *i.* polychromatische Erythrocyten; *k.* freigewordener Metrocytenkern mit hämoglobinfreiem Protoplasma.

Fig. 4. Leberblut eines 5 cm langen Schweineembryo.
a. Metrocyt II. Generation; a^1. kleinere Form von *a*; a^2. noch kleinere Form, identisch mit einem orthochromatischen Normoblasten; *b.* polychromatische Normoblasten; *c.* polychromatischer Normoblast mit directer Kerntheilung; *d.* zwei- und mehrkernige polychromatische Normoblasten mit Knospenbildung des Kerns; d^1. polychromatischer Normoblast mit zwei noch zusammenhängenden Kernen, von denen einer im Austreten begriffen ist; *e.* polychromatischer Megaloblast; *f.* zwei-

kerniger, sehr grosser polychromatischer Megaloblast mit lappigem Protoplasma; *g.* normale, orthochromatische Erythrocyten; *h.* orthochromatische Macrocyten; *i.* polychromatische Erythrocyten; *k.* freigewordener Kern eines Metrocyten oder Normoblasten.

Fig. 5. Leberblut eines 8 cm langen Schweineembryo.

a. orthochromatische Normoblasten; *b.* polychromatische Normoblasten; *c.* polychromatische Normoblasten mit mehreren, theils austretenden Kernen; *d.* Megaloblast; *e.* Lymphkörperchen oder abgeblaster Normoblast; *f.* „freier" Kern; *f.*[1] zwei „freie" Kerne noch zusammenhängend, wie sie als Normoblastenkerne mit einander verbunden waren; *g.* normale Erythrocyten; *h.* polychromatische Erythrocyten.

Fig. 6. Knochenmarkssaft eines 8 cm langen Schweineembryo.

a. ein- und mehrkernige orthochromatische Normoblasten; *b.* Uebergang eines orthochromatischen Normoblasten in einen polychromatischen; *c.* polychromatischer Normoblast; *d.* normale, orthochromatische Erythrocyten; *e.* grosser, einkerniger Leucocyt mit neutrophiler Granulation (Ehrlich's Myelocyt); *f.* einkernige Eosinophile; *g.* Lymphkörperchen; *h.* grosse einkernige Zelle ohne Granulation, ähnlich den grossen Lymphocyten (Müller's Markzelle); *i.* „kleinkernige" Knochenmarkzelle; *k.* Blutpigmentzelle.

(Aus der anatomischen Anstalt zu Würzburg.)

Ueber eine eigenthümliche Art protoplasmatischer Knospung an Epithelzellen und ihre Beziehung zum Microcentrum.

Von

Martin Heidenhain.

Hierzu Tafel IV.

In Nachfolgendem möchte ich kurz über eine besondere Sorte von Deformationen an dem freien Ende cylindrischer Epithelzellen berichten, und zwar aus dem Grunde, weil ich gefunden habe, dass die in Rede stehenden Gebilde offenbar auf Grund

einer typischen Reaktion noch im Leben entstehen, wahrscheinlich in den kurzen Augenblicken vor der definitiven Abtödtung durch die eindringende Fixirungsflüssigkeit. Das Objekt wurde in Sublimat conservirt. Man wird sehen, dass die weiter unten beschriebenen Bilder nur dann verständlich werden, wenn man annimmt, dass die Chemikalie, indem sie die Zellen zunächst nur in molekularer Verdünnung erreichte, auf sie wie ein pathologischer Reiz einwirkte, worauf dann eine eigenthümliche Reaktion bestehend in charakteristischen Bewegungsvorgängen der am freien Zellende befindlichen Plasmamasse sich einstellte. Ich möchte also, um einer irrthümlichen Auffassung des Folgenden thunlichst vorzubeugen, diesen einen Punkt gleich von vornherein besonders hervorheben, dass es sich bei diesen Artefakten im ersten Beginne ihrer Entstehung um eine Lebensäusserung der Zelle, welche freilich abnormer Natur ist, handelt.

Was hier in Frage steht, ist im Grunde genommen die Loslösung, die Abstossung von Theilstücken des freien Zellendes. Jeder Mikroskopiker kennt ähnliche Erscheinungen. Wie oft findet man bei Conservirungen aller Art die Zellenden aufgebläht, daneben abgelöste Theile in Form eiweissartiger Tropfen, Vorgänge, die von einigen Autoren hier und dort im Sinne eines Sekretionsprocesses gedeutet wurden. Ich für meinen Theil konnte mich für eine solche Deutung noch nicht erwärmen, obwohl ja die Möglichkeit nicht ganz ausgeschlossen ist, dass eine solche Auffassung für vereinzelte Fälle zu Recht besteht.

Das mir vorliegende Objekt ist das Uterusepithel und zwar das Epithel des trächtigen Uterus vom Kaninchen. Viele Herren von Fach werden das Objekt aus eigener Anschauung kennen und wissen, dass man auf einem gewissen Stadium die Epithelzellen mehrkernig trifft, und zwar findet man dann in jeder Zelle bis zu mehreren Dutzend Kernen, welche auf einem Haufen zusammengeballt zu liegen pflegen. Der mir vorliegende Uterus mit einer Schwangerschaftsdauer von 16 Tagen zeigt jedoch fast überall einkernige cylindrische, auch flacher geformte Epithelzellen. Die Kuppen derselben sind theils normal conservirt, theils sind sie blasig aufgebläht oder mit absonderlichen Anhängen mannigfacher Art besetzt, theils auch findet man frei auf der Oberfläche der Schleimhaut ebenso wie in den drüsenartigen Einsenkungen losgestossene, vakuolisirte oder blasige, von Mem-

branen umgebene, aus eiweissartiger Masse bestehende Kügelchen; — dies sind die schon in Erinnerung gebrachten, bekannten Bilder. Daneben kommen aber noch ganz andere Dinge vor, welche offenbar in die Entstehungsgeschichte dieser Artefakte hineingehören. Von diesen soll gesprochen werden; sie sind es, die ich als besondere am lebenden Zellkörper zu Stande gekommene Reizeffekte ansehen muss.

Bei einigem Suchen treffen wir nämlich ohne Mühe auf ganze Reihen oder Nester von Epithelzellen, welche an ihrer freien Oberfläche eigenartige, fingerförmige Plasmafortsätze zeigen (Fig. 2 und 4). Es erhebt sich auf dem Plateau der Zelle an einer meist umschriebenen Stelle ein unverzweigtes, hohes, schlankes, im Querschnitt rundliches Plasmasäulchen, dessen Ende in den allermeisten Fällen schön kuglig abgerundet ist. Das Ganze sieht — ich kann es nicht besser beschreiben — dem Fühler einer Gartenschnecke ähnlich, und diese streng charakteristische Erscheinungsweise ist es, welche eine typische Reizwirkung sogleich vermuthen lässt.

Die vorkommenden Varianten der Formengebung sind äusserst gering. Die Gebilde sind manchmal mehr keulenförmig, wenn die festsitzende Basis fein ausgezogen oder das freie Ende etwas stärker angeschwollen ist. Letzteres ist sehr häufig der Fall und dann haben wir, namentlich wenn das Gebilde nicht in reiner Profilansicht vorliegt, also z. B. auch in der Flächenansicht des Epithels (Fig. 5), den Eindruck kugliger Endknöpfchen. Ist der Zellenkopf von einiger Breite, so ist das Plasmasäulchen an seiner Basis der Regel nach scharf abgesetzt (Fig. 1, 2, 4); ist dagegen das obere Zellenende schmal, so kann es sich mehr direkt oder unter Zuschärfung in den Plasmafortsatz hinein verlängern (Fig. 3 bei a).

Viel merkwürdiger als die äussere Form ist die innere Struktur dieser plasmatischen Adnexe der Epithelzellen. Das rundliche Köpfchen am Ende ist wie bei einer Sphäre radiärstreifig, „centrirt“, und bei Eisenhämatoxylinfärbungen erhält man im Centrum ein oder mehrere dem Microcentrum, bezw. den Centralkörpern zum Verwechseln ähnliche sehende, schwarz gefärbte Körperchen (vergl. Fig. 3 und 5). Der Schaft des Säulchens enthält zu innerst einen axialen feinen Plasmafaden, welcher sich mit dem terminalen Centralgebilde in Ver-

bindung setzt (Fig. 1, 2, 4). Von dem Centralfaden aus laufen stäbchenartige Protoplasmafilamente senkrecht oder „radiär“ gegen die Oberfläche des Säulchens; an dieser letzteren findet man eine gut ausgebildete plasmatische Grenzmembran, die in den Präparaten deutlich als eine färbbare Contourlinie hervortritt.

Diese eigenartigen Bildungen findet man auf allen möglichen Stadien der Entwicklung (Fig. 3). Sie beginnen mit einer ganz kleinen hügelartigen Erhebung der Zelloberfläche und wachsen allmählich zu längeren säulen- oder fingerartigen Fortsätzen aus. Schon von Anbeginn an trifft man die geschwärzte, diskrete oder verklumpte Körnergruppe an der ihr zukommenden Stelle. Sehr hübsche instruktive Bilder erhält man auf allen Stadien der Entwicklung im Tangentialschnitt des Epithels (Fig. 5), wenn das Messer die Zellenköpfe sammt ihren Fortsätzen oder nur diese selbst abgehoben hat. Die köpfchenartigen Enden der letzteren mit ihrer radiären Struktur und ihrem Centrum gewähren dann durchaus das Bild kleiner Sphären.

Der schliessliche Ausgang des ganzen Processes bietet kein weiteres Interesse. Die sphärenartigen Körperchen können sich abschnüren; sie blähen sich dann hinterher, wohl durch Endosmose, auf, so dass hierdurch das bekannte Bild vakuolisirter eiweissartiger Tropfen entsteht. Um Irrthümer der Auffassung zu vermeiden, füge ich gleich hinzu, dass jedenfalls nicht alle derartige Gebilde nach demselben Modus überall entstehen. Wir haben einen Spezialfall vor uns. Die Abschnürung erfolgt keineswegs immer, und es tritt die endosmotische Aufblähung sehr gewöhnlich bereits an dem noch festsitzenden Plasmasäulchen ein, was dann zur Entstehung mannigfach gearteter, wunderlicher, blasiger Anhänge am freien Zellenende führt.

Ich habe nun die Frage zu besprechen, ob wir in der centralen geschwärzten Körnergruppe innerhalb des rundlichen Köpfchens am Ende der Säulchen wirklich das Mikrocentrum zu sehen haben oder nicht. Ein Kenner der Zellenlehre würde nach den Präparaten, auch hier nach meinen Abbildungen sich wahrscheinlich sogleich dafür entscheiden. Ich selbst war im Anfang wegen der deutlich sichtbaren Strahlungserscheinungen durchaus davon überzeugt; beim näheren Eingehen auf die Einzelheiten fand ich, dass die Sache nicht so einfach ist. Erstlich haben wir zu registriren, dass diese Epithelzellen am Zellenkopfe inner-

halb einer schmalen Zone, wenigstens in wohl konservirtem Zustande, eine zur Zelloberfläche senkrecht stehende Streifung zeigen. Stellen wir uns nun vor, dass diese gestreifte Plasmaschicht sich zunächst in Form eines rundlichen Hügels emporwölbt, dass dieser ferner zu einem Säulchen auswächst, dann muss, wenn die Streifung ihre anfängliche Richtung senkrecht gegen die Oberfläche innerhalb der Neubildung beibehält, diese nothwendig eine radiäre Richtung bekommen. Und in der That glaube ich annehmen zu müssen, dass hier k e i n e Centrirung im gewöhnlichen Sinne des Wortes vorliegt, besonders da die von dem terminalen Centralgebilde scheinbar abhängige Centrirung sich mutatis mutandis von dem Ende des Plasmasäulchens her auf dessen Schaft fortsetzt, indem nämlich, wie schon berichtet, von dem Achsenfaden her gegen die Oberfläche feine Plasmafädchen senkrecht ausstrahlen. Es ist, als ob man die streifige Oberflächenschicht der Zelle in Form eines dicken zähen Fadens emporgezogen hätte. Die Fig. 2 wird diese Auffassung zur Genüge illustriren.

Damit ist jedoch die Frage, ob in der Körnergruppe am Ende der Plasmasäulchen das Microcentrum vorliegt, noch nicht abgethan. Leider gelang es mir nicht mit Sicherheit die Gegenwart der Centren an den normalen Epithelzellen festzustellen. Diese zeigen nämlich in meinen Präparaten so viele geschwärzte Körnchen, dass man schliesslich unter ihnen die Auswahl hätte. Oft gelingt es in solchen Fällen noch der Microcentren habhaft zu werden, wenn man die Zellen von der freien Seite her beschaut: zeigt sich dann bei möglichster Hebung der Einstellungsebene in jedem Felde des Schlussleistennetzes ein besonders auffälliges Körnerpaar, so hat man das Microcentrum vor sich. Ich konnte nun allerdings derartige Stellen in meinen Praparaten auffinden, aber sie waren von beschränktem Umfange, und man muss verlangen, dass man eine über grössere Strecken hin sich fortsetzende regelmässige Erscheinung vor Augen habe. Gegen die Annahme eines Microcentrums spricht die häufige Unregelmässigkeit der fraglichen Körnergruppe und ferner der Umstand, dass der sich anschliessende Achsenfaden bei starker Ueberfärbung gleichfalls geschwärzt und wie aus Körnchen zusammengesetzt sich zeigt. Die charakteristische Färbung ist also in vielen Fällen nicht einmal circumscript, sie setzt sich von dem in Betracht

kommenden Orte continuirlich auf die Umgebung, auf jenes fadenartige Gebilde fort (Fig. 2).

Trotzdem glaube ich, dass wir das Microcentrum vor uns haben und zwar aus zwei Gründen.

Erstlich findet man die Körnergruppe oder deren Verklumpungsfigur schon in den kleinsten hügelartigen Erhebungen der Zelloberfläche, wobei sie von vornherein die Mitte des Hügels einnimmt. Hinzuzufügen wäre, dass die Centralkörperfärbung an meinen Präparaten an sich als wohlgelungen betrachtet werden muss, denn die Bindegewebszellen der Mucosa zeigen die Körperchen auf's Deutlichste; sie sind hier stellenweise von hübschen Sphären umgeben, die an der Peripherie die van Beneden'schen Körner zeigen. Betrachten wir das Uterusepithel von der Fläche her, so sehen wir, dass die kleinen Protoplasmahügel der Oberfläche, bezw. die kugligen Enden der Plasmasäulchen relativ stark färbbar sind; da der Zellenkopf, das Plateau der Zelle, im Gegensatz hierzu sich meist nur schwach färbt, so hebt sich gerade die Umgebung der fraglichen Microcentren wie eine dunkle Sphäre von dem hellen Untergrunde deutlich ab.

Zweitens, und das wäre die Hauptsache, habe ich auf je einer Zelle immer nur je ein Plasmasäulchen gefunden, obwohl viele der Epithelzellen sehr breit und flach geformt sind und an sich reichlichen Raum zur Entstehung einer grösseren Anzahl von Plasmafortsätzen gewähren würden. Die hier in der Flachansicht abgebildete Epithelstrecke ist notorisch die einzige von mir aufgefundene Stelle, die gegen das geschilderte Verhalten zu sprechen scheint. Man sieht hier die Plasmasäulchen sozusagen aus der Vogelschau und es sieht so aus, als ob wir hier und da je zwei einer unterliegenden Zelle zutheilen müssten. Da sich aber bei dieser Ansicht nicht sicher ermitteln lässt, ob die sämmtlichen sichtbaren Körperchen alle noch auf der Unterlage festsitzen oder ob nicht einige bereits abgeschnürt sind und über dem Epithel frei herumschwimmen, so muss ich im Zusammenhalt mit meinen übrigen Erfahrungen auf die sehr nahe liegende Möglichkeit einer Täuschung zurückgreifen. Zum mindesten aber ist es der Norm entsprechend, dass zu jeder Zelle nur ein Plasmafortsatz gehört, wenn selbst Ausnahmen vorkommen sollten. Wollen wir dann für dieses gesetzmässige Verhalten eine besondere Ursache ausfindig machen, so

müssen wir uns der Thatsache erinnern, dass zwar nicht bei allen, aber doch bei sehr vielen Cylinderepithelien das Microcentrum nächst der freien Zelloberfläche liegt. So ergiebt sich von selbst der Schluss, dass die in den Fortsätzen constant vorkommende terminale Körnergruppe nichts andres als das Microcentrum ist. Auch ist ja allgemein anerkannt, dass dieses Organ in einer näheren physiologischen Beziehung zu verschiedenen Arten der Plasmabewegung steht, und wir hätten somit hier nur eine neue Erfahrung der gleichen Art. Wir dürfen in unserem Falle uns etwa dahin aussprechen, dass das Microcentrum den Ort bestimmt, in dessen Umgebung ein zu besonderen Bewegungserscheinungen führender Reiz sich lokalisirt.

Die neueste vorzügliche Arbeit K. W. Zimmermann's macht es uns auch möglich dem von uns erwähnten Achsenfaden eine Reihe analoger Fälle an die Seite zu setzen, so dass diese Beobachtung dann nicht mehr vereinzelt dastehen würde. Der genannte Autor beschreibt bei mehreren Formen von Epithelzellen, deren Centralkörpergruppe nächst der freien Oberfläche gelegen ist, einen „Innenfaden“ oder „Leitfaden“, welcher von dem Centrum ausgehend sich in die Tiefe der Epithelzellen hineinzieht, um, wie der Autor meint, eine nähere körperliche Verbindung zwischen Kern und Centrum herzustellen. Hier scheint die gleiche Bildung vorzuliegen.

Die Uterusepithelien sind bisher nur von K. W. Zimmermann auf die Centralkörper hin untersucht worden. Er fand sie beim Menschen im Oberflächenepithel bei denjenigen Zellen, die des Flimmerbesatzes entbehrten. Eigenthümlicher Weise waren die Zellkuppen über das Kittleistennetz stark emporgewölbt, eine Erscheinung, von welcher der Autor schliesslich unbestimmt lässt, ob sie auf Sekretion, auf einen „cellularpathologischen Vorgang“ oder auf wahre Artefaktbildung zurückgeführt werden müsse. „Die Centralkörper waren ausnahmslos in jeder cilienfreien Zelle in Form je eines typischen Diplosomas vorhanden. Dasselbe lag in der Oberflächenkuppe und berührte stets die Oberfläche unmittelbar, aber nur mit einem einzigen Centralkörper.“ Auch in den Epithelzellen der Uterindrüsen wurde das Microcentrum aufgefunden. „Bald fand es sich in der Nähe des Kerns, bald ganz dicht an der freien

Oberfläche, bald irgendwo dazwischen, aber niemals basal vom Kern.“ Diese Befunde sind fraglos geeignet, meine obige Argumentation zu unterstützen.

Abschnürungserscheinungen an den freien Enden cylindrischer Epithelzellen, welche mit den hier beschriebenen in näheren Vergleich gesetzt werden können, sind schon mehrfach beobachtet worden. C. Schmidt sah bei Fröschen, deren Rachenschleimhaut mit Osmiumsäure angeätzt wurde, oder bei solchen, die subkutan Pilokarpin erhalten hatten, dass die Flimmerepithelzellen des Rachens kleine Cilien-tragende Plasmaknöpfchen abschnürten. Die Flimmerung dauerte an den abgelösten Theilchen oft noch fort. R. Heidenhain beobachtete am Darmepithel des Hundes nach Reizung der Schleimhaut vermittelst 10—20 procentiger Lösung von schwefelsaurer Magnesia, dass die Zellen den äusseren mit einem Bürstenbesatz versehenen Theil der Zelle abschnürten; hierbei verlängerten sich die Darmstäbchen zu langen sehr feinen Härchen. Die losgelösten kugligen Plasmatheilchen bezeichnet der Autor daher als Haarzellen. Auch die Uterusepithelien beim Kaninchen tragen einen schönen Bürstenbesatz, der allerdings an Sublimatpräparaten nicht gut, wohl aber sehr schön an osmirten Präparaten zu sehen ist. Die Plasmasäulchen und abgeschnürten Endknöpfchen zeigen nun hier und dort an der Oberfläche sehr feine plasmatische Spitzchen oder Härchen, welche ich als Residuen des Bürstenbesatzes auffasse. Diese Analogie zu der Beobachtung R. Heidenhain's ist indessen von geringer Bedeutung. In dem Falle C. Schmidt's und R. Heidenhain's haben wir einen pathologischen Reiz, der experimentell gesetzt wurde. In meinem Falle kam derselbe wahrscheinlich dadurch zu Stande, dass das Epithel von einer dicken Detritusschichte überlagert war; also konnte die concentrirte Sublimatlösung die Epithelzellen nicht direkt treffen, vielmehr mag sie bei langsamem Eindringen die lebendigen Elemente zunächst im Zustande „molekulärer Verdünnung“ erreicht und so einen pathologischen Reiz gesetzt haben.

Möglicher Weise spielt in allen drei Fällen das Microcentrum die gleiche Rolle, denn auch bei Flimmer- und Darmepithelzellen liegt dasselbe nächst der freien Oberfläche, wie K. W. Zimmermann uns berichtet. Ich für meinen Theil habe allerdings bei Flimmerzellen ähnlich wie v. Lenhossek von einer besonderen Centralkörpergruppe noch nichts gefunden; dagegen konnte ich

beim Darmepithel der Salamanderlarve die Centren sehr schön beobachten. Ich erinnere auch daran, dass allerhand Deformationen am freien Ende cylindrischer Epithelzellen, namentlich beim Embryo, häufig zur Beobachtung gelangen und dass auch hier, wie leicht nachweisbar, die Centralkörpergruppe eine oberflächliche Lage hat. Weitere Untersuchungen müssen zeigen, in wie weit beiderlei Fakta in inneren Zusammenhang gebracht werden können.

Würzburg, Neujahr 1899.

Literatur-Verzeichniss.

K. W. Zimmermann, Beiträge zur Kenntniss einiger Drüsen und Epithelien. Arch. f. mikr. Anatomie Bd. 52. 1898.

Curt Schmidt, Ueber eigenthümliche aus dem Flimmerepithel hervorgehende Gebilde. Ebendort Bd. 20.

R. Heidenhain, Beiträge zur Histologie und Physiologie der Dünndarmschleimhaut. Pflüger's Archiv Bd. 43, Supplement. 1888.

Erklärung der Abbildungen auf Tafel IV.

Fig. 1, 2 u. 4 sind bei Zeiss Apochrom. 3 mm Oc. No. 18 auf den Arbeitstisch projicirt worden.

Fig. 3 u. 5 desgleichen bei 3 mm Oc. No. 12.

Fixirung des Gewebes in Sublimat, Färbung in Eisenhämatoxylin und Rubin. Die Kerngerüste waren nicht gut erhalten.

Ueber den Bau der Cetaceenhaut.

Von

Bernhard Rawitz.

Hierzu Tafel V.

Durch die Untersuchungen von Delage[1]), Max Weber[2]) und Kükenthal[3]) sind die Strukturverhältnisse der Cetaceenhaut in jüngster Zeit einer eingehenden Analyse unterworfen worden. Namentlich der letztgenannte Autor hat an einem reichen Materiale überaus interessante Resultate erhalten, so z. B. wenn er fand, dass bei Hyperoodon stark lichtbrechende Fasern die Zellen des Rete Malpighii durchziehen: eine Thatsache, die, soviel ich weiss, in dieser Weise ohne Analogon bei den übrigen Mammalia ist. Als übereinstimmendes Ergebniss der Untersuchungen jener Autoren dürfte feststehen, dass die Haut der erwachsenen Cetaceen wesentlich durch ihre negativen Eigenschaften characterisirt ist. Es fehlt bei fast allen Species ein Corium, keine Spur von Drüsen ist mehr vorhanden und auch die Haare sind überall nahezu vollkommen verschwunden.

Wenn ich bei dieser Sachlage hier dennoch von neuem die Cetaceenhaut schildere, so geschieht dies einmal darum, weil die eine der von mir untersuchten Species (Delphinus delphis) im erwachsenen Zustande von den vorher genannten Autoren nicht berücksichtigt wurde, die Beobachtungen an der anderen (Balae-

1) Yves Delage, Histoire du Balaenoptera musculus. Archives de zoologie expérimentale et générale. 10me série. T. IIIbis 1885.

2) Max Weber, Studien über Säugethiere. Ein Beitrag zur Frage nach dem Ursprung der Cetaceen. Jena, Gustav Fischer, 1886.

3) W. Kükenthal, Vergleichend-anatomische und entwickelungsgeschichtliche Untersuchungen an Walthieren. Denkschriften der medicinisch-naturwissenschaftlichen Gesellschaft zu Jena. Jena, Gustav Fischer, 1889. In den genannten drei Abhandlungen ist die frühere Litteratur über Cetaceenhaut kritisch behandelt. Ich kann es mir daher ersparen, auf diese einzugehen, zumal sie bei dem heutigen Stande unserer technischen Untersuchungsmethoden nur noch historischen Werth hat. Die Arbeit von Fjelstrup (Zool. Anzeiger 1888) ist zu flüchtig und ungenau, um besonders berücksichtigt zu werden.

noptera musculus), die von Delage stammen, nicht in allen Punkten zutreffen, und zweitens weil ich glaube, in mancher Hinsicht weiter gekommen zu sein, als meine Vorgänger.

Die Haut von Balaenoptera musculus konservirte ich (in Formol) während eines Aufenthaltes in der Walfängerstation Sörvaer auf Sörö im Jahre 1897, die Haut von Delphinus delphis erhielt ich durch das liebenswürdige Entgegenkommen des Herrn Dr. Hermes im Sommer 1898 in Rovigno. Da mir die Reise nach dem Norden durch ein mir von der hiesigen medizinischen Fakultät aus der Gräfin Bose-Stiftung verliehenes Stipendium ermöglicht wurde, für die Reise nach dem Süden das Preussische Kultusministerium die Mittel zur Verfügung stellte, so benutze ich die Gelegenheit, beiden meinen ehrerbietigsten Dank auszusprechen. Wie bisher immer, so konnte ich auch bei dieser Arbeit einen mir von Herrn Professor Dr. H. Munk in dankenswerther Weise zur Verfügung gestellten Arbeitsplatz in seinem Laboratorium benutzen.

Balaenoptera musculus. Das, was zunächst, bei äusserer Betrachtung des Thieres, über die Haut dieses Wales zu bemerken ist, habe ich in meiner Mittheilung in den „Sitzungsberichten der Gesellschaft naturforschender Freunde zu Berlin“ (1897 Nr. 8) erwähnt.

In der schwarzen Rückenhaut des von mir untersuchten 25 m langen Thieres war die Epidermis $4\,^1/_2$ mm dick. Die Reteleisten sind schon mit blossem Auge als lange, rundliche Stränge erkennbar und zwar am besten, wenn man die Haut quer zur Längsaxe des Thieres durchschneidet, wogegen, wenn man parallel mit der Längsaxe einschneidet, das Bild der Leisten sich etwas verwischt. Sie erscheinen nämlich jetzt nicht mehr in ihrer ganzen Längenausdehnung, sondern man erhält Quer-, Schräg- und Längsschnittbilder von ihnen, weil sie offenbar nach den Seiten hin in mannichfacher Weise und Ausdehnung mit einander durch Verbindungsleisten verbunden sind. Die Reteleisten[1]) sind, wie man bereits bei Anwendung sehr schwacher Vergrösserungen an Durchschnitten erkennt (Fig. 1), häufig durch das

1) Blaschko war es wohl zuerst, der in seiner Abhandlung: Beiträge zur Anatomie der Oberhaut, Dies Archiv Bd. XXX, den definitiven Nachweis erbracht hat, dass die sogenannten Retezapfen in Wahrheit keine Zapfen, sondern Leisten sind.

Vorhandensein seitlicher Abzweigungen unregelmässig gestaltet. Sie sind schon mit blossem Auge auf den ersten Blick als tintenschwarze Linien erkennbar, was namentlich durch den Kontrast mit den zwischen sie sich hineinziehenden völlig farblosen Fortsätzen (Papillen!) des subepidermoidalen Gewebes deutlich wird. Die übrige Epidermis ist grau — diese Farbendifferenz hängt mit der später zu erwähnenden verschiedenen Grösse der pigmenthaltigen Zellen zusammen — und erst die sich abschilfernden Fetzen der Haut, welche oft meterlang sind, sind wieder dunkel schwarz gefärbt (Fig. 1). Dieses Aussehen der gefärbten Haut der Cetaceen (denn das über die Färbung soeben von Balaenoptera musculus Ausgesagte gilt auch von Delphinus delphis) unterscheidet diese von der farbigen Haut der übrigen Mammalia auf das schärfste. Bei letzteren ist, soweit meine Kenntniss reicht, die Pigmentirung einzig und allein beschränkt auf die tiefsten Zellschichten des Rete, während die ganze übrige Epidermis pigmentfrei ist. Hier dagegen ist die gesammte Epidermis in ihrer ganzen Dicke pigmentirt, worauf übrigens schon alle früheren Beobachter aufmerksam gemacht haben, ohne allerdings den Gegensatz zu der Haut anderer Mammalia hervorzuheben.

Nach der schwarzen Seitenfurche hin, die sehr seicht ist (cfr. meine oben citirte Mittheilung), verdünnt sich allmählich die Epidermis; am Boden der nur wenig gewellten Furche hat sie eine Dicke von 1 mm (Fig. 2). Die Reteleisten sind breiter und kürzer und zugleich durch Abgabe von Seitenleisten unregelmässiger an Gestalt geworden, die Färbung des Epidermis zeigt ein gleichmässigeres Verhalten.

An der weissen Bauchhaut ist Furchenwall und Furche zu unterscheiden. Der Furchenwall hat eine Epidermis, deren Dicke $4^1/_2$ mm beträgt, die also dasselbe Maass wie an der Rückenhaut hat. Hier sind die Leisten, deren Gestalt pedantisch genau der jenigen in der Rückenhaut gleicht, dadurch schon mit blossem Auge kenntlich, dass die Fortsätze der grauweissen subepidermoidalen Substanz in Farbenkontrast zu der blendendweissen Epidermis stehen, deren blendende Weisse in ihrer ganzen Dicke ausgeprägt ist.

In der weissen Bauchfurche endlich (Fig. 3) wird die Epidermis beträchtlich dünner, legt sich zugleich in zahlreiche Falten (Runzeln), die sich in der ganzen Länge des Thieres von vorn

nach hinten erstrecken. Auf der Höhe dieser Falten hat die Epidermis eine Dicke von $^1/_2$ mm, an ihrer Basis, also im Thal, ist sie nur noch $^1/_4$ mm dick.

Bei der Beschreibung der mikroskopisch wahrnehmbaren Einzelheiten will ich mit der weissen Bauchhaut, dem Furchenwalle, beginnen, weil die Abwesenheit jeglicher Pigmentirung den Einblick in das Detail naturgemäss sehr erleichtert. Die weitere Schilderung soll zunächst das Verhalten der Epidermis an den verschiedenen oben erwähnten Hautpartieen darlegen, erst dann soll die Beschreibung des subepidermoidalen Gewebes erfolgen.

Die weisse Bauchhaut (Furchenwall). Unter den Leisten des Rete Malpighii oder vielmehr unter den sogenannten Papillen des subepidermoidalen Gewebes hat Delage zwei Arten unterschieden. Die eine Art soll bis zur Mitte des Rete Malpighii gehen, das sind die „lames dermiques", die andere reiche bis zum Stratum corneum, das sollen die Papillen des subepidermoidalen Gewebes sein. Diese Unterscheidung beruht, wie seine Fig. 12 Taf. XXI l. c. deutlich zeigt, auf einer irrigen Deutung seiner Schnittbilder. Es ist richtig, dass man in der Mitte mancher Reteleisten bindegewebige Stellen antrifft, während andere in ihrer ganzen Ausdehnung (im Schnitt) epithelialer Natur sind; aber das ist lediglich eine Schnitterscheinung, berechtigt jedoch nicht zur Aufstellung zweier Arten von sogenannten Papillen. Untersucht man nämlich die Haut auf Serienschnitten, dann erkennt man deutlich, dass das Auftreten von jenen bindegewebigen Feldern in den Reteleisten darauf zurückzuführen ist, dass die Leisten keine drehrunden also gleichmässig dicken Gebilde, sondern dass sie ungleichmässig geformt sind, sodass dünnere und dickere Stellen abwechseln. Wenn nun der Schnitt in einer Reteleiste die dünnere Stelle nicht mehr trifft, so muss hier nothwendig das Bindegewebe der subepidermoidalen Substanz erscheinen. So, und meines Erachtens nicht anders, sind die Bilder aufzufassen, auf welche Delage seine Eintheilung gründet.

Die unterste Zellschicht der Reteleisten, das Stratum cylindro-cellulosum, wird von einer 3—4fachen Lage von Zellen gebildet, von denen nur die tiefste einigermaassen Cylindergestalt hat, während die übrigen mehr unregelmässig konturirt sind. Diese mehrfache Zellenschicht ist in fast der

ganzen Ausdehnung der Reteleisten vorhanden, nur an ihren distalsten, äussersten Partieen wird die Anzahl der Zelllagen reduzirt; hier finden sich meist nur zwei Lagen. Die Zellen selber sind sehr zahlreich und stehen sehr dicht, ihr Durchmesser ist ein ausserordentlich kleiner, wie denn, dies nebenbei bemerkt, alle zelligen Elemente der von mir untersuchten Organe der Cetaceen, z. B. die des Hodens, der Zunge, der Retina, der Iris, selbst für ein Säugethier ungewöhnlich klein sind.

Die Epithelzellen des Stratum cylindro-cellulosum sind ein vollsaftiges Epithel, das in dieser Hautregion jede Spur von Pigment vermissen lässt. Die Zellsubstanz ist nahezu homogen, sie färbt sich in Eosin-Hämatein leuchtend roth, in Ehrlich's Triacid bläulich. Die Kerne, meist central in der Zelle gelegen, sind kugelig und stark granulirt; sie besitzen alle ein einziges sehr grosses Kernkörperchen, das sich in Eosin-Hämatein dunkelroth gefärbt hat und dadurch sofort, schon bei Anwendung schwacher Linsensysteme, auffällt.

Im sogenannten Stratum pinosum, also in den Zelllagen, welche in den Reteleisten nach innen von dem oben beschriebenen Stratum liegen, habe ich in meinen Präparaten keine Spur von Stachel- und Riffbildung gefunden. Der Name ist daher nur beibehalten worden, um die Vergleichung mit der Haut der übrigen Mammalia zu ermöglichen. Die Zellen in dieser Schicht unterscheiden sich durch ihre besondere Struktur von denen des Stratum cylindro-cellulosum und diese Differenz ist eine so augenfällige, dass es Wunder nehmen muss, wie sie der Beobachtung von Delage entgehen konnte. Die Zellen sind entsprechend der Längsaxe der Reteleisten in die Länge gestreckt und zwar sowohl dicht an der vorhin beschriebenen Schicht, wie auch im Centrum der Leisten. Sie erscheinen daher als spindelige Gebilde (Fig. 4), deren Längsaxe mit der der Reteleisten identisch ist. Ihre Konturen sind an und für sich nicht scharf ausgeprägt, die eigenthümliche Struktur der Zellsubstanz ermöglicht aber dennoch eine leichte Abgrenzung im Bilde. Die Zellsubstanz zeigt nämlich nach Formolkonservirung und beliebiger Färbung eine so deutliche Faserung, wie solche an der Epidermis von anderen Säugern nur mittelst komplicirter Färbe- und Differenzirungsmethoden zur Anschauung gebracht werden kann. Während das vom Kern eingenommene Centrum der Zelle homo-

gen ist, liegen um den Kern herum mit relativ weiten Zwischenräumen Fasern von grosser Feinheit, die von dem einen spitzen Zellpole zum anderen ziehen, also im wesentlichen die Richtung der Hauptaxe der Zellen innehalten. Gegen den Rand der Zelle hin werden die Fasern stärker und liegen zugleich dichter, um an der Grenze ganz kompakte Stränge darzustellen, die sich in Eosin-Hämatein intensiv roth färben, während die Färbung der einzelnen Fasern eine sehr zarte ist. Diese kompakten Stränge zeigen die Zellgrenzen an, aber es ist bei keinem einzigen zu entscheiden, ob der ganze Strang zu der einen Zelle gehört oder wieviel event. von dem Strange der Nachbarzelle zuzurechnen ist (Fig. 4). Im Centrum der Zelle liegt, wie bereits bemerkt, der eiförmige Kern, der von einem hellen faserfreien und wie die Zelle spindelig gestalteten Hofe umgeben ist. Der Kern ist überall scharf konturirt und dunkel granulirt und hat sich in Eosin-Hämatein blau gefärbt, wogegen das stets sehr grosse, selten central meist excentrisch gelegene Kernkörperchen (Fig. 4) sich intensiv roth gefärbt hat. Dass man in manchen Zellen den Kern nicht sieht (wie dies Fig. 4 zeigt), ist offenbar nur Schnitterscheinung; in ganz tangential geschnittenen Zellen kann eben der central gelegene Kern nicht gefunden werden.

In den distal von den Reteleisten gelegenen, noch zum Rete gehörigen Partieen der Epidermis ändert sich die Form der Zellen. Es wird die bisher spindelige Gestalt der Zellen zu einer unregelmässig polyedrischen und infolge des somit eintretenden Mangels einer Hauptaxe zeigen die Zellen auch keine bestimmte Orientirung mehr, sondern bilden eine zierliche aber unregelmässige Mosaik, welche durch die scharf ausgeprägten Zellgrenzen hervorgebracht wird. Hier nämlich sind die Zellgrenzen als scharfe, dunkle Linien erkennbar (Fig. 5) und man sieht bei Anwendung starker Linsensysteme, dass zwischen den benachbarten Zellen ein kapillarer heller Zwischenraum vorhanden ist, der jedoch von keinerlei Zellbrücken durchzogen wird, ebenso wie Stachel- und Riffbildung fehlt.

Geändert hat sich ferner der Charakter der Epithelfaserung. Eine Orientirung der Fasern in der Hauptaxe der Zellen ist nicht möglich, da eine solche Hauptaxe ja fehlt. Die Richtung der Fasern ist ferner dieselbe geblieben, wie an der früher beschriebenen Stelle, also parallel zur Längsaxe der Reteleisten.

Infolge davon aber erscheinen die Zellen hier mehr quergefasert oder quergestreift, was namentlich in den den äussersten Schichten benachbarten Abschnitten der Epidermis hervortritt (Fig. 5). Die Fasern im Innern der Zellen sind sehr deutlich, sie lassen auch hier einen Hof um den Kern herum frei (Fig. 5), sind sanft gebogen und konfluiren etwas gegen die Zellgrenzen hin. Zwischen den Fasern sieht man an diesen Stellen bei Anwendung starker Systeme eine feinkörnige Zwischensubstanz, die zwischen den Fasern der Zellen der Reteleisten nicht erkennbar war.

Etwa von der Mitte der Dickenausdehnung dieser Schicht ab tritt eine Veränderung im Kern auf, die als eine natürliche, nicht artifiziell durch das Reagens bedingte, Schrumpfung aufzufassen ist. Zunächst ist die Schrumpfung nur schwach ausgeprägt; es findet sich eine Alteration der eiförmigen Gestalt, der Kontur des Kernes ist hie und da eingeknickt, die Granulirung ist dichter, seine Färbung daher intensiver geworden, während das Kernkörperchen noch unverändert geblieben ist. Je mehr die Zelllagen sich der Hautoberfläche nähern, um so intensiver wird die Schrumpfung der Kerne (Fig. 5). Sie haben jetzt einen ganz unregelmässigen zackigen Kontur, sind intensiv, nahezu homogen gefärbt (in Hämatein) und lassen weder Granulirung noch Nucleolus mehr erkennen. Der helle Hof um den Kern ist zugleich grösser geworden. Aber auch hier noch ist die Querfaserung der Epidermiszellen eine deutliche (Fig. 5).

Je näher die Zellen der Oberfläche rücken, um so unregelmässiger wird ihre Gestalt und um so stärker wird die Schrumpfung des Kernes. Schliesslich nehmen sie Spindelgestalt an, aber die Längsaxe der Spindel ist jetzt nicht, wie in den Reteleisten, senkrecht, sondern parallel zur Oberfläche der Haut. Auch diese Spindelgestalt ist nur eine vorübergehende, denn die Zellen werden immer platter, fast membranös, zugleich schwindet die Zellfaserung und der Kern stellt ein langgezogenes Gebilde dar. In der äussersten Schicht, die aus mehreren (bis 4) Zelllagen besteht, endlich liegen die Zellen dicht aneinander, sie sind strukturlose, kernhaltige Gebilde, die sich z. B. in Eosin-Hämatein tiefroth färben (der Kern dunkelblau). Die früher zwischen den einzelnen Zellen zu beobachtenden kapillären Lücken sind geschwunden; dagegen tritt eine Lückenbildung innerhalb der Schicht auf. Die unregelmässig gestalteten Lücken sind gross

und finden sich stets zwischen einem mehr oder minder dicken Konvolut von Zellen. Sie bilden die Einleitung zur Abstossung der Epidermis.

Auf diesem letzten Stadium der Umwandlung werden die Zellen abgestossen und zwar, wie schon früher bemerkt, in oft meterlangen Fetzen.

Die Schicht der platten Zellen kann man, wenn man solche Parallelisirung für nothwendig hält, vielleicht mit dem Stratum corneum der Haut der übrigen Säuger vergleichen, wobei man aber nicht ausser Acht lassen darf, dass dieses Stratum bei den anderen Säugern aus kernlosen verhornten Zellen besteht. Ein Stratum cylindro-cellulosum ist vorhanden und für ein Stratum pinosum ist das Homologon in den mächtigen Lagen der die deutliche Faserung darbietenden Zellen zu sehen. Damit ist aber die Zahl der unterscheidbaren Epidermisschichten erschöpft; somit fehlen das Stratum granulosum, für welches nicht die Spur eines Homologon oder Analogon zu finden ist, und das Stratum lucidum. Und diese beiden Schichten fehlen auch, das sei gleich hier bemerkt, an allen anderen von mir untersuchten Stellen der Haut.

Die Thatsache, dass die sich abstossende Epidermis nicht aus kernlosen verhornten Schüppchen, sondern aus kernhaltigen Zelllagen besteht, ist nicht ohne einiges Interesse. Ob bei den Pinnipediern, die ein sehr entwickeltes Haarkleid haben, andere Verhältnisse vorliegen oder nicht, ist mir nicht genau bekannt. Bei denjenigen Säugethieren, welche viel im süssen Wasser sich aufhalten, wie z. B. Lutra, stösst sich die Epidermis in Form von kernlosen Hornschüppchen los und wahrscheinlich ist es bei den Pinnipediern ebenso. Damit aber wäre eine meines Erachtens sehr wichtige allgemeine Thatsache festgestellt. Pinnipedier und ähnliche Thiere halten sich wohl sehr viel im Wasser auf, gehen aber auch an's Land, haben daher ein Haarkleid und wie diejenigen Säuger, die niemals in's Wasser gehen, wahrscheinlich alle kernlose verhornte Epidermisschüppchen. Bei den Cetaceen dagegen, welche niemals an's Land gehen können und die eine völlig nackte Haut haben, stösst sich die Haut in Form von Fetzen, die aus umgewandelten aber kernhaltigen Zelllagen bestehen, los. Offenbar kommt es hier nicht zu einer vollkommenen Verhornung, wahrscheinlich in-

folge des Einflusses des Wassers, sondern die Haut wird auf einem relativ frühen Umbildungsstadium losgestossen. Es liegen bei Cetaceen also die Verhältnisse ähnlich wie bei den Amphibien, die ebenfalls eine völlig nackte Haut besitzen und bei denen bekanntlich auch die Epidermis in grösseren Fetzen sich loslöst, die aus kernhaltigen Zellen bestehen. Ob sich hierin ein physiologisches Gesetz offenbart, wonach bei dauerndem Wasserleben und bei nackter Haut es niemals zur völligen Verhornung kommt, ist selbstverständlich so ohne weiteres aus den wenigen bis jetzt bekannten Thatsachen nicht zu folgern. Immerhin scheint diese Annahme nicht unberechtigt und es dürfte sich vielleicht verlohnen, ausgedehntere Untersuchungen auch bei niederen Formen daraufhin anzustellen.

Die pigmentirte Rückenhaut zeigt folgende Einzelheiten. Das Pigment besteht aus feinsten Körnchen — die meisten früheren Autoren sprachen von einem „staubförmig" vertheilten Pigmente —, welche da, wo sie in grösseren Mengen angehäuft sind, dunkelschwarzbraun erscheinen, während sie in dünneren Schichten dunkel- bis hellbraun sind. Ueber die Vertheilung des Pigmentes sei folgendes angeführt. Die Zellen des Stratum cylindro-cellulosum sind so dicht mit Pigment erfüllt, dass nur der Kern von ihm frei bleibt, alle etwa vorhandene Plasmastruktur aber völlig verdeckt wird. Interessant ist es dabei, dass die Zellen sowohl in ihrem proximalen, zum subepidermoidalen Gewebe hin gelegenen Abschnitte wie im distalen damit erfüllt sind. Auch dies ist eine Abweichung vom Verhalten pigmentirter Retezellen bei anderen Vertebraten; überall anderswo sind nur die distalen Abschnitte der Zellen aus der Keimschicht des Rete pigmenthaltig. In den Zellen des Stratum pinosum, die in ihrer Gestalt vollkommen mit denen der gleichen Schicht des weissen Furchenwalls übereinstimmen, findet sich das Pigment nur an den beiden spitzen Polen der Zellen, während der Kern vollkommen frei bleibt. Von den Schichten ab, in denen die Zellen eine unregelmässige Gestalt annehmen, ist auch die Pigmentvertheilung eine unregelmässige; häufig ist hier sogar der Kern verdeckt. Im allgemeinen ist das feinkörnige Pigment in diesen Schichten anscheinend viel spärlicher als in den tieferen Epidermispartieen. Die Zellgrenzen sind deutlich erkennbar

(Fig. 6), während allerdings auch hier durch die Pigmentirung die innere Struktur der Zellen völlig verdeckt ist. Diese anscheinend schwächere Pigmentirung bedingt es, dass diese Partieen der Epidermis weniger schwarz, mehr grau aussehen, als die Reteleisten (Fig. 1). Die äussersten Schichten erscheinen wieder stärker pigmentirt, wodurch das makroskopisch wahrnehmbare und eingangs beschriebene Verhalten bedingt wird. Die intensivere Pigmentirung dieser Schichten ist aber nur eine scheinbare, denn sie ist nicht darauf zurückzuführen, dass der Pigmentgehalt der Zelle sich vermehrt hat, sondern darauf, dass der unverändert gebliebene Pigmentgehalt auf einen engeren Raum, die kleiner gewordene Epidermiszelle, zusammengepresst ist. Und ebenso ist die intensivere Pigmentirung der Reteleisten durch die geringere Grösse der sie zusammensetzenden Zellen zu erklären; die Zellen der grau erscheinenden Epidermisabschnitte sind eben grösser als die der Leisten und so muss bei sonst gleichem Pigmentgehalte die Verschiedenartigkeit der Färbung zu Stande kommen.

Max Weber erwähnt, dass bei Balaenoptera sibbaldii ausser der eben beschriebenen Art der Pigmentirung noch eine zweite, durch Chromatophoren bedingte vorkommt und bezieht sich auf eine Abbildung von Mayer (Nova acta etc. 1855 Bd. 1), in der solche Chromatophoren ebenfalls gezeichnet sind, ohne dass sie der Autor im Texte erwähnt. Weder bei B. musculus noch bei Delphinus delphis ist etwas dem Aehnliches vorhanden, hier fehlen die Chromatophoren vollständig.

Bezüglich des feineren Verhaltens der einzelnen Abschnitte ist dem beim weissen Furchenwall Gesagten nichts hinzuzufügen; die Einzelheiten scheinen hier die gleichen zu sein wie dort, soweit sich dies durch das verdeckende Pigment hindurch erkennen lässt. Ob eine Epithelfaserung vorhanden ist, kann ich aus dem eben genannten Grunde nicht sagen. Nur das sei hervorgehoben, dass auch in der pigmentirten Haut die Zellen des sogenannten Stratum corneum sich intensiv roth in Eosin-Hämatein färben, also sehr wohl Farbstoffe aufnehmen. Ich glaubte dies besonders betonen zu sollen, da Max Weber (l. c.) die gegentheilige Angabe macht. Wahrscheinlich hat Weber die hier allein anwendbaren Anilinfarben nicht benutzt.

Die pigmentirte Seitenfurche, also die Furche in der Gegend des Ohres, wiederholt in allen Punkten die eben

von der Rückenhaut beschriebenen Einzelheiten. Und nur der Unterschied ist vorhanden, welcher durch die Verdünnung der Epidermis bedingt wird, also ein Unterschied quantitativer, nicht qualitativer Art. Auf die Einzelheiten einzugehen, dürfte daher überflüssig erscheinen. Eine eingehendere Beschreibung verlangt die weisse Bauchfurche. Beim Uebergange vom Furchenwalle zur eigentlichen Furche beginnt eine Verdünnung der Epidermis, die deren sämmtliche Constituenten umfasst. Im Anfange ist die Oberfläche vollkommen eben, je mehr man sich aber der Furche nähert, um so mehr tritt eine Faltenbildung auf, an der auch das subepidermoidale Gewebe betheiligt ist. Zugleich werden die Reteleisten kürzer und breiter und geben reichlicher Seitenleisten ab als im Furchenwall. Die Furchenabdachung der Bauchhaut gleicht in ihrer äusseren Erscheinung der pigmentirten Seitenfurche, letztere ist also mit der wesentlich anders aussehenden Bauchfurche nicht zu vergleichen.

In die Falten (Runzeln), welche die Epidermis auf dem Boden der Bauchfurche bildet, geht das subepidermoidale Gewebe mit ein (Fig. 3). Wir müssen die Thäler zwischen den Falten von den letzteren unterscheiden. In den Thälern sind die Reteleisten flach und breit, wie auseinander gezerrt (Fig. 3). An den Seiten der Falten werden die Leisten länger und erreichen auf der Faltenhöhe ihre grösste Länge. Mässig verzweigt an den Seiten besitzen sie reichliche Verzweigungen auf der Höhe. Die Faltenbildung beruht also nicht auf einer verschiedenen Dicke der Epidermis, sondern, da zwischen die Reteleisten Fortsätze des subepidermoidalen Gewebes sich erstrecken, auf einer besonderen Struktur des Ganzen der Bauchhaut, die auf eine spezifische physiologische Bedeutung hinweist.

Hinsichtlich des feineren mikroskopischen Baues ist nicht viel zu sagen, da sich im wesentlichen die Einzelheiten wiederholen, welche an der weissen Haut des Furchenwalles zu beobachten waren. Das Stratum cylindro-cellulosum besteht aus höchstens 3 Schichten von Zellen (Fig. 7), deren Plasma in allen Plasma färbenden Substanzen eine intensive Färbung angenommen hat. Die Zellen des Stratum pinosum, die auch hier keine Spur von Stachel- und Riffbildung erkennen lassen, haben Spindelgestalt, ihre Längsaxe ist parallel zur Längsaxe der Reteleisten orientirt. Im Centrum der Reteleisten ist die

Färbung, welche die Zellsubstanz z. B. in Eosin-Hämatein annimmt, etwas intensiver als in den Zellen, welche dicht an das Stratum cylindro-cellulosum angrenzen (Fig. 7). Die Epithelfaserung ist hier ebenso deutlich wie in den Zellen des Furchenwalls. Die äussersten Zellschichten, die das sogenannte Stratum corneum bilden, bestehen aus platten Zellen mit stäbchenförmigem, geschrumpftem und ganz homogen aussehendem Kern. Sie färben sich, wie ich wiederum im Gegensatze zu Max Weber betonen will, intensiv in angemessenen Farbstoffen, z. B. leuchtend roth in Eosin-Hämatein. Hinsichtlich der Kerne sei bemerkt, dass auch hier die Kernkörperchen durch ihre Grösse und durch ihre gegen den übrigen Kerninhalt kontrastirende Färbbarkeit auffallen.

Es erübrigt noch die Schilderung des subepidermoidalen Gewebes. Wohl bei allen Wirbelthieren, deren Haut bisher untersucht wurde, folgt auf die Epidermis das Corium oder die Cutis, also ein Gewebe, welches aus derben Bindegewebs- und elastischen Fasern besteht. Diese liegen so eng und dicht aneinander, dass dadurch ein festes Gewebe entsteht, in welchem nur wenig Lymphspalten sich finden. Die im Corium vorkommenden Bildungen (Haare etc.) sowie die Blutgefässe desselben haben auf seine Festigkeit keinen Einfluss. Anders liegt die Sache bei Balaenoptera musculus. An all den Stellen, die ich untersucht habe, fehlt, wie ich in Uebereinstimmung mit den früheren Untersuchern angeben kann, eine deutliche Cutis vollkommen. Unmittelbar auf die Epidermis folgt derjenige Theil der Haut, welcher das Fett enthält — die Cutis ist bekanntlich stets fettlos — und der an manchen Stellen bis zu 30 cm Dicke erreichen kann. Was bei allen übrigen Säugern unter der Cutis, „subcutan", gelegen ist, liegt hier unter der Epidermis. Darum habe ich diesen Theil der Haut in der vorhergehenden Schilderung subepidermoidales Gewebe genannt.

Unmittelbar unter den Epidermisleisten beginnt ein lockeres, maschiges Gewebe, dessen Maschen zunächst sehr eng sind, bald aber weit werden. Wenn man will, könnte man den Abschnitt mit den engen Maschen als Analogon der Cutis auffassen; doch ist eine deutliche Abgrenzung dieser Schicht gegen die weitmaschige unmöglich, da der Uebergang von engen zu weiten Maschen ein ganz kontinuirlicher ist, auch ist eine solche Analogisirung, wie aus dem Folgenden erhellt, unstatthaft. In den

Maschen, auch den engen, liegt Fett; der Panniculus adiposus beginnt also dicht an den Reteleisten und dies verbietet geradezu eine Homologisirung der engmaschigen Partie mit einer Cutis, wie es eine Analogisirung als müssigen „Ludus ingenii" erscheinen lässt.

Das Gewebe besteht aus sehr derben und breiten bindegewebigen Faserzügen und dazwischen gestreuten zarten, die zusammen eine ausserordentlich zähe Masse darstellen. Die Maschen in dem Gewebe, und zwar sowohl die engen als auch die weiten, sind rund, oval oder unregelmässig gestaltet (Fig. 9). Zwischen die sehr eng liegenden Reteleisten (Fig. 9, *r*) drängen sich überaus schmale Züge des Gewebes, in denen sich zahlreiche kleinste Blutgefässe, Arterien, Venen und Kapillaren, und Lymphgefässe finden. Letztere ziehen gewissermaassen als centraler Lymphstamm zwischen den Reteleisten in die Höhe. Nervöse Gebilde, namentlich Tastkörperchen, habe ich in meinen Präparaten nirgend angetroffen. Dass deren vorhanden sind, darf nicht bezweifelt werden, nur sind sie jedenfalls, speziell an den von mir untersuchten Hautstellen, nicht allzu zahlreich, und da ich natürlich nur einen minimalen Theil der Hautdecke untersuchen konnte, so ist mein Nichtauffinden derselben nicht gerade verwunderlich. Diese Fortsätze stellen die „Papillen" dar, welche das subepidermoidale Gewebe besitzt. Da sie sich von den Cutispapillen bei anderen Säugern sowohl durch ihre schmale Gestalt wie durch ihre Abstammung vom fetthaltigen Gewebe auf das Schärfste unterscheiden, so kann man sie in ihrer Gesammtheit, um diesen Unterschied hervorzuheben, als Pseudopapillarkörper bezeichnen.

Auffällig ist noch der relative Kernreichthum des subepidermoidalen Gewebes; die Kerne sind in Fig. 9 durch schwarze Pünktchen wiedergegeben.

Eine besondere Beachtung verdient die Vertheilung der elastischen Fasern im subepidermoidalen Gewebe. Von den Methoden, die zur Färbung der elastischen Fasern angegeben sind, ziehe ich die Weigert'sche[1]) Fuchsinmethode allen anderen vor. Sie färbt exakt, bedarf keiner Differenzirung

1) Weigert, Ueber eine Methode zur Färbung elastischer Fasern. Centralblatt für allgemeine Pathologie und pathologische Anatomie, Bd. IX. 1898.

und ist unbedingt zuverlässig, während die Unna-Tänzer'sche Orceinmethode nur in Glücksfällen wirklich brauchbare Resultate giebt.

In der weissen Bauchfurche kann man nach dem Verlaufe drei Arten von elastischen Fasern unterscheiden. Die eine Art stellt sich dar unter der Form kompakter mächtiger Stränge, die bei der gewählten Schnittrichtung, welche stets quer zum Längsverlauf der von vorn nach hinten ziehenden Furche genommen werden musste, da nur so deren Konfiguration zu erkennen war, als kreisrunde oder ovale Gebilde sich durch ihre intensive Tinction sofort kenntlich machen (Fig. 8, *l*). Diese Stränge sind umfangreiche Bündel sehr dicht gedrängter elastischer Fasern. Sie sind die longitudinalen elastischen Stränge, die capitocaudalwärts durch das subepidermoidale Gewebe der Bauchfurche ziehen, welche Verlaufsrichtung daraus zu erschliessen ist, dass sie bei der gewählten Schnittführung stets quergetroffen sind. Von ihnen zweigen sich schwächere Bündel (Fig. 8 stellt eine solche Abzweigung, die natürlich nicht in jedem Präparate zu sehen ist, naturgetreu dar) ab, die circulär von rechts nach links verlaufen (Fig. 8, *c*). Von letzteren endlich gehen zarte Stränge oder einzelne Fasern ab (Fig. 8, *v*), die theils im subepidermoidalen Gewebe ein unregelmässiges Netz bilden, theils sich nach aufwärts zu den Reteleisten wenden, sich hierbei in immer feinere Fasern zerspalten und arkadenförmig in die zwischen den Reteleisten gelegenen Fortsätze des subepidermoidalen Gewebes, in den Pseudopapillarkörper, umbiegen. In diesem sind sie bis an die Epidermis zu verfolgen, in welche sie natürlich nicht eintreten. Die Hauptverlaufsrichtung dieser letzteren Fasern ist also eine dorsoventrale.

Im weissen Furchenwall sind ebenfalls die erwähnten drei Arten von elastischen Faserbündeln vorhanden, doch besteht der bedeutende Unterschied im Vergleich zur Furche, dass die Bündel hier ausserordentlich zart sind. Namentlich ist dies bei den longitudinalen der Fall; während sie dort fast das mikroskopische Bild beherrschen, muss man sie hier mühsam suchen. Die elastischen Fasern sind sehr wenig zahlreich, liegen meist zerstreut (Fig. 9) und begeben sich schliesslich in den Papillarkörper, zu welchem sie sich arkadenförmig umbiegen.

Die schwarze Seitenfurche hat wieder mehr elastische Fasern

als der weisse Furchenwall; die drei Arten der Faserbündel treten hier wieder deutlicher hervor, doch sind sie weit weniger mächtig als in der weissen Bauchfurche.

Die schwarze Rückenhaut endlich hat nur wenige elastische Fasern, die nirgends zu Bündeln oder Strängen gruppirt liegen, sondern einzeln und zerstreut im Gewebe sich finden und von denen nur spärlich feinste Fasern zum Pseudopapillarkörper sich begeben.

Als ich seiner Zeit über meine die Cetaceenhaut betreffenden Untersuchungen in der „Gesellschaft naturforschender Freunde zu Berlin" (l. c.) berichtete, schien mir die Bedeutung der Hautfurchen, speziell der am Bauche, höchst räthselhaft. In der Diskussion, die sich an den Bericht anschloss, meinte Herr v. Martens, dass durch sie eine Ausdehnung der Haut ermöglicht werde, welche bei der Aufnahme der ungeheuren Nahrungsmengen und der dadurch bedingten Ausdehnung des Magens zur Verhütung eines Einreissens der Epidermis nothwendig sei. Da ich damals die Vertheilung der elastischen Fasern in der Haut noch nicht kannte, schien mir diese Erklärung nicht plausibel; im Gegentheil glaubte ich, dass durch die Ausdehnung die Gefahr der Ruptur vermehrt werden müsste, da in den Furchen die Epidermis so ausserordentlich dünn ist. Nunmehr, nachdem ich die elastische Faserung kennen gelernt, schliesse ich mich der Erklärung des Herrn v. Martens vollinhaltlich an. Die überaus reichliche Versorgung der Furchen, speziell der Bauchfurchen mit elastischen Fasern, sowie die Art der Vertheilung der letzteren ermöglicht, wie ohne weiteres eingesehen werden kann, eine Ausdehnungsfähigkeit dieser Stellen, die bis zur vollen Verstreichung der Furchen gehen kann, ohne dass die Gefahr einer Zerreissung der dünnen Epidermis vorliegt. Und die Verdünnung der letzteren ist wiederum nothwendig, damit eine Ausdehnung stattfinden kann. Denn wäre in der Furche die Epidermis ebenso dick, wie am Furchenwall, so wäre trotz des Reichthums an elastischen Fasern ein Einreissen der Epidermis nicht bloss möglich, sondern nothwendig, etwa wie die Epidermis in der Bauchhaut schwangerer Frauen einreisst, um post partum zur Bildung der Schwangerschaftsnarben zu führen. Die Furchen dienen also zur Dehnung der Haut bei Einnahme der Nahrung, nicht aber sind sie, wie Pechuel-Lösche (Brehm's Thierleben) meint, dazu da,

um die Oeffnung des Mundes zu vergrössern und den Fang von Fischen zu erleichtern.

Delphinus delphis. Von diesem Thiere stand mir nur die dunkel pigmentirte Kopfhaut zur Verfügung. Die mikroskopische Untersuchung ergiebt eine typische Uebereinstimmung der Epidermis hier mit der pigmentirten Rückenhaut von Bal. musculus. Und nur insoweit ist ein Unterschied vorhanden, als hier die Epidermis kaum halb so dick ist, wie dort. Von Drüsen und Haaren ist keine Andeutung vorhanden, ebenso fehlt ein Corium vollständig. Das subepidermoidale Gewebe ist dicht unter den Reteleisten zwar etwas straffer zusammengefasst, nimmt daher auch etwas mehr Farbstoff an als in den tieferen Partieen, doch kommt es dabei nicht zur Differenzirung einer besonderen Cutis.

Von grossem Interesse ist die Vertheilung der elastischen Fasern. Grosse, sich scharf abhebende Bündel wie in der Bauchfurche von Bal. musculus fehlen, aber auch eine systemlose Vertheilung der Fasern wie in der Rückenhaut jenes Thieres ist nicht vorhanden. Wir treffen hier starke Fasern, die in der transversalen Ebene (von rechts nach links), also circulär verlaufen (Fig. 10). Diese, welche meist Bündel von 2, 3 und mehr Fasern repräsentiren, geben nach allen Seiten hin Zweige ab und so entsteht ein sehr ausgedehntes elastisches Fasernetz, das in der Nähe der Reteleisten ziemlich enge Maschen besitzt, während diese Maschen tiefer innen weit sind (Fig. 10). Sowohl aus den weiten Maschen, wenn auch nur sehr spärlich, wie vor allem aus den engen steigen arkadenförmig zahlreiche dünne Fasern in den Pseudopapillarkörper (Fig. 10) und umspinnen mit dichtem Netze die basalen Enden der Reteleisten, ohne natürlich in diese einzudringen.

Erklärung der Abbildungen auf Tafel V.

Fig. 1—9 stammen von Balaenoptera musculus. Fig. 10 von Delphinus delphis.

Fig. 1. Rückenhaut. Vergr. 4:1.

Fig. 2. Seitenfurche. Vergr. 4:1.

Fig. 3. Weisse Bauchfurche. Vergr. 6:1.

Fig. 4. Weisse Bauchhaut (Furchenwall). Zellen aus der Mitte einer Reteleiste. Man erkennt deutlich die Längsfaserung der Epithelzellen. Vergr. 790:1. (Entworfen mit Abbe'schem Zeichenapparate.)

Fig. 5. Weisse Bauchhaut (Furchenwall). Zellen nahe den obersten Schichten der Epidermis. Die (Quer-)Faserung der Zellen ist deutlich, die Kerne sind geschrumpft. Vergr. 325:1. (Entworfen mit Abbe'schem Zeichenapparate.)

Fig. 6. Rückenhaut. Zellen aus den oberen Epidermisschichten. Der geschrumpfte Kern tritt deutlich hervor, alles übrige durch das Pigment verdeckt. Vergr. 325:1. (Abbe'scher Zeichenapparat.)

Fig. 7. Weisse Bauchfurche. Reteleisten und Epidermis in ganzer Ausdehnung. Vergr. 70:1. (Abbe'scher Zeichenapparat.)

Fig. 8. Weisse Bauchfurche. Elastische Fasern nach Färbung mittelst der Weigert'schen Fuchsinmethode. l = longitudinale, c = circuläre, v = dorsoventrale Bündel. Vergr. 115:1. (Abbe'scher Zeichenapparat.)

Fig. 9. Weisser Furchenwall. Elastische Fasern (braun) nach Färbung mittelst Orcein. r = Reteleisten (angedeutet). Vergr. 115:1. (Abbe'scher Zeichenapparat.)

Fig. 10. Kopfhaut. Elastische Fasern nach Färbung mittelst der Weigert'schen Fuchsinmethode. r = Reteleisten (angedeutet). Vergr. 115:1. (Abbe'scher Zeichenapparat.)

Nachträgliche Bemerkungen zu meiner Abhandlung: „Ueber den feineren Bau der Drüsen des Kehlkopfes etc."

Von

Frau **Sophie Fuchs-Wolfring.**

Als meine Abhandlung „Ueber den feineren Bau der Drüsen des Kehlkopfes und der Luftröhre" [1]) bereits im Drucke erschienen war, wurde ich von Herrn Professor Stieda in liebenswürdiger Weise darauf aufmerksam gemacht, dass die Litteraturangaben in derselben nicht ganz vollständig seien, indem mir die Dissertation seines Schülers C. Frankenhäuser: „Unter-

1) Dies Archiv Bd. 52, 1898, S. 735.

suchungen über den Bau der Tracheobronchialschleimhaut“ (St. Petersburg 1879) entgangen war. Da dieselbe auch die Trachealdrüsen des Menschen und verschiedener Thiere einer eingehenden Besprechung unterzieht, so erfülle ich eine Pflicht der Gerechtigkeit, wenn ich die Ergebnisse dieses Autors in einem speciellen Nachtrage mit den meinigen vergleiche, was um so bereitwilliger geschieht, als Herr Professor Stieda mir ein Exemplar der mir bis dahin unbekannten Abhandlung zu übersenden die Güte hatte.

Die Untersuchungen Frankenhäuser's, welche ebenfalls das Vorhandensein von zweierlei Drüsentypen im verschiedensten Mengenverhältnisse zu einander in der Trachea constatiren, enthalten so genaue topographische und morphologische Angaben, dass man sich mit grosser Leichtigkeit in seinen Beschreibungen zurecht findet. Ich habe beim Lesen seiner Arbeit mit grosser Befriedigung wahrgenommen, dass unsere beiden Abhandlungen, trotz der dazwischen liegenden 19 Jahre und der dadurch bedingten Modification in der Auffassung und trotz der Vervollkommnung der Untersuchungsmethoden, doch eine Reihe von gleichlautenden Thatsachen zu Tage gefördert haben. Freilich, um das Wesentlichste festzustellen, nämlich dass die Trachealdrüsen gemischte Drüsen sind, dazu fehlte zu jener Zeit das einzige Kriterium: das Vorhandensein von Secretcapillaren, welche durch die damals bekannten Untersuchungsmethoden nicht nachzuweisen waren. Da die Frage der gemischten Natur der Drüsen des Respirationstractes aber der Hauptgegenstand meiner Abhandlung war, haben die hieher gehörigen Angaben Frankenhäuser's ein mehr historisches Interesse.

Dagegen sind seine Mittheilungen über die Topographie der Drüsen bei zahlreichen Säugethieren und über den Bau der Ausführungsgänge von bleibendem Werthe, stehen jedoch mit meinen Untersuchungen in keinem unmittelbaren Zusammenhange.

Nach dieser Bemerkung möchte ich an meine eigentliche Aufgabe gehen, nämlich alle jenen Befunde Frankenhäuser's hervorzuheben, die durch meine Untersuchungen bestätigt und, Dank dem Fortschritte, den die Drüsenhistologie seit jener Zeit gemacht hat, zum Theile auch erklärt worden sind.

Dass der Autor überall zwei Drüsenarten gesehen hat, wurde bereits erwähnt. Seine Beschreibung lässt sie sofort als Schleim- und protoplasmatische Drüsen erkennen. Zwischen diesen beiden

Drüsenarten sah er oft zahlreiche „Uebergangsformen", von denen er annimmt, dass es sich nur um verschiedene Entwicklungsstadien handelt. Mit Hülfe der Schleimreactionen wissen wir nun, dass diese „Uebergangsformen" verschiedene Secretionsstadien einer Schleimzelle darstellen, vom rein schleimigen bis zum rein protoplasmatischen, wie ich sie auch gefunden habe. Auch erwähnt Frankenhäuser das Flimmerepithel in den Ausführungsgängen. Auf S. 30 heisst es: „Häufig bemerkt man, dass die Zellen der inneren Schicht, noch häufiger aber, dass die Epithelzellen, wo sie nur in einer Lage vorkommen, auf einer gewissen Strecke grösser erscheinen, dass ihr Protoplasma hell und ihr Kern platt und wandständig ist." Es ist dies das auch von mir an den Trachealdrüsen beobachtete plötzliche, häufig nur streckenweise Auftreten von specifischen Schleimzellen im Ausführungsgang. Die Eigenthümlichkeit, dass sich die einen (serösen) Zellen stark durch Carmin färben, die anderen (Schleimzellen) gar nicht, wird überall betont. Auf S. 31 schreibt Frankenhäuser: . . . „so findet man häufig, dass der gegen das Lumen des Schlauches gerichtete Theil der Zelle ganz ungefärbt bleibt, während der gegen die Basalmembran gerichtete Theil sich hellroth färbt." Diese Beschreibung lässt wenig Zweifel darüber, dass es sich um Schleimzellen handelt, die zum Theil entleert sind, so dass deren peripherische Zone bereits protoplasmatisch geworden ist. Daselbst lesen wir weiter: „Oft haben die Epithelzellen eine mehr rundliche Form und dann bemerkt man auch oft, dass sie an ihrer gegen das Lumen gerichteten Fläche offen sind und unregelmässige Contouren zeigen, als wenn die Zellmembran hier zerrissen wäre." Diese Zellen, die auch von mir beobachtet und abgebildet wurden (s. Fig. 3) und von denen wir auch schon wissen, dass es Schleimzellen sind, die ihr Secret in das Lumen entleeren, deutet Frankenhäuser zu Gunsten des Zugrundegehens der Drüsenzellen. Halbmonde beschreibt er auch überall und sagt auf S. 32: „Die eben beschriebenen Zellen, welche ich für junge Elemente halte und die den Heidenhain'schen Randzellen entsprechen, liegen gewöhnlich mit den vorher beschriebenen, grossen hellen Epithelzellen zusammen in einem Schlauche und bilden die bekannten Halbmonde; doch findet man auch Durchschnitte von sehr schmalen Schläuchen, die nur mit diesen Zellen erfüllt sind." Bei der Katze

beschreibt er die auch von mir beobachtete Schlängelung und dichotomische Spaltung der Schleimgänge, von denen er auf S. 41 sagt: „Diese röhrenförmigen, leicht geschlängelten und gewundenen Aeste theilen sich wiederholt und bilden schliesslich blinde Endäste, die leichte Anschwellungen zeigen.“ Es wird wohl dasselbe sein, wovon es bei mir auf S. 750 heisst: „Die Schleimgänge zeigen seitliche Ausbuchtungen, in welche mit Secretcapillaren versehene seröse Drüsen einmünden.“ (S. auch Fig. 6 u. 7.) Ich hebe dies nur darum hervor, weil ich diese Eigenthümlichkeit auch nur bei der Katze gesehen habe. Auf S. 48 sagt er: „Je nach dem Füllungsgrade des Ausführungsganges wechselt die Höhe der Epithelzellen, so dass dieselben bei starker Ausdehnung des Ausführungsganges fast platte Form haben.“ Frankenhäuser kommt darauf noch einmal zurück auf S. 114, indem er gegen die Behauptung v. Kölliker's Stellung nimmt, nach welcher die Drüsenschläuche der grösseren Drüsen von einem Pflasterepithel ausgekleidet werden, und dazu bemerkt: „Zuweilen findet man wohl in einzelnen Drüsenschläuchen niedrige, dem Pflasterepithel ähnliche Zellen, bemerkt aber dann auch, dass der Schlauch einen sehr grossen Durchmesser hat und mit geronnenem Secret erfüllt ist, welches wahrscheinlich den Schlauch ausgedehnt und die Plattenform des Epithels bedingt hat.“ Damit meint er offenbar die ganz erschöpften, sehr niedrigen und protoplasmatisch aussehenden Zellen, wie ich sie auch öfters angetroffen habe, insbesondere in vorwiegender Zahl bei pilocarpinisirten Katzen. Bei den meisten Objecten beschreibt Frankenhäuser das Vorkommen von lymphoiden Zellen, welches auch von mir constatirt wurde.

Mit der Anführung dieser Angaben aus der umfangreichen Abhandlung Frankenhäuser's, welche sich mit den Befunden meiner, einen ganz speciellen Zweck verfolgenden Arbeit vergleichen lassen, halte ich auch die Aufgabe dieses Nachtrages für erledigt. Auf die zahlreichen übrigen sehr werthvollen Befunde einzugehen, besteht für mich keine Veranlassung.

(Aus dem zoologischen Institut der Universität Freiburg i. Brsg.)

Ueber die Pigmentbildung in den Schmetterlingsflügeln.

Von

Franz Friedmann.

Hierzu Tafel VI.

Die einzige eingehende mikroskopisch-histologische Untersuchung neuester Zeit über die Bildung des Schmetterlingsflügelpigments, ist meines Wissens die Arbeit von A. G. Mayer (7), der seine Studien an verschiedenen Spezies angestellt hat und zu einem Resultate gelangt ist, das zu näherer Prüfung anregen musste. Nach Mayer soll — so z. B. bei Danais plexippus — in jede Schuppe, nachdem sich das Protoplasma aus ihr zurückgezogen hat, eine einzelne Blutzelle (Leucocyt) eindringen, in der Schuppe degeneriren und zerfallen und so mittelbar d. h. mit Hülfe chemischer Umsetzungen die Färbung der Schuppe hervorrufen.

Im Folgenden soll nun in Kürze über Untersuchungen berichtet werden, die ich im Sommer 1898 auf Anregung von Herrn Geheimrath Weismann im Laboratorium des Freiburger Zoologischen Instituts angestellt habe, die zwar noch nicht zu vollem Abschluss gelangt sind, von denen ich aber das Wesentliche hier mittheilen möchte.

Als Material verwandte ich zunächst nur Puppen von Vanessa urticae. Die sorgfältig herauspräparirten Flügel wurden theils in Sublimat, theils in Hermann'scher Flüssigkeit (15 Th. 1 % Platinchlorid, 4 Th. 2 % Osmiumsäure, 1 Th. Eisessig) fixirt und in letzterem Fall 48 Stunden in der Flüssigkeit gelassen. Wie sich im Laufe der Untersuchung ergab, waren nur die nach letzterer Methode behandelten Präparate für unsere Frage zu verwerthen, weil nur auf ihnen die Vorstufen des Pigmentes zur Darstellung kamen.

4 Tage nach der Verpuppung zeigt ein Schnitt durch den

Flügel von Vanessa urticae (Fig. 1) die Hypodermis bereits in Schuppenmutterzellen und Stützzellen differenzirt. Die ersteren, kolben- oder birnförmige grosse Zellen mit rundem bläschenförmigen Kern, sind gegen die kleinen ovalkernigen Stützzellen bedeutend in der Minderzahl. Von Schuppen ist noch keine Spur vorhanden. Zwischen den beiden Flügellamellen sieht man in grosser Anzahl Blutzellen — Weismann'sche „Körnchenzellen" — mit kleinem runden Kern und prall gefüllt mit tiefschwarzen Fettkügelchen. Diese schwarzen Fettkugeln finden sich aber auch mit grosser Deutlichkeit und Regelmässigkeit schon in allen Schuppenmutterzellen, desgl. auch am inneren Rande des Epithels, wohin sie vermuthlich aus den Blutkörperchen übergetreten sind. An einigen Stellen sieht man bereits in diesem frühen Stadium deutlich Kügelchen, die von Osmiumsäure nur gebräunt sind; dieselben finden sich stets nach aussen von den schwarzen Kügelchen d. h. näher dem Aussenrande des Epithels, so dass die Vermuthung nahe liegt, dass sie durch chemische Umwandlung aus den mehr nach innen von ihnen gelegenen schwarzen Tröpfchen, die ihrerseits unmittelbar aus den Blutzellen stammen dürften, entstanden sind.

13 Stunden später, aber auch noch innerhalb des 4. Tages nach der Verpuppung (Fig. 2), sind die Schuppen bereits angelegt. Die Schuppenmutterzellen treten jetzt viel mehr hervor; sowohl sie als auch die übrigen Hypodermiszellen enthalten in bestimmten Bezirken grössere schwarze Kügelchen und kleinste Körnchen, die wohl durch Umbildung der grösseren schwarzen Kügelchen entstanden sind. Die fettgefüllten Blutkörperchen sind noch sehr zahlreich. Man kann schon jetzt Flügelbezirke mit schwarzen Kügelchen und Körnchen von solchen unterscheiden, in welchen ausschliesslich die oben erwähnten gebräunten Kugeln vorkommen.

Am 5. Tage sind die Schuppen sehr gewachsen. Die Blutkörperchen, die viel geringer an Zahl geworden sind, enthalten z. Th. gar keine Fetttropfen mehr, z. Th. nur mattgraue, d. h. Osmiumsäure nur noch wenig reduzirende Körnchen. Bisweilen fand ich in diesem Stadium in den Blutkörperchen überaus zierliche, mathematisch regelmässige Fettkreuze, wie ich sie früher (8) in den Spermatogonien des Flusskrebses beschrieben habe (Fig. 3). Auch nimmt man wahr, dass in gewissen

Epithelbezirken die Körnchen äusserst dicht, in anderen dagegen viel weniger zahlreich liegen. (Zur Abbildung — Fig. 3 — wurde eine Stelle gewählt, an der zufällig beiderseits die Flügelabschnitte nur schwarz gekörnt sind. Natürlich finden sich auch in diesem Stadium in gewissen Bezirken die braunen Kügelchen.)

Weitere 12 Stunden später, d. h. gegen Ende des 5. Tages, ist der ganze Flügel bereits stark in Falten gelegt. Immer deutlicher tritt der Unterschied in der Färbung der einzelnen Flügelpartieen hervor: es wechseln Bezirke mit den braunen Kügelchen im Epithel ab mit solchen, in denen die schwarzen Körnchen dichtgedrängt liegen, entsprechend der späteren Flügelzeichnung. Doch ist zu betonen und im Folgenden immer festzuhalten, dass das Braun, Braunroth, Braungelb, Schwarz dieser Kügelchen hier Produkt der Osmiumwirkung ist, keineswegs aber identisch ist mit dem Braun, Schwarz etc. des definitiven Vanessaflügels.

Am 6. Tage ist der Gegensatz zwischen Bezirken mit den braunen und solchen mit den schwarzen Körnchen noch deutlicher ausgesprochen. Die Blutkörperchen sind noch viel geringer an Zahl geworden; z. Th. enthalten sie noch feine schwarze Fettkörnchen, grossentheils aber an deren Stelle bereits Vakuolen, die wie mit einem Locheisen ausgestanzt aussehen, zum Zeichen, dass die hier früher vorhanden gewesenen Fettkügelchen bereits abgegeben sind. Diese vakuolenhaltigen Blutkörperchen hat auch Mayer bei Samia cecropia gesehn und als „vacuolated leucocyts“ beschrieben und abgebildet, aber ihre Bedeutung wohl nicht richtig erkannt. Auch die „Sekretbläschen“, die Schäffer (3) in den Vanessa-Schuppenmutterzellen vom 3. Tage abbildet, sind nichts anderes als Vakuolen, die dadurch entstanden sind, dass die in Wirklichkeit hier liegenden Fettkügelchen (s. o.) bei seiner Fixirungsmethode natürlich extrahirt worden sind und nur Löcher hinterlassen haben. Ebenso sind die runden Löcher zu erklären, die Mayer in den Schuppenmutterzellen von Vanessa antiopa zeichnet.

In den 4 folgenden Tagen prägt sich nun der Gegensatz zwischen Flügelbezirken mit den grösseren bräunlichen oder braunrothen Kugeln und solchen mit den kleineren schwarzen Körnchen immer deutlicher aus. In allen Präparaten aus dieser Zeit — ich habe immer im Zwischenraum von 4 bis höchstens 6 Stunden die Puppenflügel conservirt — erfüllen die braunen Kügel-

chen bestimmte Bezirke, oft eine ganze Flügelseite, soweit sie auf dem Schnitt getroffen ist, dicht in kolossaler Menge, während im Epithel der gegenüberliegenden Flügellamelle nicht ein einziges solches Kügelchen zu finden ist. Hieraus allein würde man schon stark vermuthen können, dass diese Gebilde in ihrer Gesammtheit die Anlage und Vorstufe des späteren Flügelpigments darstellen. Ziemlich häufig (Fig. 4) trifft man in dieser Phase der Pigmententwicklung in den Blutkörperchen, die hier und da noch vorkommen, ausser den schwarzen und grauen Körnchen und Vakuolen bei sorgfältiger Untersuchung mit stärkster Vergrösserung auch die braunen Kügelchen, dieselben, die wir bisher nur im Epithel angetroffen haben. Es geht aus dieser Beobachtung zweierlei hervor: 1. dass diese eigenthümlichen braunen Kügelchen, die nur in den Blutzellen und im Flügelepithel vorkommen, eben aus den Blutzellen an das Flügelepithel abgegeben werden, 2. aber, dass die — chemische — Umwandlung der ursprünglichen von Osmiumsäure geschwärzten Kügelchen in diese nur gebräunten Gebilde unter Umständen schon in den Blutzellen selbst und nicht erst, wie wohl häufiger, ja sogar in der ersten Zeit ausschliesslich, im Flügelepithel stattfindet. In der That findet man erst in der allerletzten Zeit der Stoffzufuhr durch die Blutkörperchen, in diesen die braunen Kügelchen. Unmittelbar darauf, nachdem auch diese an das Epithel abgegeben sind, gehn die Blutzellen zu Grunde. Wenigstens trifft man sie in den nun folgenden Stadien nie und nirgends mehr an. Sie werden, nachdem sie ihre physiologische Funktion — die der Abgabe fettartiger pigmentbildender Substanzen an das Flügelepithel — erfüllt haben, als unbrauchbare Gebilde einfach resorbirt. Keinesfalls treten sie selbst jemals in die Schuppen ein, wie es Mayer behauptet. Ich habe auf zahlreichen Serienschnitten aus allen Stadien nie etwas derartiges wahrgenommen.

Am 11. Tage nach der Verpuppung tritt ein wesentlicher Fortschritt in der Pigmententwickelung ein.

Mit schwacher Vergrösserung sind jetzt schon deutlich dreierlei Arten von Schuppenbezirken zu unterscheiden, nämlich weisse, schwarze und braune. In den weissen Schuppen liegen gar keine, weder schwarze noch braune Körnchen. Die schwarzen Bezirke zeigen die Schuppen diffus tief geschwärzt, von einzelnen geformten Körnchen und Kügelchen ist nichts mehr zu sehn; die-

selben haben sich jedenfalls, sobald sie in die Schuppen übergetreten sind, sehr schnell aufgelöst und bewirken so die diffuse schwarze Färbung der betreffenden Flügelbezirke. In den Schuppen der braunen Bezirke dagegen finden sich reichlich die früher hier nur im Epithel, nie aber in den Schuppen vorhanden gewesenen braunen Körner und Kugeln (Fig. 5). Auf geeigneten Schnitten kann man die Kügelchen auch gerade bei ihrer Einwanderung in die Schuppen antreffen. Diese matten braunen Kugeln sind nun oft von stark glänzenden braunen Pigmentkörnchen umflossen, sodass es scheint, als ob diese Pigmentkörnchen, die man übrigens auch schon einzeln hier und da in den Schuppen findet, sich von den grösseren matten braunen Kugeln ablösen. Derartige Bilder habe ich regelmässig und ausnahmslos in dieser Zeit d. h. im Verlauf des 11. Tages, wo ich alle 2 Stunden Material einlegte, angetroffen. Im ganzen Epithel finden sich jetzt weder schwarze noch braune Kügelchen mehr, alle sind in die Schuppen übergegangen.

Die glänzenden braunen Pigmentkörnchen vertheilen sich nun — am 12. Tage — allenthalben in den Schuppen, gleichzeitig aber werden die matten braunen Kugeln, aus denen sie hervorgegangen sind, immer blasser und schattenhafter, bis sie schliesslich ganz verschwinden: es macht den Eindruck, als ob sie die ganze wirksame Substanz an die aus ihnen hervorgegangenen Pigmentkörnchen abgegeben haben. — Die schliessliche Umwandlung in das definitive diffuse Pigment, das genau denselben Farbenton und Glanz hat wie diese Pigmentkörnchen, hat man sich wohl so vorzustellen, dass sich dieselben allmählich immer feiner, staubförmiger vertheilen, bis sie schliesslich als geformte Körperchen nicht mehr wahrnehmbar sind, hingegen jetzt die betreffenden Schuppenbezirke diffus von dem Farbstoff erfüllt sind.

Zu dieser Zeit, die dem Ausschlüpfen des reifen Schmetterlings unmittelbar vorhergeht, kann man im Epithel nur noch sehr selten und mit besonders intensiv kernfärbenden Mitteln, z. B. Gentianaviolett bei Sublimatpräparaten, Kerne der Schuppenmutterzellen wahrnehmen: es macht den Eindruck, als ob die Flügellamellen jetzt eingetrocknet sind. Diese Beobachtung hat auch Schäffer gemacht. „Die Hypodermis des ausgeschlüpften

Flügels", schreibt er, „ist sehr reduzirt, auch die Schuppenmutterzellen sind fast vollkommen geschwunden."

Endlich will ich noch erwähnen, dass ich amitotische Kerntheilung der Schuppenmutterzellen, wie sie Mayer beschreibt, niemals wahrgenommen habe.

Fassen wir nun die gewonnenen Resultate kurz zusammen, so ergiebt sich:

I. Die Vorstufen des Pigmentes der Vanessaflügel sind fettartige, sich mit Osmiumsäure tief schwärzende Körper; sie gelangen aus den Blutzellen, die sie ursprünglich dicht erfüllen, in's Epithel, speziell auch in die Schuppenmutterzellen hinein. Vielleicht spielt hierbei amöboide Fähigkeit der Blutkörperchen eine Rolle, oder aber diese fettartigen Vorstufen der Farbstoffe gelangen in gelöstem Zustande, als Seifen, in's Epithel und scheiden sich hier erst wieder als geformte Fettkügelchen ab; ein Eindringen der Blutzellen in die Schuppen findet jedoch sicher nicht statt. Sodann gehn diese Fettkügelchen zum Theil (die späteren braunen Kugeln) eine chemische Umwandlung ein, derart, dass sie Osmiumsäure viel weniger reduziren d. h. selbst nur noch gebräunt werden. Diese Umwandlung kann bisweilen auch schon innerhalb der Blutkörperchen stattfinden. Am 11. Tage wandern die braunen Kugeln in die Schuppen, wo sich von ihrer Peripherie glänzende braune Körnchen ablösen, die allmählich durch immer feinere allseitige Vertheilung unter Schwund der matten centralen Kugeln die diffuse Pigmentirung der betreffenden Schuppe hervorrufen.

II. An Sublimatpräparaten, überhaupt bei Anwendung von Fixirungsflüssigkeiten, die keine Osmiumsäure enthalten, sieht man von der ganzen Pigmententwickelung, wie sie oben geschildert wurde, nicht das Geringste, weil eben die Vorstufen des endgültigen Pigmentes fettartige Körper darstellen, die in Alkohol extrahirbar sind und nur in osmirtem Zustande fixirt werden können.

III. Schon sehr frühzeitig (am 4. Tage nach der Verpuppung) sind am Flügel durch die Farbkörnchen der Epithelzellen verschiedene Farbenbezirke angedeutet und lassen sich von jetzt an, entsprechend der späteren definitiven Flügelzeichnung, weiter verfolgen.

Das zeitlich sich folgende Auftreten von Fett und Pigment

ist bereits von mehreren Autoren bei ganz anderer Gelegenheit erwähnt worden. So konnte z. B. Toldt (2) bei Fröschen unter ungünstigen Ernährungsverhältnissen ein völliges Verschwinden der Fetttropfen beobachten, indem von der ganzen Masse des Fettes nur gelbbraune Pigmentkörnchen im Zellleib zurückblieben.

Auch ich habe bereits vor einiger Zeit (8) auf die engen genetischen Beziehungen zwischen Fett und Pigment in den interstitiellen Hodenzellen hingewiesen.

Zum Schlusse ist es mir eine angenehme Pflicht, Herrn Geheimrath Weismann für die Anregung zu diesem Thema sowie für das lebhafte Interesse, das er meiner Arbeit schenkte, meinen ergebensten Dank auszusprechen. Besonderen Dank schulde ich auch Herrn Professor Häcker, der mich jederzeit auf das Liebenswürdigste mit seinem bewährten Rath unterstützte.

Literatur-Verzeichniss.

1. H. Landois, Beobachtungen über das Blut der Insekten. Zeitschr. f. wiss. Zool. Bd. 14. 1864.
2. Toldt, Beitr. zur Hist. u. Phys. des Fettgewebes. Sitzungsber. d. math. nat. Klasse d. K. Akad. d. Wiss. 62. Bd. II. Abth. 1870.
3. C. Schäffer, Beiträge zur Histologie der Insekten. Spengel's zool. Jahrb. 3. Bd., Abth. f. Anat. 1889.
4. J. F. van Bemmelen, Ueber die Entwickelung der Farben und Adern auf den Schmetterlingsflügeln. Tijdschrift de Nederlandsche Dierkundige Vereeniging. 2de Serie Deel. II. Afl. 4. 1889.
5. F. Urech, Beob. üb. d. verschiedenen Schuppenfarb. u. die zeitliche Succession ihres Auftretens. Zool. Anz. Bd. 14, pag. 466. 1891.
6. Derselbe, Beitr. z. Kenntniss der Farbe von Insektenschuppen. Z. f. wiss. Zool. 57. 1894.
7. Alfred G. Mayer, The development of the wing scales and their pigment in butterflies and moths. Bulletin of the Museum of Comparative Zoology at Harvard College. vol. 29. Nr. 5. 1896.
8. Franz Friedmann, Beiträge zur Kenntniss der Anatomie und Physiologie der männlichen Geschlechtsorgane. Dies Archiv Bd. 52. 1898.

Erklärung der Abbildungen auf Tafel VI.

Fig. 1. Schnitt durch den Puppenflügel von Vanessa urticae am Anfang des 4. Tages. Hermann'sche Flüssigkeit.
Fig. 2. 13 Stunden später als das Stadium in Fig. 1. Hermann'sche Flüssigkeit.
Fig. 3. 5. Tag nach der Verpuppung. Hermann'sche Flüssigkeit.
Fig. 4. 10. Tag nach der Verpuppung. Hermann'sche Flüssigkeit.
Fig. 5. 11. Tag nach der Verpuppung. Hermann'sche Flüssigkeit.

Sämmtliche Figuren sind mit Zeiss Apochromat homog. Imm. 2,0 mm gezeichnet, Fig. 1, 4, 5 mit Compens. Ocular 12, Fig. 2 und 3 mit Compens. Ocul. 6.

(Aus dem Institut für vergleichende Anatomie der Jagellonischen Universität in Krakau.)

Ueber das Verhalten der Kerne bei der Conjugation des Infusors Colpidium colpoda St.[1]).

Von

H. Hoyer.

Hierzu Tafel VII u. 2 Figuren im Text.

Vorliegende Arbeit wurde in der Absicht unternommen, um festzustellen, wie sich die bei der Conjugation der Infusorien abspielenden Kerntheilungsprocesse zu den gleichen allgemein bekannten Vorgängen bei Metazoen verhalten, und welche Beziehungen zwischen der Conjugation der Infusorien und der Befruchtung der Metazoen existiren. Zur genauen Durchführung eines solchen Vergleiches war es nothwendig, die bisher üblichen Untersuchungsmethoden der Infusorien zu verlassen und diejenigen Hülfsmittel in Anwendung zu bringen, welche sich für die Untersuchung der entsprechenden Vorgänge bei Metazoen am meisten bewährt haben. Wie unten genauer auseinandergesetzt werden wird, boten sich in dieser Hinsicht keine nennenswerthen Hindernisse dar, weit schwieriger war es, sich ein für die Untersuchung geeignetes

1) Vorgetragen in der Sitzung der mathem.-naturw. Klasse der polnischen Akademie der Wissenschaften in Krakau am 6. Febr. 1899.

Material in grösserer Menge zu verschaffen. Nachdem ich zunächst einige Versuche mit Aspidisca, Stylonychia und Paramaecium angestellt hatte, entschloss ich mich, die ganze Untersuchung an Colpidium colpoda Steinii durchzuführen, da bei diesem die Vorgänge während der Conjugation verhältnissmässig sehr einfach sind, und da mir gerade von dieser Species ein sehr gutes und reichliches Material zu Gebote stand. Im Laufe der Untersuchung stellte es sich allerdings heraus, dass mein Material keineswegs so vortrefflich war, wie ich es vorausgesetzt hatte. Die geringe Grösse der einzelnen Zellbestandtheile machte nämlich die Erforschung derselben vielfach unmöglich. Diesem Umstande ist es auch zuzuschreiben, dass die Arbeit noch zahlreiche Lücken aufweist, die auszufüllen mir trotz allen Aufwandes an Mühe und Zeit nicht geglückt ist.

Auch die Litteratur konnte nicht erschöpfend berücksichtigt werden, weil dieselbe mir trotz vielseitigster Bemühungen zum Theil nicht zugänglich war, und ferner weil es für einen Nicht-Specialisten in diesen Gebieten kaum möglich ist, über die gesammte Litteratur der Zelltheilung und Befruchtung einen erschöpfenden Ueberblick zu gewinnen.

Wenn ich es trotz dieser Mängel wage, mit den Ergebnissen der vorliegenden Untersuchung hervorzutreten, so geschieht es in der Absicht, zu einer Nachprüfung des gleichen Objects und zu weiteren Untersuchungen an geeigneterem Materiale anzuregen.

Untersuchungsmethode.

Das zu der Untersuchung benutzte Material stammte aus einem Heuaufguss, der bereits mehrere Wochen ruhig gestanden hatte. In demselben hatte sich Colpidium derartig vermehrt, dass die wenigen andern Infusorienarten, wie Paramaecium und Stylonychia, unter der grossen Menge von Individuen jener Species fast vollkommen verschwanden. Bei Gelegenheit einer Untersuchung des Aufgusses fand sich gerade eine sogenannte Conjugations-Epidemie vor. Da es sich nach eingehender Prüfung der Conjuganten ergab, dass sich ihre Kerne in den verschiedenen Stadien der Kerntheilung befanden, so wurde das gesammte Material in der unten mitgetheilten Weise conservirt. Dasselbe erwies sich für die vorliegende Untersuchung hinreichend und machte gesonderte Züchtungsversuche, wie sie Maupas 88 empfiehlt, überflüssig.

Zur Fixirung des Materials diente eine Mischung einer Sublimat- und Kaliumbichromatlösung, deren Concentrationsgrad und Mischungsverhältniss zuvor an vereinzelten Exemplaren von Colpidium ausprobirt worden war. Ich wählte eine Sublimat enthaltende Fixirungsflüssigkeit aus dem Grunde, weil ich mich überzeugt hatte, dass die nach Sublimatfixirung angewandte Färbung mit Ehrlich-Biondi'schem Farbengemisch sehr gut differenzirte Bilder lieferte. Reine Sublimatlösungen erwiesen sich nicht günstig, weil am Kern oder Zellleib Schrumpfungserscheinungen auftraten, wohl aber deren Mischung mit Kaliumbichromat, welche die innere Structur und die äussere Form vortrefflich conservirte und die nachfolgende Färbung mit Biondi'schem Gemisch nicht beeinträchtigte. Nach zahlreichen Versuchen stellte es sich heraus, dass ein Gemisch von folgender Zusammensetzung die besten Resultate lieferte: 1 Volumen einer 5% Sublimatlösung und 2 Volumina einer 3% Kaliumbichromatlösung. Hierbei sei jedoch bemerkt, dass dieses Gemisch sich lediglich für Colpidium günstig erweist, für andere Species aber erst wieder genau ausprobirt werden muss. Nach meinen bisherigen Erfahrungen lassen sich bezüglich der Fixirung von Infusorien überhaupt keine allgemein gültigen Regeln aufstellen, sondern man ist genöthigt, in jedem Falle rein empirisch vorzugehen.

Bei der Fixirung von Colpidium verfuhr ich in vorliegendem Falle in der Weise, dass ich die an der Oberfläche des Heuaufgusses gebildete Haut in ein grösseres Reagensglas übertrug, welches das Fixirungsgemisch enthielt. Dasselbe wurde hierauf etwas durchgeschüttelt und alsdann ruhig stehen gelassen, bis sich ein Sediment gebildet hatte, was etwa in einer Stunde erfolgt war. Nun wurde die darüber stehende Flüssigkeit abgegossen oder mit einer Pipette abgezogen und durch destillirtes Wasser ersetzt. Die Auswässerung wurde so lange wiederholt, bis die Flüssigkeit sich nicht mehr gelb färbte. Alsdann wurde 70% Alkohol hinzugefügt. Die weitere Behandlung des Sedimentes bis zu seiner Einbettung in Paraffin unterschied sich in nichts von den jetzt allgemein bekannten Methoden, wie sie von Moore 94 bei Infusorien und Lauterborn 95 bei Ceratium angewandt wurden und für Eier von Metazoen üblich sind.

Hat man es nur mit wenig Material zu thun und wünscht dieses möglichst vollständig auszunutzen, so empfiehlt es sich,

statt des Reagenzglases eine etwa 5 cm lange und 7 mm breite Glasröhre zu benutzen. Ein Ende derselben wird abgeschliffen und mit angefeuchtetem Pergamentpapier verbunden. Es werden darin alle Manipulationen in gleicher Weise durchgeführt wie in dem Reagensglase, nur zum Schlusse wird die Röhre nicht gesprengt, sondern der Pergamentverschluss abgenommen und der Paraffincylinder vom andern Ende der Röhre hinausgestossen. Die Objecte liegen nun an einem Ende des Paraffincylinders in dünner Schicht zusammengehäuft und diese besitzt bereits eine ebene Begrenzungsfläche. Schneidet man parallel zu letzterer die infusorienhaltige Schicht ab und schmilzt die so erhaltene kleine Scheibe mit der Kante auf einen Holzblock, so lassen sich daraus ohne jeglichen Verlust an Material Serienschnitte anfertigen. Ich verfuhr bei meinen Untersuchungen meistentheils nach letzterer Methode.

Zur Technik des Schneidens ist noch zu bemerken, dass die Schnittdicke durchschnittlich 4 μ und die Breite der einzelnen Schnitte höchstens 2 mm betragen darf. Ferner müssen die Schnitte zu möglichst geradlinigen Bändern aneinandergereiht sein, weil das Auffinden der zusammengehörigen Schnitte in der Serie sonst ungemein erschwert wird. Die etwa aus 10 Schnitten bestehenden Bänder wurden in bekannter Weise mittelst Wasser auf Objectträger geklebt und nach Lösung des Paraffins gefärbt.

Zur Färbung benutzte ich sowohl das erwähnte Ehrlich-Biondi'sche Gemisch als auch die Eisen-Hämatoxylin-Methode von Heidenhain mit oder ohne Vorfärbung mit Bordeaux. Da bei ersterem Tinctionsverfahren die chromatischen Elemente etwas zu schwach hervortraten, färbte ich die Präparate zunächst mit Ehrlich'schem Hämatoxylin leicht vor und liess darauf erst die Färbung mit dem Ehrlich-Biondi'schen Gemisch nachfolgen. Mittelst dieser Combination werden die chromatischen Elemente intensiv stahlblau oder violett tingirt, während die achromatische Substanz eine deutliche rosarothe Färbung annimmt. Ausserdem lassen sich Fremdkörpereinschlüsse leicht von den eigentlichen Zellbestandtheilen unterscheiden, was bei den nach der Heidenhain'schen Methode gefärbten Präparaten oft sehr schwierig ist. In dieser Beziehung ergänzten sich die verschiedenen Präparate in ausgezeichneter Weise.

Abbildungen.

Ueber die Ausführung der Figuren, welche auf Tafel VII der vorliegenden Arbeit beigefügt sind, sehe ich mich genöthigt, eine besondere Aufklärung zu geben. So ideale Durchschnitte von Infusorien, wie sie die meisten Figuren zeigen, sind in meinen Präparaten thatsächlich nur in sehr geringer Anzahl vorhanden. Es hängt ja rein vom Zufall ab, wenn der Schnitt durch beide in Conjugation befindliche Thiere genau in ihre Längsachse fällt. Leider enthält aber ein derartiger gut geführter Schnitt fast niemals alles das, was uns gerade interessirt. Ich habe daher die in letzter Zeit vielfach geübte Methode der Combination resp. Reconstruction der Figuren aus mehreren Schnitten in Anwendung gebracht. Bei genau der Längsachse der conjugirten Thiere parallel geführten Schnitten bietet diese Methode keine Schwierigkeiten, wohl aber dann, wenn die Schnitte in schräger Richtung durch die Thiere gehen. In diesen Fällen ist die grösste Sorgfalt und Geduld nothwendig, um die einzelnen Schnitte in entsprechender Weise zu einem Ganzen zu kombiniren. Dabei lässt sich eine Verkürzung oder überhaupt eine Formänderung kaum vermeiden. Auf diese Weise ist auch die Verkleinerung des Körperumfanges bei den in den Figuren 5, 12 abgebildeten Thieren zu deuten, die nach den einzelnen Schnitten zu urtheilen, die normale Körpergrösse besassen. Die Bewimperung, welche der Vollständigkeit wegen auf allen Figuren dargestellt worden ist, tritt an den Schnitten selbst nicht in gleichem Maasse zum Vorschein, vielmehr ist die Bewimperung nach dem Vorbilde frisch abgetödteter Thiere dargestellt. Die Figuren 1, 2 und 3 von der Oberflächenzeichnung bezugsweise von einem Durchschnitt von Colpidium wurden, obwohl nach schwarzen Eisen-Hämatoxylinpräparaten gezeichnet, in roth ausgeführt, um keine weitere neue Farbe in die Tafeln einzuführen.

Eigene Untersuchungen.

Die Structur von Colpidium: Pellicula und Cilien. Ueber die äussere Gestalt von Colpidium und den von derselben beeinflussten Verlauf der Streifen in der Pellicula stimmen die Angaben der Autoren vollkommen überein, nur über die Beziehung der Streifen zu den Cilien bestehen in den Be-

schreibungen von Bütschli 73, 89 und Schewiakoff 89 gewisse Differenzen: ersterer lässt nämlich die Cilien aus den hellen Streifen (Furchen) hervortreten, während letzterer behauptet: „sie stehen in Längsreihen auf kleinen Papillen, welche in ihrer Gesammtheit die Längsstreifung bedingen.“ In dieser Hinsicht geben die schwarzen Eisen-Hämatoxylin-Präparate die beste Aufklärung, da in ihnen die feine Oberflächenzeichnung bei intensiver Färbung deutlich hervortritt.

Die Streifen zeigen je nach der Körperregion eine verschiedene Breite und Structur. Am grössten Umfange des Thieres haben die dunkelen Streifen (= Leisten) und die hellen Streifen (= Furchen) die grösste Breite. Sie verschmälern sich nach den beiden Enden zu, und zwar am vorderen Ende bereits in der Höhe des Mundes, am hinteren erst auf der kuppelartigen Wölbung. Bei differenter Färbung erscheinen nun die Leisten in dem hinter dem Munde gelegenen breiteren Abschnitte zweizeilig, im vorderen dagegen einzeilig. Die einzelne Zeile setzt sich wiederum nach Art der früheren Telegraphenzeichen aus einer Reihe von Punkten und Strichen zusammen, welche sich, wie Fig. 1 zeigt, regellos sowohl in der einzelnen Zeile als auch in Beziehung auf diejenigen der Nachbarzeile folgen. Am Hinterende treffen die Zeilen verschmälert in der Mitte der Wölbung zusammen, doch fehlt hier meistens eine regelmässige radiale Anordnung derselben. Am Vorderende in der Höhe des Mundes tritt bei der Verschmälerung der Streifen in der Anordnung der Zeilen insofern eine Aenderung ein, als beide Zeilen zu einer einzigen zusammenfliessen und nunmehr lediglich aus Punkten gebildet werden. Die zwischen den Leisten befindlichen Furchen verschmälern sich in geringerem Maasse als jene nach den beiden Körperenden zu. Wie Fig. 2 zeigt, werden sie in regelmässigen Abständen von sich etwas dunkeler färbenden Querlinien in eine Reihe von Quadraten getheilt, in deren Mitte ein feines Pünktchen sichtbar ist.

Es fragt sich nun, in welcher Beziehung stehen zu diesen Gebilden die Cilien einerseits und die Corticalschicht des Zellplasmas andrerseits? Hierüber geben uns Quer- und Schrägschnitte Auskunft. In Fig. 3 sehen wir die Pellicula im Querschnitt als dünne fast farblose, flachzackige Linie, an welcher die hervorspringenden Zacken den Leisten, die Einsenkungen den Furchen entsprechen. Die Zacken werden von einer etwas dunkeler gefärbten Substanz

eingenommen, die sich noch eine kurze Strecke über das Niveau des Furchenbodens in das Protoplasma hineinerstreckt. In dieser erkennt man dann ferner vereinzelte oder paarige intensiv gefärbte kurze Stäbchen, deren Stellung zur Zelloberfläche im Grossen und Ganzen eine senkrechte ist. Querschnitte durch das Kopfende von Colpidium zeigen die gleichen Bilder, nur sind hier die Stäbchen länger, stehen einzeln, aber dicht hintereinander. Diese eigenthümlichen Gebilde stellen sich nun bei eingehender Prüfung als die Wurzeln der Cilien dar, welche selbst nur sehr schwach gefärbt erscheinen. In den Flimmerzellen der Metazoen sind diesen entsprechende Gebilde seit langem bekannt und von Engelmann 80 als Fussstücke und neuerdings von Apáthy 97 und v. Lenhossék 98 als Basalkörperchen bezeichnet worden[1]). Auch hat bereits Engelmann gefunden, dass die Cilien mit ihren Fussstücken in sehr regelmässiger Anordnung der Zelloberfläche eingepflanzt sind, so dass bei der Betrachtung von der Oberfläche sehr regelmässige Liniensysteme entstehen. Nach v. Lenhossék erscheinen die Basalkörperchen bei der Flächenbetrachtung der Zellen als mikrokokkenartige runde Körnchen, deren Anzahl im Nebenhodenepithel des Kaninchens 90—110 beträgt. Vergleicht man die Lage, Anordnung, Form, das Aussehen bei Seiten- und Oberflächenansicht und schliesslich die Färbung der oben beschriebenen Stäbchen und der Basalkörperchen, so gelangt man nothwendig zu dem Schlusse, dass es sich in beiden Fällen um die gleichen Gebilde handele. Die Existenz einer Pellicula bei Infusorien und das Fehlen einer Cuticula bei den Flimmerzellen von Wirbelthieren kommt aus dem Grunde hier nicht weiter in Betracht, weil in den Flimmerzellen von Wirbellosen eine Cuticula vorhanden sein kann oder auch nicht, Basalkörperchen aber niemals fehlen. Ist aber eine gesonderte Grenzschicht, wie die Pellicula bei Infusorien, vorhanden, dann scheint auch eine innigere Beziehung zwischen ihr und den Cilien zu bestehen, da sich dieselbe nach den Beobachtungen Bütschlis 89 am lebenden Thiere sammt Cilien abheben kann. Inwiefern die Basalkörperchen sich hieran betheiligen, wäre allerdings noch zu ermitteln.

1) Letzterer leitet die Basalkörperchen der Flimmerzellen vom Centrosoma derselben her. Diese Ansicht äussert auch Henneguy 98.

Dem Gesagten zufolge kommt das Bild der einzeiligen resp. zweizeiligen Leisten durch die in denselben befindlichen Basalkörperchen zu Stande. Hierbei bleibt allerdings noch unentschieden, welche Bedeutung den Strichen zukommt, welche sich zwischen den Punkten der Doppelzeilen finden.

Bezüglich der äussersten unmittelbar unter der Pellicula liegenden Schicht des Protoplasmas weichen meine Befunde von den Angaben Bütschli's 89 und Schewiakoff's 89 insofern ab, als ich eine „deutliche Alveolarschicht" nicht wahrnehmen kann. Die Maschen des Protoplasmas erscheinen höchstens etwas enger, sind aber weder in Form noch Anordnung regelmässig. In den Leisten verdichtet sich dasselbe noch stärker und färbt sich infolge dessen auch dunkeler. Wie oben erwähnt, liegen in demselben die Basalkörperchen der Cilien.

Protoplasma. Bütschli vertritt bekanntlich auf Grund seiner experimentellen Untersuchungen an mikroskopischen Schäumen die Ansicht, dass das Protoplasma der Infusorien eine wabige Structur besitzt, doch giebt er auch die Möglichkeit zu, dass „zuweilen benachbarte Waben in einander durchbrechen mögen und so ein spongiöser Bau sich stellenweise ausbildet." Die Anschauung vom gerüstartigen Bau des Protoplasmas ist die ursprüngliche und wird in neuerer Zeit auch noch von Fabre-Domergue 88 und Moore 94 für Infusorien angenommen. Auch der Schüler Bütschli's Schewiakoff 89 scheint sich der alten Ansicht anzuschliessen, wenn er bei Colpidium das Endoplasma als „grossmaschig-netzig" beschreibt. Ich finde letztere Bezeichnung für die aus den Schnitten durch Colpidium erhaltenen Bilder ganz zutreffend und besonders die Durchsichtigkeit des Protoplasmas bestimmt mich, einen netzartigen oder besser gerüstartigen Bau desselben statt eines wabigen anzunehmen. Würden nämlich Scheidewände die einzelnen Maschen von einander trennen, dann wären die Schnitte, welche mehrere Maschenschichten umfassen, weniger durchscheinend, dichter. Auch die Begrenzung der Nahrungsvacuolen besteht, wie man sich an kalottenförmigen Abschnitten derselben überzeugen kann, aus einem sehr feinen und dichten Netzwerk. Dieses letztere selbst wird aus äusserst feinen Körnchen zusammengesetzt, welche ich als Gerinnungsprodukte der protoplasmatischen Substanz auf-

fasse. In den Abbildungen sind die Körnchen viel zu gross ausgefallen, doch war es aus technischen Gründen nicht möglich, dieselben kleiner darzustellen.

Die gerüstartige Structur des Protoplasmas ändert sich je nachdem das Individuum sich im Ernährungs- oder Hungerzustande befindet und ferner auch während der Conjugation. Bei reichlicher Nahrungsaufnahme ist der grösste Theil des Zellleibes mit Vacuolen angefüllt. Diese selbst enthalten grössere oder kleinere Mengen von Nahrungsbestandtheilen, welche bei Colpidium ausschliesslich aus Bakterien bestehen. Durch die zahlreichen Vacuolen wird das dazwischenliegende Protoplasma derartig stark verdichtet, dass dessen ursprüngliche Structur fast vollständig verschwindet. Infolge dieser Vacuolisation nimmt das Protoplasma einen pseudowabigen Charakter an, wie er auch bei Eiern von wirbellosen Thieren beschrieben wird.

Ist der Zellleib weniger stark mit Vacuolen durchsetzt, so erkennt man in den Maschen und Fäden des protoplasmatischen Gerüstes vereinzelte Bakterien, welche sich ebenso wie diejenigen in den Vakuolen mit Kernfarbstoffen oder Eisen-Hämatoxylin intensiv färben. Neben diesen treten dann noch kleine kugelförmigen Körnchen auf, welche von Protoplasma-Farbstoffen gefärbt werden. Dieselben sind über das ganze Protoplasma zerstreut noch am Anfange der Conjugation (Fig. 4) sichtbar, verschwinden aber daraus in den späteren Stadien vollständig. Sie sind also offenbar Stoffwechselproducte, welche bei der Inanition allmählich resorbirt werden. Soweit man aus der Beschreibung und Zeichnung Bütschli's 92 schliessen kann, hat dieser ähnliche Gebilde bei Paramaecium, Cyclidium und Zoothamium beobachtet. Wie weit Przesmycki 94 und Prowazek 97 diese Körnchen beobachtet hat, ist aus ihren Beschreibungen nicht zu ersehen. Jedenfalls ist ein grosser Theil der von ersterem als Zellgranula beschriebenen Gebilde nicht als solche sondern als Bakterien aufzufassen.

Ein anderes Bild bietet das Protoplasma, wenn sich die Thiere im Hungerzustande befinden: Nahrungsvacuolen, Bakterien und Granula schwinden, und es bleibt nur die feinkörnige Gerüstsubstanz mit ihrem homogenen Inhalt. Solche Zustände findet man stets im Beginne der Conjugation vor; in ihren späteren Stadien machen sich noch folgende Veränderungen bemerkbar: Die an

fangs engen Maschen des Netzes erweitern sich bis gegen das Ende der Conjugation um ein beträchtliches, um dann nach Lösung derselben, wenn die Pellicula und der Makronucleus sich neu bilden, wiederum stark zu verdichten (Fig. 23). Daher erscheint auch das Protoplasma weniger durchsichtig und in einer anderen Nuance gefärbt. Nach vollendeter Metamorphose und nach erfolgter Nahrungsaufnahme treten dann wieder die anfangs beschriebenen Structuren zu Tage.

Mund, contractile Vakuole, After. Zu der eingehenden Beschreibung des Mundes, wie sie Maupas 83 und Schewiakoff 89 gegeben haben, wäre hier noch hinzuzufügen, dass die beiden von der oberen Wand herabhängenden Membranen in den Schnittpräparaten aus zwei Reihen von Cilien gebildet erscheinen. Letztere sind im Leben wohl stets mit einander verklebt, in den Schnitten aber findet man (Fig. 7) wahrscheinlich infolge des Eingriffes die einzelnen Reihen derselben oft gespalten. An den schwarzen Eisen-Hämatoxylin-Präparaten erkennt man dann ferner, dass die die Membranen bildenden Cilien ganz ebenso wie diejenigen der Zellenoberfläche mittelst Basalkörperchen in das Protoplasma eingelassen sind. Sie sind wie diejenigen des Vorderendes des Körpers länglich und stehen dicht gedrängt.

Die an lebenden Thieren so deutlich sichtbare contractile Vacuole ist mir an den Schnittpräparaten niemals zu Gesicht gekommen, wohl aber ihr Porus in der Pellicula. Die stets offene kreisrunde Oeffnung liegt keineswegs immer in einer Furche, sondern fällt vielfach in den Verlauf einer Leiste. Sie wird von einem kleinen hellen Hof umgeben, in welchen nur vereinzelte Punkte, die Basalkörperchen von Cilien, sich wahrnehmen lassen. Der Porus ist stets am Hinterende des Thieres gelegen, ist aber dort an keine besimmte Stelle gebunden, tritt vielmehr sowohl auf der Rückenseite als auch auf der Bauchseite auf.

Während Maupas 83 bei Colpidium die Existenz eines Afters leugnet, beschreibt Schewiakoff einen solchen „zwischen zwei Längsstreifen im hinteren Körperende median auf der Ventralfläche“. Ich selbst habe eine gesonderte Afteröffnung ebenfalls nicht wahrgenommen.

Kerne. Der Makronucleus nimmt ungefähr die Mitte des Zellleibes ein. Er hat meistens die Form einer Niere, deren Hilus der Mundseite des Thieres zugewandt ist. In dieser Ein-

buchtung liegt der kugelrunde oder ovale Mikronucleus. Die äussere Begrenzung wird von einer Membran gebildet, die jedoch nicht dem Kerne, sondern dem Zellplasma anzugehören scheint. Hierfür sprechen folgende Beobachtungen: Unter dem Einfluss von fixirenden Reagentien schrumpft gesondert der Kerninhalt und das Zellplasma sammt der Membran, sodass sich zwischen beiden ein Zwischenraum ausbildet; bei dem Degenerationsprocess des Makronucleus am Schlusse der Conjugation liegt der kleine Rest desselben in einem kapselartigen Hohlraum, dessen Begrenzung von der Membran und Protoplasma zugleich gebildet wird. Letztere haben dabei weder ihre Lage noch ihre Structur nachweislich verändert. Schliesslich lässt sich auch kein Unterschied in der Färbung zwischen Membran und Protoplasma nachweisen. Trotzdem besteht ein gewisser Zusammenhang zwischen Kerninhalt und Membran und zwar vermittelst eines feinen Netzwerkes, dessen Maschen durch das eingelagerte Chromatin stark gedehnt sind, und bei der Degeneration der Kerne meist zerreissen. Oft sind die Knotenpunkte des Netzes besonders an der Kernperipherie stark ausgebildet, enthalten jedoch kein Chromatin. Den wesentlichsten Bestandtheil des Kerns bildet das Chromatin, welches in Form von kleinen, sich intensiv färbenden Körnchen die Maschen des Gerüstes derartig dicht ausfüllt, dass letzteres meist vollkommen verdeckt wird. Bezüglich ihres Volumens und ihrer Vertheilung unterliegen sie grossen Schwankungen, und da locale dichtere Anhäufungen nicht selten sind, so muss ihnen ein ziemlich hoher Grad von Beweglichkeit innerhalb der Gerüstsubstanz zugesprochen werden.

Während der Conjugation, in welcher der Makronucleus bedeutende Formveränderung erfährt, werden in den Biondi-Präparaten oft grössere Ansammlungen einer sich röthlich färbenden Substanz in demselben sichtbar, die auf das Vorhandensein von achromatischer Substanz schliessen lassen, da dieselbe aber bei der Theilung des Kerns nicht in Thätigkeit tritt, so lässt sich auch zunächst nichts weiter über deren Bedeutung aussagen. Bemerkenswerth ist schliesslich noch eine am Kern in vereinzelten Fällen sichtbar werdende Furche, welche vom Hilus ausgehend, den Kern in querer Richtung durchsetzt. Dieselbe wird durch eine Einschnürung der Kernhülle hervorgebracht. Eine vollkommene Durchschnürung des Kerns kommt normaler

Weise im Ruhezustande der Zellen wahrscheinlich nicht vor, wohl aber, wie wir unten sehen werden, in den späteren Stadien der Conjugation.

Der Mikronucleus ist im Ruhezustand hinsichtlich seiner Structur der Untersuchung nur wenig zugänglich. Die ihn umgebende Membran scheint ebenso wie beim Makronucleus von dem Zellprotoplasma und nicht von der Kernsubstanz gebildet zu werden. Wie bereits Jickeli 84 beobachtet hatte, rücken Makro- und Mikronuclei oft derartig dicht zusammen, dass ihre Membranen verschmelzen. Der Inhalt der letzteren wird von einer sich sehr intensiv färbenden Chromatinmasse gebildet, in welcher ausser einer eben noch sichtbaren Granulirung meist keine weiteren Structurbestandtheile erkennbar sind. Nur bei günstiger Lage tritt ähnlich wie bei Paramaecien ein homogener, achromatischer Abschnitt zu Tage, der als eine kleine Kalotte dem Chromatin anliegt, wie Schewiakoff 89 bereits richtig erkannt hat.

Die Conjugation.

Die überaus sorgfältigen Untersuchungen von Maupas über die Conjugation und Theilung von verschiedenen Arten von Infusorien haben zu dem Ergebniss geführt, dass zwei Faktoren zusammenwirken müssen, wenn die Conjugation zu Stande kommen soll, erstens der Mangel an Nahrung und zweitens die Reife der einzelnen Individuen. Da diese Bedingungen in Kulturen nach Verlauf einer gewissen Zeit erfüllt werden, so tritt dann auch in denselben die Conjugation ganz allgemein, gleichsam epidemisch ein. Sie ist nach Maupas 87 zur Erhaltung der Art unumgänglich nothwendig, da die Thiere sich gewissermaassen verjüngen und die Fähigkeit erlangen, weiter fort zu existiren. Treffen jene Bedingungen nicht ein, indem den Thieren frische Nahrung beständig zugeführt wird, dann gelangen sie auch nicht zu der entsprechenden Reife, vermehren sich vielmehr durch fortgesetzte Theilungen bis zur Erschöpfung und gehen schliesslich an Altersdegeneration zu Grunde. Auf die bei der Conjugation sich abspielenden feineren Vorgänge wollen wir nunmehr genauer eingehen.

Die Vereinigung zweier Individuen von Colpidium colpoda zum Zwecke der Conjugation erfolgt mit dem als Stirn bezeichneten Körperabschnitt. Hierbei soll nach der Darstellung von

Maupas 89 das Stirnende des rechten Thieres stets über dem des linken liegen, demnach würde die Verbindungsfläche schräg zur Frontalebene stehen.

Die Vereinigung wird, wie es scheint, in kurzer Zeit sehr fest, wenigstens zeigen die Schnitte von dem jüngsten von mir beobachteten Stadium (Fig. 4) bereits eine einfache Linie als Durchschnitt der Verbindungsfläche. Die Cilien und deren Basalkörperchen sind geschwunden und die Pelliculae sind zu einer einfachen Scheidewand verschmolzen. Im Protoplasma der Thiere finden sich noch einige allerdings leere Nahrungsvacuolen und die erwähnten gröberen Granula. Der Makro- und Mikronucleus hat in dem linken Thiere noch seine typische Lage und Form, während der letztere im rechten Thiere aus der Vertiefung des Makronucleus hinausgerückt ist. Das Volumen der Mikronuclei hat sich in diesem Stadium bereits um ein Geringes vergrössert und hiermit sind die weiteren bei der Conjugation an demselben auftretenden Veränderungen eingeleitet. Nach Maupas 89 nehmen dieselben folgenden Verlauf: Die Vergrösserung des Mikronucleus schreitet weiter fort, wobei seine Substanz netzförmig mit feinen Maschen erscheint. Alsdann streckt er sich in die Länge und spitzt sich an den beiden Enden zu. Sein Plasma ist in längsverlaufenden Strängen angeordnet, welche von dem hinteren Ende ausgehen und sich fächerartig nach dem vorderen Ende ausbreiten. Aus der Spindelform gehen die Kerne in die mehrfach beschriebene Hornform über. Alsdann strecken sie sich wieder und wachsen zu einer langen Spindel aus, in deren Mitte sich das zu einem compacten Strange verdichtete Plasma befindet. Die weiteren Veränderungen des Kerns, welche zu der ersten Zweitheilung führen, hat Maupas nicht beobachtet.

Meine Befunde weichen von der angeführten Beschreibung Maupa's ziemlich bedeutend ab, und wenn wir die Angaben anderer Forscher (Bergh 89, R. Hertwig 89), die sich allerdings auf andere Arten von Infusorien beziehen, zum Vergleiche herbeiziehen, so zeigen auch diese bezüglich der ersten am Mikronucleus sich abspielenden Vorgänge eine grössere Uebereinstimmung unter einander als mit der Beschreibung von Maupas. Letztere ist für die äussere Umgestaltung des Mikronucleus nur zum Theil zutreffend, das Wesentliche bilden die inneren Veränderungen der Kernsubstanz, welche sich als modificirte karyo-

kinetische Figuren offenbaren, wie sie zuerst von Bütschli 75 als solche erkannt und von Pfitzner 86 bei Opalina in ihrer Aufeinanderfolge genau beschrieben worden sind.

Die ersten Veränderungen, welche ich am Mikronucleus bei der Conjugation beobachtet habe, zeigt Fig. 5. Der Kern ist vergrössert, hat eine ovale Form und lässt im Innern verschlungene chromatische Päden erkennen. Wir haben somit das Stadium des lockeren Knäuels vor uns. Das weitere Stadium der Kerntheilung zeigt Fig. 6. Ebenso wie zuvor hat auch hier der Kern noch seine ursprüngliche Lage dicht am Makronucleus bewahrt, erscheint aber ein wenig gestreckt. Im Innern nimmt man einen typischen Mutterstern wahr. Die vorher noch unsichtbare achromatische Substanz hat sich zu verhältnissmässig dicken Fäden angeordnet und bildet eine ausgesprochene Spindel, deren Pole an die Umhüllungsmethode heranreichen. Die Fäden laufen an diesen Berührungspunkten zusammen, ohne dass weder mit der Eisen-Hämatoxylin- noch mit der Biondi-Färbung sich dort Polkörperchen nachweisen lassen. Ob die Fäden sogenannte durchgehende Fasern sind, oder ob es auch Mantelfasern giebt, liess sich nicht entscheiden. Der Aequator der Spindel wird von dunkel gefärbten, schleifenartigen Chromosomen[1]) eingenommen. Ihre Anzahl konnte nicht bestimmt werden, doch ist wohl anzunehmen, dass dieselbe nicht klein ist und auch dazu beiträgt, die Spindel an dieser Stelle auszubauchen. An Querschnitten sieht man nämlich die centralen Partien keineswegs leer, sondern den Raum zwischen den Querschnitten der achromatischen Fasern dicht mit Chromosomen gefüllt.

Demnächst folgt das Stadium des Doppelsterns (Fig. 7). Ehe dasselbe jedoch erreicht wird, theilen sich die Chromosomen zuvor in ihrer Längsrichtung, wie ich es an anderen Präparaten beobachtet habe, und rücken nun erst nach den Polen. Hierbei erscheinen dieselben langgestreckt und aus einer Reihe von Pfitzner'schen Körnern zusammengesetzt, welche in den früheren Stadien nur undeutlich sichtbar waren. Zuweilen wie in Fig. 5 und 6 macht sich zwischen der Membran und dem Kern-

1) Die Chromosomen stellen sich in dieser Figur nicht unter der Form von feinen Schleifen sondern Körnchen dar. Thatsächlich aber sind es mehr oder weniger gebogene Schleifen oder Fäden, die ihrerseits aus perlschnurartig aufgereihten Körnchen gebildet werden.

inhalt ein leerer Raum bemerkbar. Derselbe ist von keiner weiteren Bedeutung und, da derselbe nur partiell auftritt, als Kunstprodukt zu deuten.

Die weiteren Umgestaltungsvorgänge des Kerns habe ich nicht direkt zu beobachten vermocht, doch lässt sich aus dem Verlauf der späteren Theilungen schliessen, dass die Spindel sich streckt, Hantelform annimmt und sich schliesslich durchschnürt. Auf diese hiermit abgeschlossene erste Kerntheilung soll dann unmittelbar, ohne dass der Kern in ein Ruhestadium übergeht (Bütschli 89), die weitere Theilung der beiden Tochterkerne folgen. Letztere muss auch in der That sehr bald nach der ersten eintreten, da es mir nicht möglich war, unter den zahlreichen Präparaten die ersten Stadien derselben aufzufinden. In Fig. 8 befinden sich die umgebildeten Kerne bereits im Beginne der Diasterbildung. Ihr Volumen hat sich etwa um die Hälfte verkleinert, zugleich sind die Theilstücke aus ihrer ursprünglichen Lage in der Mitte der Höhe des Makronucleus der Längsausdehnung des Thieres entsprechend auseinandergewichen, so dass der eine Kern vor, der andere hinter dem Makronucleus zu liegen kommt. Während von dem linken oberen Kern nur ein kleiner Abschnitt mit einigen Chromatinkörnchen sichtbar ist, zeigen die andern die Spindelfigur, an welcher die Chromosomen nach den Polen auseinander zu rücken beginnen, im Längs- und im Querschnitt.

Hierauf folgt das Diasterstadium. Demnächst streckt sich die Spindel und nimmt Hantelform an. Die rundlichen Hantelköpfe, welche die bereits fast vollkommen ausgebildeten Kerne enthalten, sind von dem Mittelstück durch eine kleine Einschnürung abgesetzt. Das Mittelstück oder tube connectif von Maupas erscheint als ein dünnes leeres Rohr, welches nach Abtrennung der Kerne im Protoplasma resorbirt wird. Diese Theilungsphase ist in der Fig. 11 d der grossen Arbeit von Maupas 89 sehr zutreffend dargestellt. Aus der Theilung gehen 4 kleine kuglige Mikronuclei hervor, welche nach Maupas 89 in ihrer Structur, ihrem Volumen und ihrer Form unter einander vollkommen übereinstimmen. Doch bleiben die Kerne nur eine kurze Zeit in diesem gleichen Zustande, denn derjenige Kern, welcher sich zufällig in der nächsten Nähe der Vereinigungsfläche beider Infusorien befindet, beginnt sich zu vergrössern,

während die übrigen drei Kerne mehr in's Innere des Zellleibes zurückweichen und sich verkleinern. Letztere bilden sich im weiteren Verlaufe der Conjugation immer mehr zurück, indem ihr Volumen sich vermindert, ihre Form unregelmässig wird und ihr Chromatin sich verdichtet und körnig wird. Nach Jickeli 84 sollen dieselben gänzlich aus dem Zellleib ausgestossen worden, dagegen finde ich dieselben, allerdings stark reducirt und deformirt, noch nach dem Uebertritt der Wanderkerne in's Nachbarthier (Fig. 13) vor und Maupas 89 sogar noch im Stadium der Theilung derselben. Wie weit diese Kerne den Richtungskörpern der Metazoeneier entsprechen, werde ich unten noch genauer darzulegen versuchen.

An dieser Stelle sind auch noch gewisse Gebilde zu erwähnen, welche sich von diesem Stadium der Conjugation an bis zu den späteren Stadien derselben constant im Zellleibe vorfinden und mit jenen Kernresten das gleiche Schicksal theilen. Es sind das homogene, sich nur mit Protoplasma-Farbstoffen färbende Körper von verschiedener Grösse und Form und auch wechselnder Anzahl (vergl. Fig. 9, 10, 11, 12, 13, 17). Obwohl ich ihre Genese nicht genau verfolgen konnte, so glaube ich doch schon aus dem Umstand, dass dieselben besonders zahlreich nach Abschluss der Kerntheilungen auftreten, schliessen zu dürfen, dass es sich hierbei um Kernreste handele und im Speciellen um das oben erwähnte röhrenförmige Verbindungsstück zwischen den Hantelköpfen. Dasselbe schrumpft zusammen und stellt dann einen homogenen Körper dar, welcher dem sogenannten Nebenkern in der Zwitterdrüse von Helix pomatia entspricht. Die Entstehung des letzteren aus der achromatischen Substanz der Theilungsspindel ist neuerdings von Godlewski 98 nachgewiesen worden.

Kehren wir nun zu dem vierten am Septum gelegenen Kern zurück. Derselbe vergrössert sich, wie Maupas 89 angiebt, und macht die ersten Stadien der Mitose wohl in derselben Weise durch wie seine Praecedenten. Mir ist stets erst die Phase des Diaster Fig. 9 zu Gesicht gekommen. Derselbe nimmt eine sehr charakteristische Lage ein, indem beiderseits die Spindelachsen nach dem Septum zu convergiren. Bezüglich seiner Structur unterscheidet er sich in nichts von dem früher beschriebenen, dagegen wohl durch das Verhalten der ihn um-

gebenden Protoplasmas. Dasselbe ist nämlich nicht allein um seine Pole, sondern um den ganzen Diaster derartig angeordnet, dass man davon den Eindruck einer Strahlung erhält, doch sind deutliche Strahlen nicht zu erkennen, eher noch in den späteren Stadien. Auch die Eisen-Hämatoxylinpräparate geben hierüber keinen befriedigenden Aufschluss.

Der weitere Kerntheilungsprocess vollzieht sich in der bekannten Weise und wird von Maupas 89 sehr zutreffend beschrieben. Der Diaster streckt sich zur Hantelform, worauf sich die Kerne vom Mittelstück trennen und unter Zunahme an Volumen in den Zustand eines ruhenden Kerns übergehen. Die radiäre Anordnung des Protoplasmas bleibt unterdessen bestehen und tritt nach der Ausbildung der Kerne mit noch grösserer Klarheit zu Tage. Die Kerne rücken alsdann sammt ihrem Strahlenkranze in entgegengesetzten Richtungen auseinander, der eine, der Wanderkern oder pronucleus mâle, an das Septum, der andere, der stationäre Kern oder pronucleus femelle, in die Tiefe des Zellleibes. Hierbei wird ihre Zusammengehörigkeit oft noch durch einen Streifen dichteren Protoplasmas angedeutet, der beide Kerne verbindet (Fig. 11). Die Strahlung besteht an beiden noch fort, während dieselbe aber am stationären Kern allmählich geringer wird und schliesslich verschwindet, nimmt sie am Wanderkern wie überhaupt am ganzen Septum zu. Diese Erscheinung, welche ich auch an Präparaten von Aspidisca costata constatirt habe, ist bereits von Plate 86 bei Paramaecium aurelia beobachtet und, da derselbe einen Austausch der Kerne leugnet, als Ausdruck einer Diffusion gedeutet worden, welche zwischen den Wanderkernen durch das intacte Septum stattfinden soll. Diese Erklärung wird hinfällig in Anbetracht der Thatsache, dass, wie bereits auch R. Hertwig 89 und Maupas 89 nachgewiesen haben, ein Austausch der Kerne erfolgt. Bei Colpidium vollzieht sich derselbe in folgender Weise: Beide Wanderkerne drängen, jeder von seiner Seite her, gegen die Scheidewand an und wölben dieselbe etwas vor, wobei sie sich nicht selten (wie in Fig. 11 linkerseits) abplatten. Unter dem Drucke giebt das bis zu diesem Zeitpunkt unversehrte Septum nach, und es entsteht ein ovaler Spalt (Fig. 13), durch welchen die beiden Kerne an einander vorbei in das Nachbarthier gleiten. Der Vorgang wird durch Fig. 12 veranschaulicht.

Der rechtsseitige Kern ist noch nicht übergewandert, sondern hat das Septum nur vorgewölbt und hat dabei eine ovale Form angenommen, der linksseitige dagegen befindet sich gerade im Durchtritt und hat seine ursprüngliche Kugelgestalt bereits wieder erlangt. Die die Kerne umgebende Protoplasmastrahlung verschwindet nach der Ueberwanderung derselben sowohl am männlichen als auch am weiblichen Vorkern und nach einiger Zeit auch an dem Spalte im Septum. So weit ich feststellen konnte, bleibt letzterer noch in den nächsten Stadien der Conjugation bis zum Moment der Trennung der Individuen offen.

Nach dem Austausch der Wanderkerne sollen sich nach den Angaben von R. Hertwig 89 bei Paramaecium und Maupas 89 bei allen von ihm untersuchten Ciliaten die stationären Kerne den Wanderkernen nähern und sich schliesslich mit ihnen vereinigen. Allerdings hat Maupas 89, wie er es selbst zugiebt, diesen Process bei Colpidium nicht beobachtet: „Je n'ai rencontré sur mes préparations aucun couple fixé pendant la phase de copulation des pronucléus", trotzdem behauptet er 87: „Je crois donc pouvoir affirmer que cet échange et cette copulation de pronucléus constituent l'acte intime et essentiel de la conjugaison de la Ciliés." Auch ich war Anfangs der Ueberzeugung, dass die Wanderkerne nach ihrem Uebertritt ins Nachbarthier mit dem stationären Kern verschmelzen, doch musste ich diese Ansicht fallen lassen, weil ich nach genauer und wiederholter Durchmusterung meiner Präparate eben so wenig wie Maupas eine Vereinigung beider Vorkerne beobachten konnte. Letztere zeigen vielmehr folgendes Verhalten: Der Wanderkern nimmt unter Vergrösserung seines Volumens eine ovoide Form an. Dieselbe entsteht nicht unter der Einwirkung eines Druckes beim Durchtritt des Kerns durch das Septum, wie Maupas 89 glaubt, sondern unter dem Einfluss der Umlagerung der Substanz im Innern. Aus der gerüstartigen Anordnung geht dieselbe nämlich, wie Fig. 13 zeigt, in eine fadenförmige über, wobei die Fäden der Längsachse des Ovals parallel zu liegen kommen. Die einzelnen Fäden bestehen aus verhältnissmässig dicken, perlschnurartig aufgereihten Chromatinkörnern, ohne jedoch eine sie verbindende Substanz erkennen zu lassen. Unter dieser Form entfernt sich der Wanderkern von der Durchtrittsöffnung im Septum, während

der stationäre Kern etwa bis zur Mitte des Thieres zurückweicht. Seine Substanz verdichtet sich und nimmt in Folge dessen eine intensivere Färbung an, bewahrt aber noch eine Zeit lang ihre ursprüngliche netzförmige Structur (Fig. 13). Bei weiter fortschreitender Verdichtung erhält der Kern ein granulirtes Aussehen, ähnlich dem des Makronucleus und lässt sich daher schliesslich unter den Fragmenten des letzteren nicht mehr nachweisen.

Der Wanderkern erfährt unterdessen weitere sehr bemerkenswerthe Veränderungen. Er rückt tiefer in das Thier hinein und beginnt sich vorzugsweise in der Längsrichtung zu vergrössern. Seine Substanz ist in Form einer Spindel zwischen den Polen des von der Membran gebildeten Ovals ausgespannt. Zwischen Spindel und Membran ist ein Zwischenraum vorhanden (Fig. 14), der, obwohl an allen untersuchten Präparaten stets vorhanden, dennoch wohl als Kunstprodukt anzusehen ist, welches aus der Schrumpfung des Protoplasmas und der Kernsubstanz hervorgegangen ist. Diese letztere selbst besteht aus achromatischer Substanz, welche an ihrer schwachen röthlichen Färbung eben noch bemerkbar ist, und äusserst feinen chromatischen Fäden, welche von Pol zu Pol zum Theil spiralig gewunden verlaufen. Wie im vorhergehenden Stadium setzen sich letztere auch hier aus Körnchen zusammen, doch sind dieselben lockerer, feiner und regelmässiger als vordem.

Aus der soeben beschriebenen Figur gehen im weiteren Verlaufe der Conjugation die Gebilde hervor, wie sie in Fig. 15 und 16 dargestellt sind. Die Anfangs noch kurze und breite Spindel streckt sich immer mehr, bis sie fast die Länge des ganzen Thieres erreicht. Auch in diesen Phasen ist dieselbe nur mit ihren spitz angezogenen Enden an der Membran befestigt, welche im Uebrigen von der Spindelsubstanz abgehoben ist. Nur selten findet man die Spindel, wie in Fig. 16, nahezu ganz gestreckt, meistens windet sie sich um den Makronucleus herum, so dass man in den Schnitten stets nur Theilstücke derselben zu Gesicht bekommt. Die chromatische und achromatische Substanz zeigt in diesen Stadien dasselbe Verhalten wie vordem, nur an den Spindelenden macht sich eine in Fig. 16 besonders deutliche Ansammlung von röthlich gefärbter achromatischer Substanz

in Gestalt eines abgeplatteten Knopfes bemerkbar, womit bereits das folgende Stadium eingeleitet wird.

Die soeben beschriebene Form des Kerns ist von Bütschli bereits im Jahre 1876 bei Colpidium beobachtet worden, es ist daher sehr auffallend, dass Maupas sie nicht erwähnt, zumal da dieselbe während einer Conjugationsepidemie in den Conjuganten sehr häufig anzutreffen ist. In wiefern das Gebilde, welches Hertwig 89 als „primäre Theilspindel" bei Paramaecium beschreibt, mit den unserigen übereinstimmt, ist aus seinen kurzen Bemerkungen nicht recht ersichtlich. Hingegen haben Schaudinn und Siedlecki 97 bei der Befruchtung der Coccidie Adelea ovata Bilder wahrgenommen und auch gezeichnet, welche zu der obigen Spindelfigur von Colpidium gewisse Beziehungen haben. Das Makrogametenchromatin bildet nämlich, bevor es mit dem Mikrogametenchromatin verschmilzt, nach der Angabe der Autoren „einen langen Schopf dünner Fäden". Aehnliche Bilder erhielt Siedlecki 98 auch bei Klossia octopiana. Die Aehnlichkeit beruht weniger auf der Form des Kerns als vielmehr auf der Anordnung seiner Substanz und der in beiden Fällen gleichartigen Entwicklung der Tochterkerne, welche nunmehr auf das Spindelkernstadium folgt.

Ueber die weiteren sich an dem Kern abspielenden Vorgänge finden wir bei Bütschli 76 folgende kurze Bemerkung: „Beobachtet man lebende Thiere, so sieht man die Kapsel (= Spindel) immer, nicht allzulange Zeit vor der Lösung der Syzigie, sich etwas verkleinern und undeutlich werden und schliesslich scheint sie gänzlich zu verschwinden." Auch Maupas' 89 diesbezügliche Angaben sind ziemlich lückenhaft und ungenau. Er beschreibt nämlich, dass die aus der Copulation der Kerne hervorgegangene Spindel im vorderen Theile eines jeden Thieres sich theilt und die beiden entstandenen Kerne, ehe weitere Veränderungen mit ihnen vorgehen, in das Hinterende des Thieres zurückweichen. Nach meinen Befunden verläuft der ganze Process gerade in umgekehrter Reihenfolge: Die Spindel rückt nämlich in toto in das Hinterende des Thieres, indem sie sich der Wölbung desselben entsprechend krümmt. Gleichzeitig theilt sich die ganze Kernsubstanz, der Spindelbauch wird dabei fortschreitend dünner, die Spindelenden dagegen schwellen an. Nach Abschluss dieser eigenthümlichen Theilung der Kernsubstanz bilden

die Spindelenden keulenförmige Verdickungen, die nach dem Vorderende des Thieres gerichtet sind (Fig. 17). Das Bild dieser Theilungsphase gleicht vollkommen den oben beschriebenen und als Hantelform bezeichneten Kerntheilungsfiguren.

Die in den Hantelköpfen angesammelte Kernsubstanz lässt die röthlich gefärbte achromatische Substanz erkennen und darin die perlschnurartigen Fäden von Chromatin. Auch das röhrenförmige Verbindungsstück hat noch, wie Fig. 17 zeigt, eine röthliche Färbung und an Durchschnitten durch dasselbe kann man wahrnehmen, dass zahlreiche niedrige Leisten von der Peripherie nach dem Innern hervorspringen, die als Reste der achromatischen Fäden anzusehen sind. In dem folgenden in Fig. 18 dargestellten Stadium sind nur noch die Umrisse des Verbindungsstückes sichtbar, die röthlich gefärbte achromatische Substanz ist daraus verschwunden und vielleicht zum Aufbau der Kerne aufgebraucht worden. Diese selbst sind vollkommen ausgebildet und liefern mit ihrer gerüstartigen Structur das typische Bild von ruhenden Kernen. Ihre Lage am Hinterende des Thieres ist, wie bereits Maupas 89 hervorhebt, sehr charakteristisch.

Das beschriebene Ruhestadium der Kerne ist jedoch nur von kurzer Dauer; denn beide Kerne gehen alsbald eine neue Theilung ein, welche in bekannter Weise nach dem Schema der Mitose abläuft. Fig. 19 und 20 veranschaulichen diesen Vorgang in der Metaphase und entsprechen genau den diesbezüglichen Abbildungen von Maupas 89. Sehr charakteristisch für dieses Stadium ist die Lage der Figuren im hinteren Körperende und parallel der Längsachse des Thieres; es ist infolgedessen auch leicht, diese Stadien von den andern früheren zu sondern. Das Aussehen und die Vertheilung der Kernsubstanz bietet nichts Besonderes: in Fig. 19 sind die chromatischen Fäden noch nicht bis zu den Spindelenden auseinander gewichen, während in Fig. 20 der Uebergang der Spindelfigur in die Hantelform dargestellt ist, deren Köpfe die chromatische und achromatische Substanz bereits völlig ausfüllt. Demnächst erfolgt die Durchtrennung des Verbindungsstückes, und wir erhalten 4 Kerne, anfangs wohl von gleicher Grösse und von gleichem Aussehen, von denen das eine Paar hart an der Pellicula am hinteren Ende jeden Thieres liegt, das andere in nächster Nähe des Makronucleus. Im weiteren Verlaufe der Conjugation machen sich zwischen beiden Kernpaaren

wesentliche Unterschiede in Form und Aussehen bemerkbar, indem das vordere sich nicht verändert und sein lichtes Aussehen behält, während das hintere sich verkleinert und daher intensiver gefärbt erscheint.

Mit diesen Veränderungen der Kerne erreicht die Conjugation der Thiere ihren Abschluss, und die bisher vereinigten Individuen trennen sich von einander. Die Kerne unterliegen allerdings in den isolirten Thieren noch weiteren Umgestaltungen, welche zur Ausbildung des Mikronucleus sowohl wie auch besonders zur Neubildung des Makronucleus führen. Es stellt sich daher die Nothwendigkeit heraus, das Verhalten des ursprünglichen Makronucleus während der Conjugation hier nachzuholen und dann sein weiteres Schicksal zu verfolgen.

Die Angaben der Autoren über den Makronucleus sind ziemlich ungenau und lückenhaft. Bütschli 76 hat nur ungefärbtes Material untersucht und konnte daher die feineren am Makronucleus sich abspielenden Vorgänge nicht genau beobachten. R. Hertwig's 89 Angaben beziehen sich auf Paramaecien, in welchen die Veränderungen am Makronucleus in den Anfangsstadien der Conjugation etwas anders zu verlaufen scheinen als bei Colpidium. Seine Veränderungen in den späteren Stadien hat Hertwig nicht näher verfolgt, macht aber über dieselben einige Bemerkungen, welche mit meinen Befunden an Colpidium recht gut übereinstimmen. Nach ihm sind die Makronuclei durch ihre weit abstehende Kernmembran kenntlich und erfahren eine fortgesetzte Verkleinerung, wobei die Körnelung ihrer Substanz gröber und lockerer wird. Auch vermuthet Hertwig, dass aus den zwei angelegten neuen Makronuclei durch Verschmelzung derselben der neue einheitliche Makronucleus hervorgeht. Nach den Angaben von Maupas 89 erfährt der Makronucleus bis zum Stadium D. d. i. bis zur dritten Theilung des Mikronucleus keine Veränderung, „à partir de ce moment il se ramasse sur lui même, en prenant une forme sphérique et en diminuant lentement de volume." Diese Rückbildung schreitet bis zur Trennung der Thiere fort. Alsdann condensirt sich der Makronucleus noch stärker, indem seine Substanz homogen und amorph wird, sich aber dennoch lebhaft färbt. Unter weiterer Rückbildung und unter Verlust seiner Form und Tinctionsfähigkeit verschwindet er schliesslich spurlos (nach Bütschli 76 wird derselbe aus dem

Zellleibe ausgestossen). Der neue Makronucleus soll sich aus dem vorderen Paar Kerne, welche aus der letzten Theilung hervorgegangen sind (Fig. 21), bilden. Dieselben verbleiben einige Zeit etwa in der Mitte des Zellkörpers und vergrössern sich dort derartig, dass ihr Durchmesser 3 Stunden nach Lösung der Conjugation 12—13 μ beträgt. „Ils se composent d'une membrane enveloppent une substance disposée en cordons relativement assez épais, pelotonnés et enchevêtrés, en decrivant les replis et les sinuosités les plus variés. Ces filaments sinueux sont tassés les uns contre les autres et remplissent toute la cavité de la membrane. Les teintures microchimiques ne les colorent pas.“ Nach einiger Zeit beginnen sie sich wieder zu färben, gleichzeitig hebt sich die Kernmembran ab, so dass ein Zwischenraum zwischen ihr und der Kernsubstanz entsteht. Sobald die Mikronuclei sich an jene angelegt haben, tritt die Quertheilung des Thieres ein.

Die Angaben von Maupas mussten etwas eingehender besprochen werden, weil, wie es sich im folgenden zeigen wird, seine Beobachtungen im allgemeinen richtig sind, nur die Deutung derselben zum Theil fasch ist.

Im Vergleich zu den verschiedenartigen Umwandlungen, welche der Mikronucleus im Verlaufe der Conjugation durchmacht, verändert sich der Makronucleus, wie bereits eine oberflächliche Betrachtung der Figuren lehrt, nur in sehr geringem Maasse. Seine Lage bleibt im Grossen und Ganzen die gleiche wie vor der Conjugation. Es machen sich nur geringe Verschiebungen gegen das Vorder- oder Hinterende des Thieres bemerkbar, und diese bewirken eine Lockerung bezugsweise Verdichtung des Protoplasmagerüstes in dem hinter dem Kern gelegenen Leibesabschnitt, wie Fig. 8 und 10 sehr deutlich darthun. Der fast geradlinige Verlauf einiger Gerüstfäden in Fig. 8 lässt überdies noch auf eine nicht unbeträchtliche Spannung derselben schliessen. Die Lageveränderungen des Makronucleus werden wahrscheinlich durch die Bewegungen des Mikronucleus bei seinen Theilungen und seiner Wanderung verursacht. In noch höherem Maasse wird durch dieselben die Gestalt des Makronucleus beeinflusst. Seine ursprüngliche Nierenform verschwindet sogleich während der ersten Theilung des Mikronucleus. Durch Auswüchse, welche oft nur durch eine schmale Substanzbrücke mit der Hauptmasse des Kernes zusammenhängen, entstehen Formen, welche an

kriechende Amoeben erinnern. Unter Umständen schnüren sich einzelne Theile gänzlich vom Kerne ab (Fig. 15). Auch in der Structur des Makronucleus machen sich im Verlaufe der Conjugation gewisse Veränderungen geltend. Die Chromatinkörner häufen sich stellenweise stärker an, daher auch die entsprechende Kernpartie dunkeler erscheint, an anderen Stellen liegen sie wiederum lockerer und verleihen dadurch dem Kerne ein helleres Aussehen. Ferner finden sich im Makronucleus von conjugirten Thieren häufiger als bei nicht conjugirten circumscripte Ansammlungen der bereits erwähnten sich röthlich färbenden Substanz, deren Bedeutung auch aus diesen Stadien nicht erschlossen werden kann (Fig. 6, 8, 10, 12).

Bis fast zum Ende der Conjugation bietet der Makronucleus keine anderen Veränderungen dar, als die eben geschilderten; in dem Stadium aber, in welchem sich aus den Kernen der grossen Spindel die Tochterkerne zu bilden beginnen (Fig. 19), schnürt sich der Makronucleus in 2 fast vollkommen gleiche Theile durch, die sich abrunden und dann entweder dicht beisammen bleiben, oder sich auch von einander entfernen. Das Vorkommen solcher zweigetheilter Nuclei ist in den späteren Stadien der Conjugation sowie noch nach Lösung derselben ganz constant und muss daher als eine zu dem Conjugationsvorgang gehörige Erscheinung aufgefasst werden, obwohl es einstweilen nicht möglich ist, dieselbe zu erklären. In den Abbildungen tritt die Zweitheilung der Makronuclei am deutlichsten in der Fig. 19 hervor, weniger auffallend ist dieselbe wegen der dichten Aneinanderlagerung der Kerne in Fig. 20 und 21. Der derartig halbirte Makronucleus fällt alsdann einer allmählich zunehmenden Degeneration anheim. Dieselbe bekundet sich zunächst als eine Schrumpfung und Verdichtung der Kernsubstanz, wodurch der Anschein erweckt wird, als hebe sich die Membran um den Kern herum ab. Anfangs bleibt das Fadengerüst mit der Membran noch in Zusammenhang, nur die Chromatinkörner allein werden gröber und klumpen sich in dessen Mitte zusammen, ohne jedoch ihr früheres Tinctionsvermögen einzubüssen, später aber reissen auch die Verbindungsfäden des Gerüstes an der Membran ab, so dass zwischen Kernsubstanz und Membran ein Zwischenraum entsteht. Die in dem grobfädigen Kerngerüst liegenden Chromatinkörner verlieren gleichzeitig ihre frühere Tinctionsfähigkeit und nehmen statt der blauen

eine röthlich-violette Farbe an (Fig. 22)[1]. In den weiteren Degenerationsstadien verblasst auch diese immer mehr, während die Substanz sich weiter verdichtet, so dass schliesslich inmitten des von der Membran begrenzten Raumes ein bräunlich gefärbtes, aus ungeformten Partikeln bestehendes Klümpchen zu finden ist. Dabei bewahren die Kerne ihre ursprüngliche Lage in der Mitte des Zellleibes und bleiben entweder getrennt oder vereinigen sich in der Weise, dass ihre Begrenzungsmembranen an der Berührungsfläche zu einer einzigen verschmelzen. Figuren letzterer Art sind bereits von Bütschli 76 beobachtet, aber als ein Entwickelungsstadium des Makronucleus gedeutet worden.

Wie aus dem oben angeführten Citate von Maupas hervorgeht, scheint auch dieser Forscher gewisse Phasen des degenerirenden Makronucleus für Entwicklungsphasen des sich neu bildenden zu halten, wenigstens stimmt seine diesbezügliche Beschreibung mit meinen Befunden am degenerirenden Kern sehr gut überein.

Nachdem wir die Schicksale des Makronucleus während und nach der Lösung der Conjugation verfolgt haben, fragt es sich nun, in welcher Weise vollzieht sich die Neubildung desselben? Maupas lässt, wie oben erwähnt, den neuen Makronucleus aus dem vorderen Paare der aus der letzten Theilung hervorgegangenen Kerne entstehen (Fig. 21), ich behaupte dagegen, dass derselbe aus dem hinteren Paare sich bildet. Bei der Besprechung des genannten Stadiums sahen wir, dass das hintere Paar der Kerne sich dem Volumen nach verkleinert und eine Verdichtung seiner Substanz erfährt, die sich durch eine intensivere Färbung kundgiebt. Während beide Kernpaare noch die gleiche Lage bewahren, gehen alsdann in den hinteren Kernen folgende Veränderungen vor sich: Die Chromosomen erscheinen in den Kernen verschwommen und entfärben sich allmählich immer mehr, wäh-

1) Diese Figur giebt nur ein einziges allerdings häufig wiederkehrendes Bild des degenerirenden Makronucleus; neben demselben kommen noch zahlreiche Modificationen vor, indem die Kernsubstanz mehr kompakt oder auch lockerer und knäuelartig aufgewunden oder netzförmig erscheint. Alle diese Gebilde haben jedoch das Gemeinsame, dass ihre Färbung von derjenigen normaler Kerne völlig abweicht, und dass in allen Fällen ein Zwischenraum zwischen Kern und Begrenzungsmembran besteht.

rend der Kernsaft eine helle blaue Tinction annimmt. Zugleich machen sich anfangs nur geringe später recht bedeutende Unterschiede in der Grösse der Kerne bemerkbar, indem ein Kern an Volumen zu-, der andere abnimmt. Hierbei steigert sich gleichzeitig die Intensität der Färbung. Der Kerninhalt erscheint dann fast vollkommen homogen und, wie Fig. 22 zeigt, tief dunkelblau tingirt. Unter fortschreitendem Wachsthum des grösseren der Kerne verkleinert sich der andere und verschwindet schliesslich vollständig, so dass also in einem einzelnen Thiere dann 2 alte Makronuclei in der Mitte, ein grosser intensiv gefärbter neuer mehr am Hinterende und 2 Mikronuclei in der vorderen Hälfte des Thieres zu finden sind. Obwohl gewisse Abweichungen in dem eben geschilderten Verhalten der Kerne angetroffen werden, indem die Anzahl der Kerne vergrössert sein kann, so halte ich jenes trotzdem für das normale, da in den zu diesem Zwecke unternommenen statistischen Aufzeichnungen, die Fünfzahl der Kerne in der beschriebenen Anordnung am allerhäufigsten auftritt. Auch war ich längere Zeit zweifelhaft, ob man den neuen, grossen, dunkel gefärbten Makronucleus thatsächlich als einen solchen auffassen dürfe, da die in seiner Substanz sich abspielenden Vorgänge einer Chromatolyse nicht unähnlich sehen. Dagegen sprechen jedoch folgende Fakta: Niemals kommen in diesen Kernen die bei der Chromatolyse der Kerne häufigen Vacuolen vor, ferner besitzen sie eine genau kugelige Form ebenso wie die Nahrungsvacuolen und vergrössern sich, während degenerirende Kerne, wie die aus den Reductionstheilungen hervorgehenden, zwar ebenso dunkel gefärbt sind, aber eine unregelmässige Form besitzen und granulirt erscheinen.

Aus dem grossen homogenen Kern bildet sich alsdann der eigentliche, bleibende Makronucleus heraus, indem derselbe in die Mitte des Thieres wandert, und sein Inhalt feinkörnig wird. Alsdann scheint die so differenzirte Kernsubstanz, wie in Fig. 23 dargestellt ist, in den durch die Schrumpfung des alten Makronucleus gebildeten Raum hineinzufliessen und denselben schliesslich infolge der beständigen Zunahme des Kernvolumens ganz auszufüllen. Die letzten Stadien dieser Metamorphose des Makronucleus waren unter meinen Präparaten leider nur sehr spärlich vertreten, es ist mir daher auch nicht möglich, genauere Angaben über diesen Process zu machen.

Obwohl Maupas 89 behauptet, dass die Mikronuclei nach der letzten Theilung (Fig. 21) sich nicht mehr verändern, finde ich, dass dieselben ähnliche Wandlungen durchmachen, wie der Makronucleus. Zunächst wandern sie aus der hinteren Partie des Thieres, wo die letzte Theilung stattgefunden hatte, nach der vorderen (Fig. 22). Gleichzeitig verkleinern sie sich und nehmen eine intensivere Färbung an. Ja vielfach habe ich dieselben noch kleiner angetroffen, als in Fig. 22 und dann stets mit einem sich dunkel färbenden homogenen Inhalt wie in den neuen Makronucleis. Da der Process der Verflüssigung der chromatischen Substanz in den Makro- und Mikronucleis gleichzeitig vor sich geht, und da auch das Protoplasma der Zellen, wie ein Vergleich der Fig. 22 und 23 zeigt, feiner und dichter wird, so glaube ich, dass es sich in diesem Stadium um eine völlige Umbildung des ganzen Thieres handelt, wobei die Pellicula, Mundöffnung, das Protoplasma und die Kerne eine neue Structur erhalten. Auch an der äusseren Form der Thiere machen sich diese tiefgreifenden Umbildungsvorgänge geltend, indem die Thiere kürzer und gedrungener erscheinen und die Tendenz zeigen, Kugelform anzunehmen. Auch machen sich öfters Faltungen der Pellicula an den verkürzten Thieren bemerkbar. Nach Abschluss dieser gründlichen Reconstruction haben die einzelnen Thiere folgendes Aussehen: Ihre Gestalt ist noch gedrungen, die Pellicula, welche sich bereits in dem Conjugationsstadium Fig. 21 neu zu bilden begann, hat sich vollkommen erneuert und verräth ihre Neuheit durch die lebhafte rothe Färbung, die Mundöffnung ist noch wenig ausgebildet, das Protoplasmanetz ist äusserst fein und nimmt bei der Färbung einen dunkeleren Ton an, der Makronucleus ist gross, fein granulirt und schwach färbbar und die Mikronuclei, an der Seite jenes gelegen, haben eine feine netzförmige Structur.

Das Stadium der Neubildung und die nunmehr darauf folgende Quertheilung des Thieres nehmen eine lange Zeit (nach Maupas 86 über 100 Stunden) in Anspruch. Diesem Umstande ist es auch zuzuschreiben, dass ich unter meinem für dieses Stadium zu früh fixirten Materiale nur ganz vereinzelte Quertheilungen angetroffen habe. Letztere wird durch eine ziemlich bedeutende Streckung der Thiere eingeleitet, an der sich auch der Makronucleus betheiligt. Gleichzeitig erfolgt wohl auch eine

Einschnürung des Zellleibes, welche nach der Angabe früherer Autoren an der Mundöffnung beginnt. Das früheste von mir beobachtete Theilungsstadium, Fig. 24, zeigt die Schnürfurche bereits in der Mitte des Thieres und in jedem der beiden zukünftigen Thiere einen Mund und eine Vacuole. Auch haben die Mikronuclei ihre Plätze in jedem der Thiere eingenommen und zeigen bezüglich ihrer Structur und Färbung bereits das gleiche Verhalten wie die Mikronuclei bei nicht conjugirten Thieren. Der Makronucleus allein ist noch einheitlich und von der Einschnürung nicht beeinflusst. Bald jedoch überträgt sich dieselbe auch auf ihn und theilt ihn in der Mitte durch. So entstehen denn nach vollkommener Durchschnürung des Thieres zwei neue Individuen, von denen jedes wieder einen Makro- und Mikronucleus enthält. Maupas 89 leugnet allerdings irgend welche Art von Kerntheilung bei der Quertheilung der Zelle, da nach seiner Ansicht die Makronuclei für die Tochterzellen durch die letzte während der Conjugation erfolgende Kerntheilung bereits vorgebildet sind. Wie die Fig. 24 lehrt, erfolgt thatsächlich eine Theilung des Makronucleus, nur erscheint es mir fraglich, ob dieselbe als „direkte Kerntheilung" bezeichnet werden darf. Allem Anschein nach wird nämlich der Kern ohne sein Zuthun von der immer tiefer einschneidenden Furche des Zellleibes durchgeschnürt, nimmt also an seiner Theilung keinen aktiven Antheil.

Zur Vervollständigung der obigen Beschreibung des Conjugationsvorganges von Colpidium colpoda mag noch das von Maupas entworfene Schema der Kerntheilung und -wanderung eine kurze Erwähnung finden. Da Maupas in seinen ersten Mittheilungen 86 und 87 über die Conjugation von Colpidium colpoda die Vereinigung des Wanderkerns und des stationären Kerns leugnet (auch bei Euplotes patella), so hat auch sein die damaligen Befunde veranschaulichendes Schema die einfache Form gehabt, wie dieselbe rechterhand bis zu dem Stadium *H* dargestellt ist. In seiner Hauptarbeit 89 modificirte Maupas das Schema insofern, als er darin die Vereinigung der Kerne nach ihrer Ueberwanderung zum Ausdruck brachte, wie dies in der linksseitigen Figur dargestellt ist.

Ich habe in dem rechtsseitigen Schema die frühere Darstellungsweise von Maupas beibehalten und im Stadium *H*,

welches im früheren und späteren Schema von Maupas die gleiche Form hat, die Aenderung angebracht, wie dieselbe aus meinen Befunden resultirt. Es soll durch diese Modification zur Anschauung gebracht werden, dass sich der neue Makronucleus aus zwei Kernen bildet, und ferner dass derselbe bei der Quertheilung der Thiere mit durchgeschnürt wird.

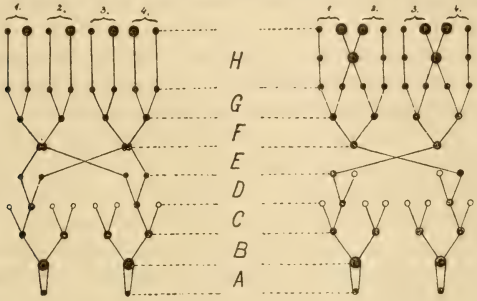

Schlussbemerkungen.

Vergleichen wir das Verhalten und die Veränderungen der Kerne während der Conjugation von Colpidium colpoda mit dem Vorgang der Kerntheilung und Befruchtung bei Metazoen, so ergeben sich zwar gewisse Uebereinstimmungen, zugleich aber auch recht wesentliche Unterschiede. Dieselben sollen im folgenden nicht in allen ihren Einzelheiten besprochen werden, weil die nur an einer Species gemachten Befunde für eine derartig eingehende Betrachtung zu wenig zureichend sind, sondern es sollen nur folgende drei Punkte berührt werden, die von allgemeinerem Interesse sind: Welche morphologischen Bestandtheile entsprechen sich in der Protozoen- und Metazoenzelle? Inwiefern lässt sich die Conjugation der Infusorien mit der Befruchtung der Metazoen in Parallele setzen? Welche Kräfte bewirken die Kern- und Zelltheilung bei Infusorien?

Bezüglich des ersten Punktes vertreten Bütschli 71, Heidenhain 94, Eismond 95 die Ansicht, dass der Mikronucleus der Infusorien dem Centrosoma der Metazoenzelle und der Makronucleus dem Zellkern entspricht. Henneguy 93, Balbiani 93 und Julin 93 hingegen sind der Meinung, dass

der Mikronucleus der Infusorien dem Chromatingerüst im Zellkern der Metazoen entspräche und der Makronucleus eine ähnliche Bedeutung habe wie der Dotterkern (= Centrosom nach Balbiani) bezugsweise wie der Nucleolus (= Centrosom nach Julin).

Mit Ausnahme Heidenhain's stellen alle genannten Forscher ihre Ansichten über die Bedeutung der Infusorienkerne als Vermuthungen hin, Heidenhain degegen sucht seine Behauptung auch zu begründen. Indem er von der Grundhypothese ausgeht: „Bei allen thierischen Zelltheilungen sind die von Pol zu Pol durchgehenden Fasern morphologisch gleichwerthig," schliesst er, dass die aus der achromatischen Substanz des Mikronucleus der Infusorien sich bildende Spindel mit der Centralspindel Hermann's identisch sei. Da diese aus der Centrodesmose der Centrosomen hervorgeht, so ist das Centrosom (Mikrocentrum) der Metazoenzelle gleichwerthig dem achromatischen Bestandtheile des Infusorien-Mikronucleus. Die Centralkörper der Zellen der Metazoen sind also nach Heidenhain's Ansicht Neubildungen, welche sich aus dem Mikronucleus einzelliger Geschöpfe und zwar auf Grund der achromatischen Substanz hervorgebildet haben. Gegen diesen Versuch der phylogenetischen Herleitung des Centrosomas vom Mikronucleus haben sich Boveri 95 und R. Hertwig 95 sehr entschieden ausgesprochen. Meiner Meinung nach ist es auch durchaus unzulässig, derartig hoch differenzirte Einzelwesen wie die Ciliaten als Ausgangsformen anzusehen und aus denselben die Structur von Zellen herzuleiten, die zum Verbande eines Metazoenkörpers gehören. Denn abgesehen von der complicirten Structur der Pellicula und des Mundes, legt bereits die Existenz der beiden Kerne Zeugniss ab von der hohen Differenzirung der Thiere. Obwohl sie nämlich aus einer Anlage hervorgehen, erfüllen sie im ausgebildeten Zustande verschiedene Aufgaben, der Makronucleus dient dem Stoffwechsel, der Mikronucleus dagegen übernimmt geschlechtliche Functionen.

Auf Grund dieser ausgesprochenen Arbeitstheilung muss man annehmen, dass sich die Ciliaten bereits sehr frühzeitig vom Protozoenstamme abgezweigt und in selbständiger Weise weiter entwickelt haben. Auch Haeckel 94 stellt die Ciliaten an

die äusserste Spitze einer Entwicklungreihe, weil sie nach seiner Meinung „die höchste Stufe der Vollkommenheit unter allen einzelligen Organismen“ erreicht haben. Es wäre daher wohl richtiger mit Lauterborn 91 und Schaudinn 96 zu behaupten, dass die Centralkörper und der Mikronucleus der Infusorien von einer gemeinsamen kernartigen Wurzel abstammen und sich nach verschiedenen Richtungen hin selbständig entwickelt haben.

Ausser diesen theoretischen Ueberlegungen sprechen auch folgende Befnnde gegen die Ansicht Heidenhain's:

Die für Centrosomen specifische Färbung mit Eisen-Hämatoxylin lässt den achromatischen Bestandtheil des Mikronucleus ungefärbt, sei es dass sich der Kern im Ruhestadium, sei es dass er sich in Theilung befindet, und ferner fehlt die Strahlung, welche den Centrosomen ihr charakteristisches Gepräge verleiht. Die oben erwähnten Strahlungserscheinungen, welche bei der Theilung der Kerne in den Wanderkern und stationären Kern auftreten, sind meiner Meinung nach anders zu deuten als die Centrosomen- oder Polstrahlung. Wie bereits oben angeführt wurde, stellt sich das Protoplasma an der Oeffnung der Berührungsstelle der beiden Thiere nach dem Durchtritte der Wanderkerne ebenfalls in strahlenartiger Anordnung dar. Die Strahlen convergiren von beiden Seiten nach der Oeffnung zu, ohne dass daselbst ein Kern oder ein centrosomenartiger Körper vorhanden wäre. Die gleichen Beobachtungen habe ich auch bei der Conjugation von Aspidisca costata gemacht und schliesse aus diesen Befunden, dass es sich hier um Diffusionserscheinungen von Protoplasma handelt, welches aus einem Thiere ins andere übertritt. Da nun Wanderkern und stationärer Kern während ihrer Bildung und nach Abschluss derselben an Volumen wesentlich zunehmen, so vermuthe ich, dass auch hier diese scheinbare Strahlung als Ausdruck einer Diffusion des Protoplasmas aus dem Zellleibe in's Kerninnere und nicht als eine Protoplasmastrahlung eines Centralkörpers aufzufassen ist.

Meine nur an einer Art von Ciliaten angestellten Untersuchungen reichen noch nicht hin, um die von Heidenhein ausgesprochenen Theorien gänzlich zu widerlegen, doch glaube ich, dass gerade die verschiedenen Arten der Infusorien, nach

dieser Richtung hin untersucht, ein reiches Material zur Klärung dieser Fragen abgeben werden.

Nehmen wir nunmehr den Fall an, der Mikronucleus der Ciliaten hätte mit dem Centrosoma der Metazoen nichts gemein, wie ich es soeben an Colpidium colpoda zu beweisen gesucht habe, dann erhebt sich die Frage, mit welchen Zellbestandtheilen anderer Lebewesen liesse sich dann der Mikronucleus der Ciliaten vergleichen?

Zieht man in Betracht, dass der Mikronucleus der Ciliaten aus einem chromatischen und einem achromatischen Antheile besteht, von denen letzterer nach den Angaben der Autoren und nach den eigenen Befunden das Substrat für die achromatische Spindel liefert, ohne dass an deren Polen irgend welche Strahlung zu Stande kommt, und vergleicht mit diesen Thatsachen die Angaben Strasburger's 95 und seiner Schüler 97 über den Process der Kerntheilung und Befruchtung bei gewissen Pflanzen, so findet man eine recht bedeutende Uebereinstimmung zwischen beiden. Strasburger 95 behauptet nämlich auf Grund seiner Untersuchungen von Pollenmutterzellen von Larix, dass es der im Kerne liegende Nucleolus ist, welcher die Substanz zur Bildung der Spindel hergiebt. Es geschieht dies jedoch nicht in der Weise, dass sich der Nucleolus zu Spindelfasern streckt, sondern dass seine Substanz das Wachthumsmaterial für die Fasern bildet. Die gleichen Angaben machen auch Strasburger's Schüler: Mottier und Harper 97. Dort haben wir den achromatischen Kernabschnitt, hier das Kernkörperchen, welche beide die Spindel liefern. Ich glaube daher zu dem Schlusse berechtigt zu sein, dass der achromatische Antheil des Mikronucleus der Ciliaten dem Kernkörperchen verschiedener Pflanzen durchaus gleichwerthig ist und sich von demselben nur in sofern unterscheidet, als derselbe in einer anderen Vertheilung und unter einer anderen Form als das Kernkörperchen auftritt.

Betrachten wir die weiteren Consequenzen dieser Schlussfolgerung, so ergiebt sich bezüglich der Abstammung der Spindel ein schroffer Gegensatz zwischen gewissen Pflanzenarten und den Infusorien einerseits und den höheren Thieren andrerseits, dort entsteht die Spindel intranucleär hier extranucleär[1]). Trotzdem

1) Nach den Angaben von Carnoy und Lebrun 97 bildet sich

behauptet Heidenhain 94, die Spindeln oder, wie er sich ausdrückt, die von Pol zu Pol durchgehenden Fasern sind morphologisch gleichwerthig. Da wir über die Beziehungen zwischen der innerhalb und ausserhalb des Kernes sich bildenden Spindelfasern zu wenig unterrichtet sind, so halte ich die Verallgemeinerung Heidenhain's für zu verfrüht und glaube, dass wir zunächst nur berechtigt sind folgende Behauptung aufzustellen: Die von Pol zu Pol durchgehenden Fasern sind physiologisch gleichwerthig, indem dieselben bei dem Processe der Kerntheilung die gleichen Aufgaben zu erfüllen haben.

Gehen wir nunmehr auf die zweite oben aufgeworfene Frage ein; In wiefern lässt sich die Conjugation der Infusorien mit der Befruchtung der Metazoen vergleichen? Obwohl Bütschli im Jahre 1876 die Aufeinanderfolge der einzelnen Phasen während des Conjugationsprocesses noch nicht genau kannte, so gab er sich schon damals, wie er es selbst zugiebt, die grösste Mühe nachzuweisen, „dass der Conjugationsact der Infusorien ein Process sei, welcher mit dem Befruchtungsvorgang der Metazoen verglichen werden könne und müsse.“ Seit jener Zeit sind durch zahlreiche Arbeiten der Conjugations- und Befruchtungsvorgang in ihren Einzelheiten genauer erforscht worden, so dass ein Vergleich der verschiedenen Phasen ziemlich präcise durchgeführt werden kann.

Wie oben angeführt wurde, beginnt der Conjugationsact bei Colpidium colpoda mit der Vereinigung zweier Individuen und mit der gleichzeitigen Theilung des Mikronucleus in jedem der Conjuganten. Die aus der ersten Theilung hervorgegangenen Kerne theilen sich sofort abermals, so dass in einem gewissen Zeitpunkt in jedem Conjuganten 4 gleiche Kerne existiren, von denen jedoch 3 alsbald eine Rückbildung erfahren. Soweit ich ermitteln konnte, war Jickeli 84 der erste, welcher diese beiden Theilungen als Reductionstheilungen auffasste. Ihm schlossen sich alsdann Maupas 87 und R. Hertwig 88 an.

Es ist auch wohl unzweifelhaft, dass es sich bei den

---

die Spindel in den Eiern von Ascaris megalocephala zum Theil wenigstens innerhalb des Kernes aus. Auch verschiedene andere Autoren äussern ähnliche Ansichten über die Herkunft der Spindel in Metazoenzellen. Weitere Untersuchungen an den gleichen Objekten erscheinen zur Klärung dieser Frage dringend nothwendig.

ersten beiden Theilungen um die Absonderung von Richtungskörpern handelt, da nur der eine der 4 Kerne sich weiterentwickelt, die andern 3 aber untergehen. Bezüglich des Zeitpunktes, in welchem sich die Richtungskörper bei Colpidium bilden, besteht zwischen diesen und den Metazoen in sofern ein Unterschied, als bei letzteren das Ausstossen des ersten Richtungskörpers meist vor, das des zweiten nach dem Eindringen des Spermatozoons in's Ei erfolgt. Bei Colpidium vollzieht sich dagegen der ganze Process vor dem Befruchtungsact. Die um ein Element vermehrte Anzahl der Richtungskörper bei Ciliaten fällt nicht weiter in's Gewicht, da ja auch bei Metazoen eine abermalige Zweitheilung des ersten Richtungskörpers vielfach beobachtet worden ist. Viel wesentlicher erscheint mir der Umstand, dass bei Ciliaten die abgesonderten Richtungskerne im Zellleibe verbleiben, während dieselben bei Metazoen mitsamt einer geringen Portion von Cytoplasma und auch Deutoplasma aus dem Eie ausgestossen werden. Zwar behauptet Jickeli 84, dass auch bei Ciliaten die Richtungskerne durch die Afteröffnung ausgestossen würden, doch beruht diese Angabe sowie auch zahlreiche andere desselben Autors auf einem Irrthum. Allerdings scheint auch bei den Richtungstheilungen der Infusorien die Tendenz zu bestehen, die Richtungskerne möglichst zu beseitigen, indem sich bei der zweiten Theilung derartig lange Spindeln ausbilden, dass nur zwei Kerne im vorderen Theile des Thieres vor dem Makronucleus zu liegen kommen. Wenn später dennoch die Reste der Reduktionskerne sich vor dem Makronucleus ansammeln, so ist die Ursache dieser Ortsveränderungen in den Bewegungen des Cytoplasmas zu suchen. Leider ist es mir nicht möglich gewesen, die Anzahl der Chromosomen bei den Richtungstheilungen festzustellen; R. Hertwig 95 hat dagegen bei den Theilungen von Paramaecium constatirt, dass die Chromosomen auf die Hälfte ihrer ursprünglichen Anzahl reducirt würden. Demnach würde auch in dieser Hinsicht eine Uebereinstimmung zwischen den Reductionstheilungen der Ciliaten und Metazoen vorhanden sein.

Hinsichtlich der weiteren Phasen des Conjugationsprocesses von Colpidium und des Befruchtungsactes der Metazoen treten recht bedeutende Unterschiede zu Tage, welche eine Parallelisirung beider Vorgänge nicht mehr möglich machen. Beide nehmen einen ihnen eigenartigen Verlauf, und nur hier und dort finden sich beim Conjugationsprocess gewisse Anklänge an die

entsprechenden Vorgänge der niederen Pflanzen und Protozoen. Ich halte daher auch die Ansicht O. Hertwig's 92 über die Morphologie des Befruchtungsprocesses für zu optimistisch, wenn er behauptet, dass bei drei Objecten der Befruchtungsprocess am eingehendsten bis in das feinste Detail hinein verfolgt worden ist, nämlich am thierischen Ei, am Embryosack der Phanerogamen und bei den Infusorien: „Trotzdem die drei Objecte der verschiedenen Reihen der Organismenwelt angehören, zeigen sie uns eine wunderbare Uebereinstimmung in allen einzelnen Processen der Befruchtung“ [1]).

Für die Richtungstheilungen mag dieser Satz noch seine Geltung behalten; mit welchem Stadium des Befruchtungsvorganges soll aber die nächste Kerntheilung der Ciliaten, welche zur Bildung des Wanderkerns und des stationären Kerns führt, in Parallele gesetzt werden? Und noch bedeutender wird die Abweichung, wenn wir die weitere Phase nach dem Uebertritt der Wanderkerne in das Nachbarthier in Erwägung ziehen. Wie oben bereits hervorgehoben wurde, haben weder Maupas noch ich die Vereinigung der Vorkerne zum Furchungskern bei Colpidium beobachtet. Dennoch nimmt Maupas eine solche an mit Rücksicht auf die positiven Befunde, welche er an anderen Ciliaten gemacht hatte. Wenn ich trotzdem an meinen Befunden festhalte, so soll damit nicht gesagt sein, dass Colpidium allein eine Ausnahme von der allgemeinen Regel mache, sondern dass ich an der Berechtigung dieser allgemeinen Regeln für die Ciliaten zweifele.

Meiner Meinung nach ist es trotz der gegentheiligen Angaben von Maupas und R. Hertwig auch möglich anzunehmen, dass bei den Ciliaten keine Vereinigung der Geschlechtskerne stattfindet, sondern dass nur ein Austausch der Wanderkerne sich vollzieht, wobei zugleich auch ein gewisses Quantum von Cytoplasma aus einem Thier in das andere übergeht. Hiernach würde also der fremde Kern und das fremde Cytoplasma für die Weiterentwicklung des Individuums ausreichend sein. Hierfür sprechen auch die experimentellen Untersuchungen der Gebrüder Hertwig, Boveri u. a., vornehmlich aber die neuesten Versuche von Delage 98 an Seeigeleiern, wodurch bewiesen wird, dass kernlose Eifragmente durch das Eindringen des Spermas mit Erfolg befruchtet werden können und entwicklungsfähig sind.

1) Im Original klein gedruckt.

Ich will mich in keine weiteren theoretischen Speculationen über diesen Punkt auslassen, es liegt mir nur daran, auf Grund meiner von den Angaben der Autoren abweichenden Befunde darauf hinzuweisen, dass bei Ciliaten ein von dem allgemein angenommenen Schema abweichender Modus der Befruchtung nämlich ohne Vereinigung der Geschlechtsprodukte wohl möglich ist, zumal wenn man berücksichtigt, dass die Geschlechtsprodukte, wenn man mit diesem Ausdrucke die Wanderkerne überhaupt bezeichnen kann, bei allen Individuen derselben Species gleich gebildet sind.

Die weiteren Veränderungen, welche die Mikronuclei während der Conjugation durchmachen, sind für die Ciliaten specifisch und stehen mit den Befruchtungsvorgängen gar nicht im Einklang. Eigenartig ist die aus dem Wanderkern im Nachbarthier sich bildende lange Spindel (Theilungs- oder Furchungs-Spindel Hertwig's, richtiger wohl als Wanderspindel zu bezeichnen), welche, wie oben erwähnt, eine grosse Aehnlichkeit mit einer der Figuren hat, welche Schaudinn und Siedlecki bei der Befruchtung der Coccidie Adelea ovata beobachtet haben. Nicht minder eigenartig sind ferner die weiteren Theilungen und schliesslich die Bildung des Makronucleus aus den Elementen des übergewanderten Mikronucleus. Beiläufig sei hier erwähnt, dass nach den experimentellen Untersuchungen von Le Dantec 97 sich der Mikronucleus aus dem Makronucleus zu regeneriren im Stande ist. Le Dantec zerschnitt nämlich Infusorien in 2 Theile und färbte alsdann die eine Hälfte, um sich zu überzeugen, ob in derselben der Mikronucleus vorhanden war. Falls dies der Fall war, liess er die andere Hälfte des Thieres, welche nur einen Theil des Makronucleus enthielt, sich regeneriren. Die Resultate dieser Versuche waren bei den zahlreichen Misserfolgen sehr schwankend, doch glaubt Le Dantec das Ergebniss seiner Arbeit in folgenden Worten zusammenfassen zu dürfen: „Je crois pouvoir affirmer que, dans certains cas au moins, le micronucléus se régénère de toutes pièces dans un merozoïte ne contenant pas de trace de l'ancien."

Ueber die dritte eingangs aufgeworfene Frage: Welche Kräfte bewirken die Kern- und Zelltheilung bei Ciliaten? lassen sich zur Zeit nur einige Vermuthungen aufstellen. Da bei den Ciliaten, wie wir gesehen haben, Centrosomen sowie die zugehörigen organischen Radien fehlen, welche dort, wo sie vor-

kommen, die Kern- und Zelltheilung beherrschen, so müssen bei den gleichen Vorgängen bei Ciliaten andere Kräfte wirksam sein. Für die Theilung der Kerne glaube ich die Kraft in die achromatische Substanz derselben verlegen zu müssen und vermuthe, dass durch das Längenwachsthum derselben und ihre Umbildung zu Spindelfasern die Theilung der Kerne zu Stande kommt. Bei der Wanderung der Kerne betheiligt sich ferner das Cytoplasma durch active Contraction und Strömung. Letztere lassen sich sowohl aus der strahligen Anordnung an der Oeffnung der Berührungsfläche beider Thiere und auch aus den Ortsveränderungen erschliessen, welche die Reste der Reduktionskerne durchmachen, als auch aus den Formenveränderungen, welche der Makronucleus im Laufe der Conjugation erleidet. Ich bin mir wohl bewusst, dass mit den Ausdrücken Contraction und Strömung des Protoplasmas die Mechanik dieser Bewegungen keineswegs erklärt ist, doch soll damit nur an bekannte Erscheinungen angeknüpft werden. Ueber den Mechanismus der Zelleibstheilung vermag ich noch keinen Aufschluss zu geben, zumal da ich die Theilungsvorgänge bei der ungeschlechtlichen Vermehrung nicht näher studirt habe. Um überhaupt einen vollkommenen Ueberblick über die Art und Weise der Vermehrung der Ciliaten zu gewinnen, müsste man neben der ungeschlechtlichen Theilung auch noch die Umwandlungen bei der Encystirung berücksichtigen, welche für die Infusoriengattung Colpoda von Rhumbler 88 beschrieben worden sind.

Krakau, December 1898.

Literatur-Verzeichniss.

Die mit * bezeichneten Arbeiten kenne ich nur aus Referaten.

Apáthy, Das leitende Element des Nervensystems und seine topographischen Beziehungen zu den Zellen. Mittheil. aus der zool. Station zu Neapel Bd. 12. 1897.

*Balbiani, Centrosoma et „Dotterkern". Journ. de l'Anat. et de la Phys. Bd. 29. 1893.

Bergh, Recherches sur les noyaux de l'Urostyla grandis et de l'Urostyla intermedia n. sp. Arch. d. biolog. de Van Beneden et Van Bambeke T. 9. 1889.

Boveri, Ueber das Verhalten der Centrosomen bei der Befruchtung des Seeigel-Eies nebst allgemeinen Bemerkungen über Centrosomen und Verwandtes. Verh. d. Physic.-med. Gesellsch. Würzburg. N. F. Bd. 29. 1895.

Bütschli, Vorläufige Mittheilung einiger Resultate von Studien über

die Conjugation der Infusorien und die Zelltheilung. Zeitschr. f. wiss. Zool. Bd. 25. 1875.

Derselbe, Einiges über Infusorien. Arch. f. mikr. Anatom. Bd. 9. 1873.

Derselbe, Studien über die erste Entwicklung der Eizelle, die Zelltheilung und die Conjugation der Infusorien. Abh. d. Senckenb. Nat.-Ges. Frankfurt a. M. Bd. 10. 1876.

Derselbe, Balbiani und die Conjugation der Infusorien. Zool. Anz. Bd. 6. 1883.

Derselbe, Protozoa-Infusoria. Bronn's Klassen und Ordnungen des Thier-Reichs. 1889.

Derselbe, Ueber die sogenannten Centralkörper der Zelle und ihre Bedeutung. Verh. d. Naturh.-med. Vereins in Heidelberg. N. F. Bd. 4. 1891.

Derselbe, Untersuchungen über mikroskopische Schäume. Leipzig 1892.

Carnoy et Lebrun, La fécondation chez l'Ascaris megalocephala. La Cellule T. 13. 1897.

Delages, Embryons sans noyau maternel. Comptes rend. d. l'Acad. d. Sc. Paris 1898.

Dujardin, Histoire naturelle des Infusoires. Paris 1841.

Eismond, Studya nad pierwotniakami. Pamiętnik fizyograficzny. Warszawa T. 13. 1895.

Ehrenberg, Infusionsthiere als vollkommene Organismen. Berlin 1838.

Engelmann, Zur Anatomie und Physiologie der Flimmerzellen. Pflüger's Arch. Bd. 23. 1880.

Fabre-Domergue, Sur la structure réticulée du protoplasma des Infusoires. Compt. rend. d. l'Ac. d. Sc. Paris T. 104. 1887.

Godlewski, O przeistaczaniu spermatyd w plemniki w gruczole obojnaczym Helixpomatia. Abh. d. Krakauer Akad. Bd. 34. 1898.

*Greenwood, On structural changes in the resting nuclei of protozoa. Journ. of physiol. Vol. 20. 1896.

Haeckel, Systematische Phylogenie. Berlin 1894.

Heidenhain, Neue Untersuchungen über die Centralkörper. Arch. f. mikr. Anatomie Bd. 43. 1894.

Henneguy, Sur les rapports des ciles vibratiles avec les centrosomes. Arch. d'anat. microsc. T. 1. 1898.

Derselbe, Le corps vitellin de Balbiani dans l'oeuf des Vertébrés. Journ. de l'Anat. et de la Phys. T. 29. 1893.

Hertwig, R., Ueber die Conjugation der Infusorien. Abth. d. math.-phys. Klasse d. K. Bayerischen Ak. d. W. München Bd. 17 (63) 1888—1889.

Derselbe, Ueber Befruchtung und Conjugation. Verh. d. d. zool. Ges. 1892.

Derselbe, Ueber Centrosoma und Centralspindel. Sitzungsber. d. Ges. f. Morph. und Phys. München 1895.

Derselbe, Ueber die Entwickelung des unbefruchteten Seeigeleies. Ein Beitrag zur Lehre von der Kerntheilung und der geschlechtlichen Differenzirung. Festschrift für Gegenbaur. Leipzig 1896.

Hermann, Beitrag zur Lehre von der Entstehung der karyokinetischen Spindel. Arch. f. mikr. Anat. Bd. 37. 1891.

Jickeli, Ueber die Kernverhältnisse der Infusorien. Zool. Anz. Bd. 7. 1884.

*Julin, Le corps vitellin de Balbiani et les éléments de la cellule des Métazoaires, qui correspondent au macronucléus des Infusoires ciliés. Bull. sc. France, Belge. T. 25. 1893.

Lauterborn, Untersuchungen über Bau, Kerntheilung und Bewegung der Diatomeen. Leipzig 1896.

Le Dantec, La régéneration du micronucléus chez quelques Infusoires ciliés. Compt. rend. Ac. Sc. Paris T. 125. 1897.

v. Lenhossék, Ueber Flimmerzellen. Verh. d. anat. Ges. Kiel 1898.

Maupas, Contribution à l'étude morphologique et anatomique des Infusoires ciliés. Arch. de zool. exp. et gen. Vol. 1. 1883.

Derselbe, Sur la conjugaison des Infusoires ciliés. Compt. rend. Ac. Sc. Paris T. 102. 1886.

Derselbe, Théorie de la sexualité des Infusoires ciliés. Compt. rend. Ac. Sc. Paris T. 105. 1887.

Derselbe, Sur la conjugaison des Ciliés. Compt. rend. Ac. Sc. Paris T. 105. 1887.

Derselbe, Recherches expérimentales sur la multiplication des Infusoires ciliés. Arch. de zool. expér. et gen. 2e serie Vol. 6. 1888; auch Compt. rend. Ac. Sc. T. 104.

Derselbe, Le rajeunissement karyogamique chez les Ciliés. Arch. de zool. expér. et gen. 2e serie Vol. 7. 1889.

*Moore, On the structural differentiation of the Protozoa as seen in microscopic sections. Journ. Linn. Soc. London Vol. 24. 1894.

Pfitzner, Zur Kenntniss der Kerntheilung bei den Protozoen. Morph. Jahrb. Bd. 11. 1886.

Plate, Ueber die Conjugation der Infusorien. Sitzungsber. Gesellsch. f. Morph. u. Phys. München 1886.

Prowazek, Vitalfärbung mit Neutralroth an Protozoen. Zeitschr. f. wiss. Zool. Bd. 63. 1897.

Przesmycki, Ueber die Zellkörnchen bei den Protozoen. Biol. Centralbl. Bd. 14. 1894.

Rhumbler, Die verschiedenen Cystenbildungen und die Entwicklungsgeschichte der holotrichen Infusoriengattung Colpoda. Zeitschr. f. wiss. Zool. Bd. 46. 1888.

Saville-Kent, Manual of the Infusoria. London 1881—1887.

Schaudinn, Ueber das Centralkorn der Heliozoen, ein Beitrag zur Centrosomenfrage. Verh. d. d. zool. Ges. 6. Vers. 1896.

Schaudinn und Siedlecki, Beiträge zur Kenntniss der Coccidien. Verh. d. d. zool. Ges. 7. Vers. 1897.

Schewiakoff, Beiträge zur Kenntniss der holotrichen Ciliaten. Bibliotheca zool. v. Leuckart und Chun. Cassel 1889.

Siedlecki, Reproduction sexuée et cycle évolutif de la coccidie de la seiche (Klossia octopiana Schn.). Compt. rend. de la Soc. de Biol. 1898.

Stein, Die Infusionsthiere auf ihre Entwicklungsgeschichte untersucht. Leipzig 1854.

Derselbe, Der Organismus der Infusionsthiere. Leipzig 1867.
Strasburger, Karyokinetische Probleme. Jahrb. f. wissensch. Botanik Bd. 28. 1895.
Strasburger, Osterhout, Mottier, Juel, Dębski, Harper, Fairchild, Swingle, Cytologische Studien aus dem Bonner Botanischen Institut. Jahrb. f. wiss. Botanik Bd. 28. 1895.

Erklärung der Abbildungen auf Tafel VII.

Sämmtliche Figuren sind mit Zeiss Apochromat, Homog. Immersion 2,00 mm 1,30, Ocular 4, nur Fig. 1, 2, 3 mit Oc. 6 gezeichnet. Camera. Projection auf den Arbeitstisch. Ueber die Methode des Zeichnens siehe pag. 99.

Fig. 1, 2. Tangentialschnitte von Colpidium colpoda. Structur der Pellicula.
Fig. 3. Querschnitt von Colpidium. Pellicula im Profil.
Fig. 4—24. Reconstructionsbilder von Colpidium colpoda.
Fig. 4. 4 Schnitte. Vergrösserung des Mikronucleus.
Fig. 5. 5 Schnitte. Knäuelstadium.
Fig. 6. 6 Schnitte. Spindel.
Fig. 7. 1 Schnitt. Diaster.
Fig. 8. 3 Schnitte. Zweite Theilung.
Fig. 9. 6 Schnitte. Dritte Theilung in Wanderkern und stationären Kern, 3 Reductionskerne.
Fig. 10. 6 Schnitte. Wanderkern, stationärer Kern, 3 Reductionskerne.
Fig. 11. 7 Schnitte. Wanderkern an der Scheidewand.
Fig. 12. 10 Schnitte. Linksseitiger Wanderkern im Durchtritt.
Fig. 13. 5 Schnitte. Oeffnung in der Scheidewand nach dem Durchtritt der Wanderkerne.
Fig. 14. 5 Schnitte. Umbildung des Wanderkerns zur Spindel.
Fig. 15. 6 Schnitte. Vergrösserung der Spindel.
Fig. 16. 1 Schnitt. Grösste Länge der Spindel.
Fig. 17. 8 Schnitte. Bildung der Kerne aus der Spindel.
Fig. 18. 5 Schnitte. Bildung der Kerne aus der Spindel.
Fig. 19. 7 Schnitte. Theilung der Kerne. Diasterstadium. Halbirung des Makronucleus.
Fig. 20. 3 Schnitte. Theilung der Kerne. Hantelform. Halbirung des Makronucleus.
Fig. 21. 6 Schnitte. 2 Mikronuclei (gross), 2 Makronuclei (klein). Halbirung des Makronucleus.
Fig. 22. 5 Schnitte. 2 Mikronuclei, 1 grosser und 1 kleiner neuer Makronucleus, 2 alte Makronuclei.
Fig. 23. 4 Schnitte. 2 Mikronuclei, 1 neuer Makronucleus, 1 alter Makronucleus.
Fig. 24. 4 Schnitte. Quertheilung von Colpidium.

197

(Aus dem physiologischen Institut zu Strassburg i E.)

Die Degeneration der markhaltigen Nervenfasern der Wirbelthiere unter hauptsächlicher Berücksichtigung des Verhaltens der Primitivfibrillen.

(Zugleich ein Beitrag zur Kenntniss der normalen Nervenfasern.)

Von

Georg Mönckeberg und **Albrecht Bethe.**

Hierzu Tafel VIII und IX.

Inhaltsübersicht.

Seite

Technische Einleitung 135
Die normale markhaltige Nervenfaser 142
Die Degeneration der markhaltigen Nervenfaser . . . 153
Versuchsanordnung 153
Die Degeneration der Primitivfibrillen im Allgemeinen 154
Das Verhalten der Scheiden bei der Degeneration 159
Genauere Beschreibung der Befunde 162
1. Kaninchen. a) peripherer Stumpf 164
b) centraler Stumpf 169
c) isolirtes Stück 172
2. Frosch 173
Das verschieden schnelle Fortschreiten der Degeneration in sensiblen und motorischen Fasern 174
Ist der Vorgang der Nervendegeneration ein Lebensvorgang? . 177
Zusammenfassung der Hauptresultate 179
Litteratur 181
Tafelerklärung 181

Die meisten bisher vorliegenden Untersuchungen über die Degeneration der Nervenfasern beschäftigen sich hauptsächlich mit den Markscheiden, weil an diesen Veränderungen nach Continuitätstrennungen im Verlauf der Nervenfasern verhältnissmässig leicht festgestellt werden können. Der den meisten

Untersuchern als homogener Strang imponirende Axencylinder wird immer nur sehr nebenbei behandelt. Zwar war für die neueren Untersucher die Zusammensetzung des Axencylinders aus einer Grundsubstanz und Fibrillen durch die Untersuchungen Kupffer's, Boveri's und anderer bekannt, aber, da die hervorragende Bedeutung der Primitivfibrillen für die nervösen Processe noch nicht genügend betont war, bekümmerten sie sich um das Schicksal dieser Elemente bei dem Degenerationsprocess garnicht. Heute, wo die Primitivfibrillen durch die eminent wichtigen Untersuchungen Apáthy's als das leitende Element im Nervensystem gekennzeichnet wurden, wo sie in den Vordergrund des Interesses der Neurohistologen getreten sind, muss ihr Verhalten bei den Degenerationsprocessen der Ausgangspunkt für eine grosse Reihe mühevoller, aber gewiss vielversprechender experimentell-pathologischer und pathologischer Arbeiten werden.

An einer Methode für das Studium der Degenerationsvorgänge der Primitivfibrillen wenigstens in den peripheren, markhaltigen Nerven, hätte es den neueren Untersuchern nicht gefehlt, da mit Hülfe der Kupffer'schen Färbung mittelst Säurefuchsin die Fibrillen und ihre Zerfallsprodukte deutlich zur Darstellung gelangen, da selbst an einfach in Osmiumsäure fixirten und in Wasser zerzupften und untersuchten Nervenfasern fast alles zu sehen ist, was hier weiterhin beschrieben wird. Dass die ziemlich auffallenden Veränderungen des Axencylinders ihnen entgangen sind, das liegt hauptsächlich wohl daran, dass sie meist bei der Untersuchung Fixirungsmethoden benutzten, die den Axencylinder zu einem soliden Strang zusammenschrumpfen lassen und auch die Scheiden schlecht conserviren. Von den vielen für die Fixirung markhaltiger Nervenfasern empfohlenen Methoden vermag nach unsern Erfahrungen einzig und allein die Ueberosmiumsäure (vulgo: Osmiumsäure) in dünnen Lösungen oder in Dampfform den hier zu stellenden Anforderungen zu genügen, weil allein bei Anwendung dieser Flüssigkeit die Markscheiden gut erhalten bleiben, der Axencylinder, der, wie bekannt, bei der frischen Faser das Markrohr ganz ausfüllt, nicht schrumpft, also keinen Zwischenraum zwischen sich und der Markscheide entstehen lässt, und keine groben Gerinnungen in den plasmatischen Substanzen auftreten. Das Metalloxyd Ueberosmiumsäure ist nicht im Stande Salze zu bilden, kann daher

nicht wie die meisten andern üblichen, wässerigen Fixirungsmittel mit den im Gewebe vorhandenen Eiweisssubstanzen unter Salzbildung reagiren und so eine Gerinnung hervorrufen. Es wirkt vielmehr oxydirend, indem es sich unter Abgabe von Sauerstoff an das Gewebe zu metallischem Osmium reducirt. Bei dieser Oxydation tritt keine nachweisbare Gerinnung der Eiweissstoffe unter Wasseraustritt ein, wenigstens nicht bei den im Hühnereiweiss enthaltenen Eiweissstoffen. Lässt man eine filtrirte Lösung von Hühnereiweiss einen Tag oder länger mit Osmiumsäure stehen, so bleibt das Hühnereiweiss flüssig, und auch mit der stärksten Oelimmersion und bei starker Abblendung zeigt sich die braune Eiweissflüssigkeit vollständig homogen. Diese osmirten Eiweisslösungen — wir sprechen hier noch von Hühnereiweiss — zeigen besonders dann, wenn das Eiweiss in dünner Schicht auf einen Objektträger aufgetragen 48 Stunden in feuchter Kammer Osmiumdämpfen ausgesetzt worden ist, die auffallende Eigenschaft, dass sie nicht mehr im Stande sind, durch Einwirkung von Gerinnung erzeugenden Agentien (Salpetersäure, Essigsäure, Alkohol, Wärme) zum Gerinnen gebracht zu werden. (Schüttelt man filtrirtes Hühnereiweiss mit einem gleichen Theil 2% Osmiumsäure durch, so kann man es sofort kochen, ohne dass Gerinnung eintritt. Mit Alkohol mischt sich diese Lösung ohne Trübung. Bei Sublimat und Salpetersäurezusatz tritt noch Fällung von Eiweiss ein. Um auch bei Zusatz dieser keine Gerinnung zu erhalten, muss man, wie oben angedeutet, mit Osmiumdämpfen osmiren. Die Ueberosmiumsäure muss hier lange und im Ueberschuss einwirken.) Das in dem Osmiumeiweiss enthaltene Wasser wird bei Behandlung mit Alkohol durch diesen ersetzt; das Eiweiss wird dabei auch wohl etwas consistenter, bleibt aber vollkommen homogen und zeigt auch bei der Färbung mit sauren oder basischen Farbstoffen keinerlei Strukturen. — Auch das starkoxydirende Wasserstoffsuperoxyd ist im Stande das Hühnereiweiss wenigstens theilweise in eine ähnliche Modification überzuführen. Für histologische Zwecke ist es aber nicht verwendbar, da es mit frischem Gewebe Sauerstoff entwickelt und so alles zerreisst und ausserdem nur sehr langsam eindringt. Andere stark oxydirende Substanzen wie hypermangansaures Kali und Kaliumbichromicum vermögen nicht eine ähnliche Wirkung hervorzurufen, da zu der oxydirenden die Salz-

wirkung hinzutritt und durch diese Gerinnungen hervorgerufen werden.

Bei der Fixirung mit Gerinnung hervorrufenden Agentien (Säuren, Salze und Alkohole) entstehen im Eiweiss Lücken; es ist nicht mehr gleichmässig dicht. Diese Lücken fehlen bei dem homogenen Osmiumeiweiss, und so wird es verständlich, dass Osmiumsäure sehr schlecht eindringt und Osmiummaterial längere Zeit gebraucht, um mit Alkohol und Xylol durchtränkt zu werden als nach anderen Methoden fixirtes.

Die empfohlenen Gemische, in denen Osmiumsäure enthalten ist, haben sich für unsere Zwecke nicht bewährt. Flemming'sche Lösung giebt nur selten gut fixirte Axencylinder und auch das von Cox (23) empfohlene Gemisch mit Sublimat liefert ungleichmässige Resultate, ist also für pathologische Zwecke unbrauchbar. (Häufig schrumpfen die Axencylinder auch in den Randpartheien und die Markscheiden werden fast nie so schön wie bei reiner Osmiumsäure.) Wir meinen, dass bei Anwendung solcher Gemische durch das ungleichmässige Eindringen der Componenten die Osmiumsäure nicht ihre Wirkung oder nur theilweise und in unberechenbarer Weise entfalten kann. Ist schon Gerinnung eingetreten, so kann sie sie nicht mehr verhindern.

Man wird darüber streiten können, ob aus dem Verhalten gegen Hühnereiweiss irgend welche Schlüsse auf das Verhalten gegen die zum Theil gewiss recht verschieden gearteten Eiweissstoffe der Gewebe gezogen werden können. Man wird aber zugeben müssen, dass ein Mittel, das hier keine Gerinnungen hervorruft, einen Vorzug vor andern, immer Gerinnung erzeugenden Mitteln verdient und dass die Wahrscheinlichkeit, mit diesem die natürlichen Verhältnisse zu erhalten, grösser ist als bei jenen.

Wie auf Hühnereiweiss wirkt augenscheinlich die Osmiumsäure auch auf das Plasma der Axencylinder der markhaltigen Wirbelthiernerven, denn es zeigt sich in den Randfasern der fixirten Nervenstämme (diese kommen allein in Betracht), wenn die weitere Behandlung mit Vorsicht geschehen ist, immer vollkommen homogen, während es bei allen andern Fixirungsmitteln ganz grobe Gerinnungen zeigt. Beim Protoplasma der Ganglienzellen scheint dies nicht der Fall zu sein. Hier macht es den Eindruck, als wenn hauptsächlich durch die nachherige Behand-

lung mit Alkohol noch eine Entmischung eintritt, indem netzige Structuren auftreten, die nach unseren bisherigen Erfahrungen wohl kaum auf eine bereits im Leben praeformirte Structur zu beziehen sind. [Beim Kern tritt (wohl wegen der dichteren Beschaffenheit?) die gerinnunghemmende Wirkung der Osmiumsäure wieder in den Vordergrund. Die fast homogene und oft geschmähte Beschaffenheit der Osmiumkerne, in denen nur der Nucleolus deutlich ist, entspricht nach unserer Meinung dem normalen Zustande, und die intensiv färbbaren Chromatingerüste, welche sich nach andern Methoden zeigen, sind ein Kunstproduct, das durch Einwirkung der in der Kernsubstanz gleichmässig vertheilten färbbaren und unfärbbaren (oder wenigstens verschieden färbbaren) Substanzen beim Gerinnungsprocess entsteht. Der eine von uns (Bethe) wird sich an anderer Stelle hierüber auslassen.] Gerade bei der Anwendung von Osmiumsäure tritt durch dies Verhalten die scharfe Absetzung des Axencylinderplasmas gegen das Protoplasma der Ganglienzelle sehr deutlich hervor, auf das zuerst Ehrlich (auf Grund von Methylenblaupräparaten), dann Nissl (auf Grund von Ganglienzellpräparaten nach seiner Methode) und zuletzt in sehr eindringlicher Weise Apáthy aufmerksam gemacht haben. Das Axencylinderplasma zeigt eben ein ganz anderes Verhalten als das Protoplasma der Ganglienzellen (und von Zellen überhaupt) und ist daher nicht als Zellprotoplasma, sondern als paraplasmatische Bildung anzusehen (Apáthy 21).

Dass sich Osmiummaterial schlecht färbt, ist eine alte Erfahrung. Es könnte dies auf verschiedene Ursachen zurückgeführt werden: 1. auf einen dünnen Ueberzug von metallischem Osmium (wie sich z. B. auch bei versilberten Präparaten die Theile, welche mit Silber überzogen sind, gar nicht oder sehr schwer färben lassen); 2. auf eine starke Oxydation der bei Anwendung anderer Fixirmittel färbbaren Gewebsbestandtheile; 3. auf einen unbekannten Vorgang bei der Osmiumfixirung. Bei 1 und 2 konnte das Experiment einsetzen. Auflösen des metallischen Osmiums mittelst dünnen Königswassers oder Wasserstoffsuperoxyd stellt die Färbbarkeit nicht wieder her, an der Gegenwart von „Osmiummänteln“ kann also die Unfärbbarkeit nicht liegen. Dagegen vermag die Einwirkung kräftig reducirender Substanzen, durch welche die durch die Ueberosmiumsäure oxy-

dirten Gewebsbestandtheile eines Theils des Sauerstoffs wieder beraubt werden könnten, wenigstens zum grossen Theil die normale Färbbarkeit wieder herzustellen, vielleicht aber auch eine neue Färbbarkeit zu erzeugen, da eine auch nur theilweise Restitutio ad integrum durch das Reductionsmittel nicht mit Sicherheit zu erwarten ist und einige Erscheinungen sogar dagegen sprechen. Reduction nach Anwendung oxydirender Fixirungsmittel wurde schon von Weigert (17) bei seiner Gliamethode angewandt und kürzlich hat G. Mann (26) einen interessanten Vortrag über den Effect reducirender Nachbehandlung bei voraufgegangener oxydirender Fixirung (und umgekehrt) gehalten.

Die in der Photographie gebräuchlichen organischen Reductionsmittel (Pyrogallussäure, Hydrochinon, Eikonogen, Eisenoxalat) und einige andere (Formaldehyd, Aldehyd) erwiesen sich als zu schwach reducirend, dagegen ergab die Reduction mit schwefliger Säure (saures schwefligsaures Natron = Natriumbisulfit = $NaHSO_3$ mit Salzsäure-Zusatz) gute Resultate. So behandeltes Osmiummaterial färbt sich zwar nicht so intensiv, wie etwa Alkohol- oder Sublimat-Material, ist aber doch sowohl für saure wie basische Farbstoffe gut zugänglich. Z. B. färben sich die Fibrillen nach dieser Behandlung mittelst der Kupfferschen Färbung intensiver als ohne dieselbe und halten die Farbe besser fest. Diese Färbung mit Säurefuchsin hat aber den Nachtheil, dass man die Schnitte nicht mit Wasser aufkleben kann, also nie recht glatt bekommt, da das Wasser trotz der Paraffineinbettung den Farbstoff auszieht. Distinctere Färbung der Fibrillen und ihrer pathologischen Veränderungen erzielten wir durch direkte Färbung der aufgeklebten Schnitte mit Toluidinblau (oder einem andern dunklen basischen Farbstoff, z. B. Methylenblau) mit nachheriger Fixirung der Färbung mittelst Ammoniummolybdat, oder durch indirekte Färbung mit Toluidinblau nach voraufgegangener Beizung mit Ammoniummolybdat. Beide Färbungen sind, wenn auch im Effect ähnlich, thatsächlich, was den zu Grunde liegenden Process anbetrifft, ganz verschieden. Das eine Mal wirkt der basische Farbstoff direkt, das andere Mal nur dadurch, dass er die Aufspeicherungsstellen des Molybdäns, das etwa wie ein saurer Farbstoff wirkt, sichtbar macht. Die direkte Färbung ist dunkler, aber weniger differenzirt als die zweite, darum geben wir dieser den Vorzug. Sie ist vollkommen sicher,

färbt, soweit das zu beurteilen ist, alle Primitivfibrillen die im Axencylinder vorhanden sind und ebenso alle Stadien des pathologischen Zerfalls. Durch diese Sicherheit und auch aus andern Gründen verdient sie vor der Färbung mit Säurefuchsin den Vorzug. Was die Deutlichkeit der Fibrillen anbetrifft, so übertrifft sie ein gutes nach Kupffer'scher Methode hergestelltes Präparat nicht bedeutend. Für das centrale Nervensystem liefert sie keine guten Resultate. — Wir geben hier eine Anleitung zur Anfertigung der Präparate:

Fixiren der in natürlicher Länge aufgespannten Nerven (Nervenstämme von mehr als 1 mm Dicke wurden mit Vortheil gespalten) in 0,25% Ueberosmiumsäure für 24 Stunden. (Bei Nerven von Seefischen (Torpedo) giessen wir 3 Theile Seewasser und 1 Theil 1% Osmiumsäure zusammen.) Wässern 4—6 Stunden. Alkohol 90% 10 Stunden oder mehr. Wasser 4 Stunden; dann für 6—12 Stunden in eine 2% Lösung von Natriumbisulfit (saures-schwefligsaures Natron), welcher auf je 10 ccm direct vor dem Einlegen 2—4 Tropfen concentrirte Salzsäure zugesetzt sind. Wasser 1—2 Stunden. Alkohol—Xylol—Paraffin. Anfertigung von 2 μ höchstens 3 μ dicken Schnitten (um möglichst viele Markrohre angeschnitten zu erhalten) und Aufkleben mit Eiweiss und Wasser. (Bei guter Orientirung kann man Fasern erhalten, denen auf $^1/_2$—1 mm Länge der obere und untere Theil des Markmantels abgeschnitten ist.) Durch Xylol und Alkohol in destillirtes Wasser und nun entweder

Directe Färbung:

Toluidinblau 0,1% Lösung in destillirtem Wasser (1 Th. Toluidinblau, 1000 Th. Wasser) auf 50—60° C. erwärmt für 10 Minuten. Dann mit Wasser abspülen und 1—2 Minuten wässern. Für einige Sekunden oder Minuten in eine 1% Lösung von Ammoniummolybdat. Abspülen, Alkohol, Xylol, Canadabalsam (neutraler von Grübler) oder

Indirecte Färbung:

Für 5—10 Minuten in eine auf 20—30° C. erwärmte 1—4% Lösung von Ammoniummolybdat. Dann 5—6 Mal kurz Abspülen mit destillirtem Wasser. (Am besten geschieht dies mit einer Spritzflasche. Es muss sich Jeder die Zeit des Abspülens ausprobiren. Es muss so gespült sein, dass beim Heraufbringen von Toluidinblau kein Niederschlag entsteht. Spült man zu lange, so wird alles Molybdat ausgewaschen.) Dann wird der Objectträger an den Rändern und unten trocken gewischt, die Schnitte mit einer 0,05—0,1% Toluidinblaulösung (1 Th. Toluidinblau, 2000 Th. Wasser — 1 Th. Toluidinblau, 1000 Th. Wasser) überschichtet und für 5 Minuten in den Paraffinofen (50 bis 60° C.) gelegt. Abspülen mit Wasser. Alkohol, Xylol, Canadabalsam. (Das Färben mit übergegossener Farbschicht scheint uns hier bessere Resultate als das Färben in Tuben zu geben.)

Die Methode ist einfach und geht verhältnissmässig schnell. Für den Neuropathologen hat sie den Uebelstand, dass sie Paraffineinbettung und dünne Schnitte erfordert, eine Technik, die von Pathologen wenig angewandt zu werden pflegt. — Lange haltbar sind diese Präparate nicht, auf mehr als 3—5 Monate kann man nicht rechnen, wenngleich sich auch häufig die Präparate ein Jahr erhalten, ohne wesentlich blass zu werden.

Ehe wir auf die Beschreibung der pathologischen Befunde eingehen, müssen wir zu den schon vorliegenden Beschreibungen der normalen, markhaltigen Nervenfasern eine neue hinzufügen, da so mancher Punkt noch immer unklar war und von diesen auch für uns noch mancher unklar geblieben ist.

Die normale markhaltige Nervenfaser.

Auf eine Discussion der ganzen Literatur und aller aufgestellten Ansichten wollen wir uns hier nicht einlassen und nur an einigen Stellen auf unsere Differenzen mit anderen Autoren hinweisen. Viele der in Betracht kommenden Fragen sind so klar in der Arbeit Boveri's (6) erledigt (trotz einiger späterer entgegengesetzter Beobachtungen), dass wir hier auf sie verweisen können. Ausserdem machen wir in Betreff der Literatur auf die Arbeit von Gedoelst (11) und das jüngst erschienene Referat von Lenhossék (29) aufmerksam.

Der Axencylinder füllt in gut fixirten Fasern den Raum des Markrohrs vollkommen aus. Er ist kein einheitliches Gebilde, sondern besteht aus einem homogenen Plasma, in welches individuell verlaufende Fibrillen eingebettet sind. Das Plasma, das wir mit Apáthy Perifibrillärsubstanz nennen, färbt sich in unsern Präparaten gar nicht oder blass blau und erscheint dann homogen. In Wasser oder Phenollösung untersuchte ungefärbte Schnitte zeigen auch bei bestem Zeiss'schen Apochromat und bei verschiedenartigster Beleuchtung niemals Körner oder Netze im Plasma. Es sieht ganz homogen aus und zeigt nur (auch in diesem ungefärbten Zustand) deutlich die Fibrillen. Von der Existenz von „Neurosomen" (Held (22) und Arnold (27)) konnten wir uns aber nicht überzeugen. In normalen Fasern kommen sie nicht vor — wohl aber in den in jedem Nerven in einigen Exemplaren vorhandenen degenerirenden Fasern, auf deren Existenz zuerst Sigmund Mayer (4) aufmerksam machte. Ausserdem

sieht man sie in Präparaten, die nach anderen und zwar schlechten Methoden behandelt sind, wie sich deren die genannten Autoren bedienten. Netz- und Wabenbildungen (Joseph (9), Retzius (10), Bütschli (13)) kommen in guten Präparaten nicht zu Gesicht. Eventuell kann man die von Joseph und Retzius gezeichneten Structuren thatsächlich in Osmiumpräparaten finden (an denen sie beschrieben wurden), aber immer nur in solchen, welche unsorgfältig behandelt sind. Wir haben sie bei Rana (Retzius) und Torpedo (Joseph) nur dadurch (sehr deutlich und schön) erhalten können, dass wir entweder die osmirten Nerven beim Uebertragen von einer Flüssigkeit in die andere oder die Schnitte (gefärbte oder ungefärbte) halb oder ganz eintrocknen liessen. (Dasselbe kann man mit homogenem osmirtem Hühnereiweiss ebenfalls erreichen, wie oben bemerkt. Es ist das sehr gut zu verstehen, da eben das osmirte Eiweiss auch nach dem Entwässern und Einbetten immer noch nicht coagulirt ist, immer noch ein sehr weicher Körper ist. Wir wollen nicht behaupten, dass die genannten Autoren diesen Kunstfehler begangen haben, sondern nur angeben, dass wir auf andere Weise die genannten Structuren nicht erzielen konnten.) Die Bütschli'schen Wabenstructuren der Axencylinder erklären sich aus den angewandten Methoden. — Wir behaupten also, dass die Perifibrillärsubstanz, insoweit unsere heutigen Hülfsmittel eine Erkenntniss zulassen, ein Körper von homogener Beschaffenheit ist. (Uebereinstimmend mit Kupffer u. Boveri.)

Die in der homogenen Perifibrillärsubstanz eingebetteten Fibrillen sind durchaus scharf abgegrenzt und verlaufen bei den untersuchten Wirbelthieren (Torpedo maculata, Rana esculenta und temporaria, Lepus caniculus, Canis familiaris und Homo sapiens) in der natürlich gespannten Nervenfaser leicht gewellt und ziemlich parallel (Figur 3 a u. b und Figur 5, Tafel VIII). Bei guten Präparaten (in denen die Fibrillen schön gestreckt sind) ist die einzelne Fibrille ohne Veränderung der Einstellung bisweilen auf Strecken von 40 bis 50 μ zu verfolgen, mit Veränderung der Einstellung auf Strecken bis zu 100 und 150 μ. Sie wären hier noch weiter zu verfolgen, wenn sie nicht dann gewöhnlich die Schnittebene verliessen. Niemals findet eine Theilung einer Fibrille im Verlauf der markhaltigen Faser statt. Verklebungen mehrerer Fibrillen, welche

auch in gut fixirten Präparaten bisweilen vorkommen, können solche Theilungen bei ungenügender Beobachtung vortäuschen. Niemals sieht man eine Fibrille im Innern des Markrohrs auf irgend eine Weise endigen. Man kann sie immer bis zur oberen oder unteren, hinteren oder vorderen Begrenzung des Schnittes verfolgen. Es muss also behauptet werden (siehe auch Apáthy (21)), dass die Fibrillen der markhaltigen Wirbelthierfasern wie die Fibrillen der Nervenfasern der Hirudineen etc. durchaus selbstständige, isolirte Individuen sind, welche ihre Individualität behalten, soweit sie in der ungetheilten Faser verlaufen. Jede ist in ihrem ganzen Verlauf gleichmässig dick, zeigt nie Varicositäten oder Anschwellungen (entgegen Lenhossék (29)), auch nicht an den Ranvier'schen Einschnürungen (entgegen Holmgren (28); siehe Fig. 3 a u. 5, Taf. VIII).

Dass sie wirklich geformte, festere Gebilde sind, dafür hat Apáthy (21) für Hirudineen durch ihr physikalisches Verhalten (Isolirbarkeit, Verhalten bei der Dehnung) gültige Beweise vorgebracht und der eine von uns (Bethe) einen weiteren bei Carcinus Maenas in dem Verhalten bei der vitalen Methylenblau-Färbung gefunden. (Zusammenfliessen der Perifibrillärsubstanz zu Perlen an den Fibrillen als Axe, was zugleich die geringere Consistenz der Perifibrillärsubstanz gegenüber den Fibrillen beweist.) Auch im Wirbelthier-Axencylinder sind die Fibrillen isolirbar (Max Schultze). An zerzupften Osmiumfasern kann man bisweilen, wenn auch nicht häufig, einzelne Fibrillen ohne Perifibrillärsubstanz 5—6 μ über dem Rand der zerrissenen Nervenfaser vorstehen sehen. Fährt man mit einer Präparirnadel über Schnitte, die nach oben geschilderter Methode gefärbt sind (wenn sich der Objektträger in Wasser, Alkohol oder Xylol befindet), so sieht man neben Zerreissungen und scharfen Knickungen von Fibrillen andere, welche ganz vom Objektträger abgelöst sind und frei flottiren. (Es sind das Stücke bis zu 5 μ Länge.) Dass im Grunde die Fibrillen aus kleinsten Körnchen bestehen, ist sehr gut möglich, diese sind dann aber so klein, dass sie optisch mit unsern Hülfsmitteln nicht nachweisbar sind, vielleicht nur molekulare Grösse haben; jedenfalls haben die elephantenhaftgrossen Körner, welche Held und Arnold abbilden, nichts mit ihnen zu thun; sie sind künstliche Produkte.

Die Markscheide erfährt an den Ranvier'schen Ein-

schnürungen eine Unterbrechung; darüber besteht kein Zweifel mehr. Ihre weiteren Eigenschaften haben hier kein besonderes Interesse. Wir wollen aber erwähnen, dass wir uns auf Grund unserer Untersuchungen der Meinung der meisten neueren Autoren anschliessen können, dass für die Präexistenz des Neurokeratinnetzes von Ewald und Kühne (1) irgend welche stringenten Beweise nicht existiren. Es scheint wie die Schmidt-Lantermann'schen Incisuren auf die Entmischung zweier in der Markscheidensubstanz eng vereinigter Substanzen zurückzuführen zu sein. (Siehe die Untersuchung von Fürst (18), dessen Befunde wir bestätigen können. Ein vollkommener Abschluss dieser Fragen scheint uns aber nicht erreicht zu sein.)

In Betreff der Schwann'schen Scheide können wir uns fast ganz der Ansicht Boveri's anschliessen. Deutlich tritt sie bei Osmiumpräparaten nur an den Einschnürungen hervor, da sie in der Regel nur hier der Markscheide (die sich etwas beim Fixiren zurückzieht) nicht anliegt. (Das ist ja aber auch die einzige Stelle, wo über ihr Verhalten gestritten wird.) Normaler Weise liegt ihr die Fibrillenscheide ganz dicht an, und wir glauben, dass nur durch dies Verhalten die entgegengesetzten Ansichten entstehen konnten. Ist die Fibrillenscheide nicht abgehoben, so ist eine Einsicht in die Verhältnisse nur möglich bei guter Färbung der Scheiden. Es scheint uns daher die zuletzt von Schiefferdecker (8) geübte Methode der Nachbehandlung von Osmiumfasern mit dünner Kalilauge oder Ammoniak ungeeignet, da hierbei alles so homogen wird, dass garnichts Genaues auch bei bester Beleuchtung gesehen werden kann.

In Fig. 5, Tafel VIII vom Kaninchen ist die Fibrillenscheide weit abgehoben und nicht mit gezeichnet. Die Schwann'sche Scheide (*S*) biegt an der Ranvier'schen Einschnürung von der Aussenseite der beiden benachbarten Markscheiden kommend nach innen um und geht dann unvermuthet dort, wo sie sich an den Axencylinder anlegt, in eine gleich breite, aber blassere Linie (*J*) über, welche hier nur bis an die Innenfläche der zugehörigen Markscheide verfolgt werden kann. In manchen Präparaten ist diese Fortsetzung ungefärbt, in anderen zeigt sie (so in der Regel beim Frosch Fig. 3 a, Tafel VIII) keine wesentliche färberische Differenz. Jedenfalls ist also häufig ein Unterschied zu constatiren. (Bisweilen findet hier auch eine Zerreissung statt.)

In Fig. 3a u. b, Taf. VIII. vom Frosch liegt die Fibrillenscheide (*F*) der Schwann'schen Scheide (*S*) dicht an, zieht aber glatt über die Einschnürungsstelle fort. (Siehe auch Fig. 11, Taf. IX vom Frosch, wo die Fibrillenscheide mit abgehoben ist.)

Fig. 3 b, Taf. VIII, stellt dieselbe Faser wie Fig. 3 a bei tieferer Einstellung dar. (Sie ist so angeschnitten, dass die obere Schnittfläche durch die Mitte der Ranvier'schen Einschnürung geht, die untere etwas ausserhalb derselben liegt.) Das Markrohr ist hier geschlossen und man sieht den Umschlagsrand der Schwann'schen Scheiden der beiden aneinander stossenden Segmente scharf von einander getrennt. Die Schwann'sche Scheide ist also ebenso wie die Markscheide an jeder Ranvier'schen Einschnürung unterbrochen. (In Uebereinstimmung mit Boveri und gegen Schiefferdecker, Gedoelst und Andere.)

Bei solchen Präparaten, wo die Markscheide beim Schneiden aufgeblättert ist, oder der Axencylinder sich etwas weiter abgehoben hat, sieht man nun die erwähnte Fortsetzung der Schwann'schen Scheide auf der Innenseite der Markscheide (zwischen ihr und dem Axencylinder) weiterziehen, ganz wie es Boveri (6) beschrieben hat. Andeutungsweise ist dies im unteren Markfach der Fig. 3a u. Fig. 3b, Taf. VIII, zu sehen (*J*). Unter pathologischen Verhältnissen tritt diese Membran oft sehr deutlich zu Tage (Taf. VIII, Fig. 6, Fig. 9 und Taf. IX, Fig. 12 u. 15). Sie adhärirt entschieden der Markscheide, aber ebenso dem Axencylinder. Eine blosse Oberflächenlinie des Axencylinders kann sie nicht sein, da sie auch sichtbar ist, wenn zwischen ihr und der Markscheide sich Perifibrillärsubstanz befindet (Taf. VIII, Fig. 6 u. Taf. IX, Fig. 15). Da sie sich entschieden nicht genau wie die Schwann'sche Scheide verhält, so erscheint der Name innere Schwann'sche Scheide (inneres Neurilemm) (Boveri (6)) nicht zweckmässig. Möglicher Weise handelt es sich um eine verdichtete Schicht von Perifibrillärsubstanz, die sich an die Schwann'sche Scheide dort, wo beide zusammentreffen, anlegt und soviel Consistenz besitzt, dass sie sich abheben kann. Jedenfalls existirt aber auf der Innenseite der Markscheide ein membranartiges Gebilde. Ob es zu dieser oder zum Axencylinder gehört, ist nicht zu entscheiden, da die Genese nicht bekannt ist. Offenbar ist sie identisch mit der von manchen beschrie-

benen „Axencylinderscheide“. Wir benennen sie mit dem indifferenten Wort „Innenscheide“. (Von einem Axencylinder kann man nur bei der normalen Nervenfaser sprechen. Da der Name weiter nichts bedeutet als das, was im Axenraum des Markrohrs enthalten ist, sich dieser Inhalt aber zusammengesetzt erweist aus mindestens zwei getrennten Elementen, den Fibrillen und der Perifibrillärsubstanz, zu denen als drittes eventuell noch die Innenscheide hinzukommt, so kann man von einer Degeneration des Axencylinders als einem Ganzen nicht sprechen, sondern muss jedes der Elemente einzeln betrachten.)

An den Ranvier'schen Einschnürungen verengt sich das Lumen der beiden aneinander stossenden Markscheiden (Fig 3 a, 3 b und 5 auf Tafel VIII). Auf der (bei der frischen Faser sehr kurzen) Strecke, welche der Axencylinder unbedeckt von der Markscheide verläuft, erfährt er an der Stelle, wo die beiden Schwann'schen Scheiden sich am meisten nähern, wieder eine Verdickung, sodass er sich nach den beiden Markrohren zu, von dieser Stelle aus gerechnet, konisch zuspitzt (Taf. VIII, Fig. 3 a u. 5). Alle Fibrillen, welche der Axencylinder enthält, ziehen durch die Ranvier'sche Einschnürung hindurch (wie Boveri zuerst angab, auf seinen Abbildungen aber wohl wegen mangelhafter Ausführung der Lithographie nicht zu sehen ist), indem sie sich an der Markscheidenenge am meisten nähern und am Umschlagsrand der Schwann'schen Scheide wieder etwas auseinander weichen. Diese Stelle wollen wir vorläufig als „Segmentgrenze“ bezeichnen. (Bütschli's (13) Darstellung der Verhältnisse ist entschieden nicht richtig.)

Unterwirft man einen Nerven der Einwirkung eines Fixirungsmittels, das stark schrumpfend wirkt, so schnurren die Fibrillen des Axencylinders zu einem Strang zusammen, indem zugleich die Perifibrillärsubstanz auf die Aussenseite dieses Stranges tritt und hier in irgend einer Form gerinnt (entweder den ganzen freien Raum des Markrohrs unregelmässig oder gleichförmig erfüllend oder die bekannten, im Querschnitt sternförmig erscheinenden Structuren bildend). (Dieses strangförmige Zusammenschnurren der Fibrillen kommt bei normalem Osmiummaterial nur sehr selten und bei schlechter Durchdringung vor. Unter pathologischen Verhältnissen ist es sehr häufig zu constatiren. Man sieht dann (siehe Taf. VIII, Fig. 6) sehr deutlich die fibrilläre

Structur des Stranges und die homogene, blass gefärbte, nach aussen verdrängte Perifibrillärsubstanz.) Ist die schrumpfende Wirkung stark (Alkohol, Salpetersäure), so durchzieht der fast ganz gleichmässig dicke Strang ohne dicker zu werden die Ranvier'schen Einschnürungen. Ist aber die schrumpfende Wirkung des Agens nicht zu heftig, so sieht man die Fibrillen im ganzen Raum des Markrohrs dicht aneinander geklebt, an den Ranvier'schen Einschnürungen dagegen die normalen Abstände derselben erhalten (Taf. IX, Fig. 1, 2 u. 3).

Um dies Verhalten zu zeigen, kommt in erster Linie Lösung von salpetersaurem Silber (Höllenstein $^1/_2$—$1\,\%$) und dann auf 10—15° unter 0 abgekühlter Alkohol von $96\,\%$ in Betracht. (Bei Einwirkung des letzteren bekommt man alle Stadien zwischen dem normalen Bild, wie es die Osmiumpräparate zeigen, bis zum vollkommenen Zusammenschnurren zu Gesicht.)

Es ist diese Erscheinung schon verschiedentlich (so bei Gedoelst (11) und Engelmann (2)) an Silberpräparaten abgebildet, aber nie der daraus nothwendiger Weise zu machende Schluss gezogen worden. Uns erschien es zwingend, hieraus den Schluss zu ziehen, dass entweder an dieser Stelle eine Platte zwischen beiden aneinander stossenden Segmenten eingeschaltet ist, oder eine anderweitige Einrichtung existirt, welche die hindurch laufenden Fibrillen verhindert, auch an dieser Stelle zusammenzuschnurren, sie vielmehr zwingt, ihre normalen Abstände zu bewahren.

Für die Existenz einer Platte an dieser Stelle sprach sich Gedoelst (11) bereits aus, gestützt auf Beobachtungen an Osmium- und Silber-Präparaten. (Auch Gustav Mann (26) giebt an, dass an dieser Stelle eine Platte liegt, durch die nur die Fibrillen hindurch ziehen, hat seine Beweise dafür aber noch nicht publicirt.) An Osmiumfasern sieht man nämlich (in Wasser untersucht; besonders schön, wenn sie 3—6 Tage in Osmium gelegen haben) an der Segmentgrenze eine spindelförmige Verdickung an jeder Fibrille, welche alle in einer Linie liegen (Taf. IX, Fig. 11). (Sie sind ausser von Gedoelst auch kürzlich von Holmgren (28) an Methylenblau-Präparaten gesehen worden.) Häufig sind die Spindeln unter einander durch eine mehr oder weniger scharfe Linie verbunden (siehe auch Taf. IX, Fig. 8 a). Ihren Ursprung nimmt diese Linie von dem Zwischenraum zwischen

den aneinander stossenden Schwann'schen Scheiden. (Um eine optische Täuschung, hervorgerufen durch den Umschlagsrand der Schwann'schen Scheide, kann es sich nicht handeln, da die durch die Linie sich darstellende Lamelle häufig ausgebuchtet ist, wie in Fig. 11, Taf. IX, sodass also die im optischen Querschnitt gesehene Linie nicht in einer Vertikalebene mit dem Umschlagsrand liegt.) Dass diese Spindeln nicht den Fibrillen angehören, wie Holmgren meint, sondern etwas anderes als Fibrillensubstanz sind, geht daraus hervor, dass man bei solchen Fasern, wo die Spindeln in Wasser zu sehen sind, bei der Färbung nach obiger Methode die Fibrillen ganz glatt durch die Segmentgrenze hindurch ziehen sieht.

Für das folgende Experiment eignen sich nur Nervenfasern von Seethieren (wohl wegen des höheren Salzgehaltes des Serums). Nervenfasern von Torpedo, welche in 3 Th. Seewasser und 1 Th. 1 % Osmiumsäure fixirt und in dieser Lösung nach dem Zerzupfen untersucht sind, zeigen Verhältnisse wie Fig. 8a, Taf. IX, zeigt. Die Fibrillen weichen hinter der Markscheidenenge auseinander, um an der Segmentgrenze (wenigstens die äusseren) ziemlich scharf zur andern Markscheidenenge hin umzubiegen. Legt man nun solche Fasern in destillirtes Wasser, in dem Säurefuchsin gelöst ist, so ist das Bild nach einigen Minuten ganz anders. Fig. 8 b, Taf. IX, stellt ein mittleres, Fig. 8 c ein extremes Stadium dar. An Stelle der linearen Segmentgrenze findet sich ein breiter, nicht gefärbter Streifen, der scharf gegen die roth gefärbte, ein kleines Stück weit vom Markrohr nicht überdeckte Perifibrillärsubstanz abgesetzt ist. Die äusseren Fibrillen sind manchmal (Fig. 8 b) in weichem Bogen gekrümmt, manchmal aber auch an der Grenze der ungefärbten Scheiben scharf zur Markrohrenge hin umgebogen (Fig. 8 c). Hier finden sich dann spindelförmige Verdickungen (die zuerst immer nur in der Einzahl vorhanden waren) an jeder Fibrille an beiden Grenzen der Perifibrillärsubstanz. (Hier ist hervorzuheben, dass uns dieses Experiment nicht immer gelungen ist. Ob die Grösse des Torpedos oder andere Factoren dabei eine Rolle spielen, haben wir nicht herausbekommen.) Aus diesem Versuch geht zunächst mit Sicherheit hervor, dass die spindelförmigen Anschwellungen nicht den Fibrillen angehören, nicht an ihnen festhaften, sondern sich theilen und an ihnen als Axe entlang sich

verschieben können. Dann folgt aber auch daraus mit Sicherheit, dass die Perifibrillärsubstanz an den Ranvier'schen Einschnürungen eine Unterbrechung erfährt, dass sie ebenso wie Markscheide und Schwann'sche Scheide nicht von einem Segment auf das andere übergeht, dass einzig und allein die Primitivfibrillen die Continuität vom Centrum zur Peripherie herstellen. Dieser Befund scheint uns ein stringenter Beweis dafür zu sein (wenn die bisherigen von Apáthy (6) und Bethe vorgebrachten noch nicht genügen sollten), **dass die Primitivfibrillen das leitende Element im Nervensystem sind.**

Dass an der Segmentgrenze eine geformte und quellbare Platte eingefügt ist, dafür spricht dieser Versuch nicht. Es kann so sein, braucht aber nicht so zu sein, denn es könnte das Auseinanderweichen der Perifibrillärsubstanz allein auf der Aufnahme von Wasser in einen Spaltraum beruhen. Auch die weiteren Versuche beweisen für die Existenz einer Platte nichts, sondern bestätigen nur, dass hier eine Trennung der Perifibrillärsubstanz der aneinander grenzenden Segmente existirt.

Boveri (6) hat den Beweis geführt, dass die Silberniederschläge, welche man bei Behandlung von Nervenfasern mit salpetersaurem Silber erhält, nicht auf der Anwesenheit einer stark reducirenden Kittsubstanz beruhen, sondern sich da bilden, wo zwei Oberflächen aneinander grenzen, wo ein Spaltraum existirt. Wir geben hier noch einige Belege dafür (zerzupfte Nervenfasern mit Osmiumdämpfen behandelt, dann mit $AgNO_3$lösung, nach Boveri'scher Methode): In Fig. 5, Taf. IX, ist der Spaltraum zwischen den aneinander grenzenden Umschlagsrändern der Schwann'schen Scheiden incrustirt. In Fig. 6, Taf. IX, dasselbe, ausserdem ist aber hier ein Niederschlag zwischen dem Axencylinder und der Innenscheide oder dieser und der Markscheide entstanden. In Fig. 7, Taf. IX, liegt der Niederschlag oberhalb der Segmentgrenze zwischen Axencylinder und Innenscheide (die Innenscheide hat sich rechts von dem schwarzen Cylinder abgehoben und ist daher deutlich), unterhalb derselben zwischen der Schwann'schen Scheide und Markscheide. (Vergleiche zu diesen Bildern den Längsschnitt Fig. 3a auf Taf. VIII.) Ausserdem können, wie Boveri hervorhob, Niederschläge zwischen

den Fibrillen, wenn sie sich genähert haben, entstehen. Die Körnchenreihen in Fig. 1, 2, 3 u. 5, Taf. IX, zeigen dies Verhalten. Auch bei der Einwirkung von Silberlösung auf frische Torpedofasern kann starkes Auseinanderweichen der Perifibrillärsubstanz an der Segmentgrenze stattfinden (Fig. 3, Taf. IX) und beim Frosch in bescheidenem Maasse (Fig. 1, Taf. IX). Ist das Auseinanderweichen stark, so tritt fast nie ein Niederschlag zwischen den Umschlagsrändern der Schwann'schen Scheide ein (Fig. 3, Taf. IX). Ist nun eine Theilung der Perifibrillärsubstanz an der Segmentgrenze vorhanden, so muss man hier Niederschläge erhalten können und zwar ein Mal muss der Niederschlag so sein können, dass er nur den Spaltraum erfüllt, dann aber auch so, dass er diesen frei lässt. Beides findet sich. In Fig. 3, Taf. IX, von Torpedo sind im unteren Theil der Figur die Spalträume zwischen den zusammengeschnurrten Fibrillen von Silberniederschlag erfüllt, und die Grenze der Perifibrillärsubstanz tritt deutlich hervor. Dasselbe sieht man noch deutlicher in Fig. 1, Taf. IX, vom Frosch. In Fig. 2, Taf. IX, ist der Spaltraum mit Silberniederschlägen ausgefüllt. Man sieht dunkle Silberfelder scharf gegen die Perifibrillärsubstanz nach beiden Seiten abgesetzt und zwischen ihnen feine helle Kanäle, durch die die Fibrillen hindurch treten (die bei starker Abblendung auch zu sehen waren). Von den schwarzen Feldern aus ziehen Punktreihen zwischen den zusammengeschnurrten Fibrillen hin.

Dass die Segmentgrenze der Perifibrillärsubstanz sich dunkel gegen die helle Perifibrillärsubstanz abhebt, ist seltener als das umgekehrte. Um beides deutlich zu sehen, muss man dünne Schnitte von 2 μ durch in toto für 24 Stunden mit $^1/_2$—$1\,^0/_0$ Silberlösung behandelte dünne Nervenstämme machen. Von solchen Präparaten stammen die Figuren 1 u. 2 auf Tafel IX. Besonders das in Fig. 2 abgebildete Verhältniss erfordert dünne Schnitte, da gewöhnlich ein äusserer Ring schwarz gefärbt ist (nämlich der Theil der Segmentgrenze, der zwischen den Umschlagsrändern der Schwann'schen Scheide liegt) und so bei ganzen Fasern oder dickeren Schnitten den hellen Streifen überdeckt. Bei dem Querschnitt in Fig. 9, Taf. IX, ist wie in Fig. 1, Taf. IX, nur dieser Ring incrustirt. In den anliegenden Nervenfasern, welche nicht an einer Einschnürung getroffen sind (das Präparat ist nach oben angegebener Methode gefärbt), sind die

Fibrillen zu einem soliden Strang zusammengeschnurrt, innerhalb des Ringes liegen sie aber von einander getrennt und in normalen Abständen. Bei dem in Fig. 10, Taf. IX, abgebildeten Querschnitt durch eine andere Ranvier'sche Einschnürung ist der Ring und die Segmentgrenze der Perifibrillärsubstanz incrustirt (wie in Fig. 2). In der als eine Platte imponirenden Lamelle von Silberniederschlag sieht man deutlich feine, dunkel umrandete Poren, welche die Durchtrittsstellen der niemals geschwärzten Fibrillen kennzeichnen.

Als besonders wichtig für die Beurtheilung des Verhaltens des Axencylinders an den Ranvier'schen Einschnürungen wurde oben hervorgehoben, dass an diesen Stellen dem Zusammenschnurren der Fibrillen ein Widerstand entgegengesetzt wird. Man könnte nun sagen, dass dies sehr einfach darauf beruhe, dass die Innenscheide sich bei dem Schnurrprocess zusammenziehe, passiv die Fibrillen zusammendränge, und da sie an der Schwann'schen Scheide festsitzt, hier an der Zusammenziehung verhindert würde und daher die Fibrillen hier nicht zusammendrängen könne. Dem ist aber nicht so. Wohl löst sich öfter die Innenscheide von der Markscheide los und nimmt an der Zusammenschnurrung Theil, aber nicht immer. Im oberen Theil der Fig. 3, Taf. IX, hat sich die Innenscheide ein Stück weit mit abgehoben und liegt dem zusammengeschnurrten Fibrillenbündel eine Strecke weit an. Hier ist ein schwarzer Hohlkonus zwischen ihr und Fibrillenbündel entstanden. Im unteren Theil derselben Figur liegt sie wenigstens rechts der Markscheide dicht an, trotzdem hat die Zusammenschnurrung der Fibrillen unterhalb der Segmentgrenze stattgefunden. Noch deutlicher ist dies im oberen Theil der Fig. 5, Taf. IX.

Dass nun die Fibrillen an der Segmentgrenze festgehalten werden in ihren richtigen Abständen (wie die Telegraphendrähte an den Telegraphenstangen durch die Isolirglocken), das sieht man oft sehr deutlich an in Osmiumsäure fixirten und zerzupften Fasern, wenn sie an der Ranvier'schen Einschnürung eine Knickung erfahren haben. Man betrachte die Fig. 4, Taf. IX, die für sich selbst spricht.

Zuerst glaubten wir, dass an der Segmentgrenze eine Platte in den Verlauf des Axencylinders eingeschoben sei, wie der eine von uns (Bethe (25)) in einer kürzlich erschienenen Arbeit aus-

sprach. Es waren uns die in Fig. 8 u. 11, Taf. IX, gezeichneten Verhältnisse damals noch nicht bekannt und es wurden die von Holmgren (28) beschriebenen Spindeln auf die in Fig. 2, Taf. IX, gezeichneten Körper zurückgeführt. Die Existenz einer solchen wirklich geformten Platte scheint uns aber nicht erwiesen zu sein, sogar aus verschiedenen Gründen unwahrscheinlich. Es macht uns vielmehr den Eindruck, als ob die Perifibrillärsubstanz der beiden aneinander stossenden Segmente hier durch eine capillare, mit dünner Flüssigkeitsschicht erfüllte Spalte von einander getrennt ist, wie der Protoplasmaleib zweier membranloser, neben einander liegender Zellen. Diese Spalte kann als Linie hervortreten (Fig. 11). Die spindelförmigen Verdickungen, die dann an den Fibrillen zu sehen sind, würden sich aus Einbuchtungen der Perifibrillärsubstanz erklären (die vielleicht im lebenden Zustand nicht existiren). Der Widerstand, den eine mechanische Verschiebung der Fibrillen zu einander an diesen Stellen findet, würde durch die sehr beträchtliche Oberflächenspannung, die hier existiren muss, sich zur Genüge erklären. Wie dem auch sei: Eine Unterbrechung der Perifibrillärsubstanz an dieser Stelle ist sicher vorhanden; die Fibrillen sind hier von Segment zu Segment in ihrer gegenseitigen Lage fixirt, wie die Drähte einer langen Telegraphenleitung.

Wir haben daher diese Stelle ganz indifferent als „Segmentgrenze der Perifibrillärsubstanz“ resp. „Segmentgrenze des Axencylinders“ bezeichnet.

Die Degeneration der markhaltigen Nervenfasern.

Versuchsanordnung.

Als Versuchsthiere dienten uns Frosch (Rana esculenta) und Kaninchen (Lepus caniculus). Wie die meisten Autoren haben wir zur Erzeugung von Degenerationen im peripheren Nerven Continuitätstrennung desselben durch Schnitt oder Compression angewendet, beim Frosch nur die erstere Methode. Hier wurde entweder der Ischiadicus von hinten zwischen Beckenschaufel und Wirbelsäule blossgelegt und mit guter Scheere durchschnitten, oder von der dorsalen Seite am Oberschenkel freipräparirt und unter Schonung des nebenher laufenden Gefässes bald einfach durchschnitten oder ein Stück exstirpirt, bald ein Stück von 8—12 mm durch einen centralen und einen peripheren Schnitt aus der Nervenbahn ausgeschaltet, um auch das Ver-

halten von Nervenstücken, die von den centralen und peripheren Endorganen ganz isolirt sind, studiren zu können.

Bei den Operationen am Kaninchen wurde strengste Asepsis eingehalten. Eiterungen sind uns hier nur in einem Fall von 56 vorgekommen. Dies Thier starb an allgemeiner Sepsis. Ein anderes Thier starb aus unbekannter Ursache. Ausser bei dem an Sepsis gestorbenen Thier konnten Mikroben nie nachgewiesen werden. Auch hier haben wir vorzugsweise die vollkommene Continuitätstrennung mit Scheere und zwar immer am Ischiadicus vorgenommen. Sie wurde meist am Oberschenkel etwa 2 bis 3 cm oberhalb der Kniekehle vorgenommen. In einer Anzahl von Fällen wurde auch direct am Austritt des Nerven aus dem Foramen ischiadicum durchschnitten, aus später zu erwähnenden Gründen. Die Continuitätstrennung durch Abschnürung nahmen wir in der Weise vor, dass ein Seidenfaden unter dem Ischiadicus durchgezogen und seine beiden Enden in eine Nähnadel von derselben Seite hereingefädelt wurden. Die Nadel wurde dann mit dem Oehr quer über den Nerven gelegt und die Fadenenden angezogen. (Diese Methode ist sehr viel practischer als das Abbinden, da der Faden sehr schnell entfernt werden kann.) Auch beim Kaninchen wurde häufig ein längeres Nervenstück isolirt. — Die operirten Thiere wurden nach verschiedenen Zeiträumen durch Kopfabschneiden getödtet und die Nerven möglichst in der natürlichen Spannung mit Igelstacheln auf Kork fixirt und in 0,25% Osmiumsäure übertragen. (Ueber die Färbung siehe oben.)

Die Degeneration der Primitivfibrillen im Allgemeinen[1]).

Bei den beiden gewählten Versuchsthieren geht die Degeneration sehr verschieden schnell von statten, wie schon oft hervorgehoben ist. Besonders beim Kaninchen lassen sich individuelle Unterschiede in der Schnelligkeit der Degeneration feststellen (worauf schon Beer (15) aufmerksam gemacht hat), ja es geht die Degeneration, wenn z. B. an beiden Beinen der Ischiadicus durchschnitten ist, manchmal auf der einen Seite schneller als auf der anderen. Beim Frosch zeigen sich erhebliche Unter-

1) Ueber die Degeneration der Primitivfibrillen existiren keine Angaben. Dadurch, dass sie in den Vordergrund der Untersuchung gestellt wird, ändert sich das Bild der Nervendegeneration so wesentlich, dass von einer eingehenden Besprechung der Litteratur über Nervendegeneration abgesehen werden kann. Wo sich Berührungspunkte zwischen unsern Befunden und den früheren Angaben finden, ist kurz auf dieselben eingegangen worden. Eine sehr eingehende Besprechung der einschlägigen Literatur findet sich in der Arbeit von Pace (20), auf welche wir hier verweisen.

schiede in der Schnelligkeit bei Sommer- und Winterthieren. Bestehen nun hierin erhebliche Differenzen, so ist der Vorgang der Degeneration doch im Grossen und Ganzen immer gleich. Alle diese Einzelheiten, Schnelligkeit der Degeneration, zeitliche und lokale Verhältnisse, Beziehungen der Fibrillendegeneration zum Markscheidenzerfall u. s. w. werden in den späteren Kapiteln besprochen. Hier soll zunächst nur beschrieben werden, wie sich die Degeneration der Fibrillen überhaupt gestaltet.

Von der Trennungsstelle aus schreitet die Degeneration centralwärts (eine beschränkte Strecke) und peripheriewärts fort (und hier ist sie, wie bekannt, total) und tritt nicht, wie vielfach angegeben wird, auf der ganzen Strecke gleichzeitig ein.

Die ersten Veränderungen der Primitivfibrillen nach Continuitätstrennung des Nerven werden an den in Osmiumsäure fixirten und nach oben beschriebener Methode gefärbten Präparaten nicht sichtbar. Die normale Primitivfibrille besteht nämlich ebenso wie die Flemming-Nissl'schen Schollen der Ganglienzellen aus zwei Substanzen, einem ohne Zerstörung nicht löslichen Substrat und einer mechanisch oder chemisch daran gebundenen, besonders in Alkalien leicht löslichen Substanz, welche sich mit basischen Farbstoffen primär färbt. Bei der Methode zur Darstellung der Fibrillen, welche der eine von uns (Bethe (24)) für das centrale Nervensystem angewendet hat, wie auch bei der oben für den peripheren Nerven beschriebenen, färbt sich das nicht lösliche Substrat der Fibrillen, da das eine Mal die primär färbbare Substanz gelöst ist, das andere Mal entweder auch gelöst oder chemisch verändert ist. Das Verschwinden dieser primär färbbaren (und, soweit die Untersuchungen bis jetzt reichen, chemisch isolirbaren) Substanz ist das erste, was nach Continuitätstrennung eines Nerven — besonders im peripheren Ende — constatirt werden kann. Zugleich mit dem Verschwinden der primären Färbbarkeit der Primitivfibrillen erlischt die Erregbarkeit des Nerven. Ueber diese Verhältnisse, deren Untersuchung besonders vom chemischen Standpunkt noch nicht abgeschlossen sind, wird der eine von uns (Bethe) an anderer Stelle genauer berichten. Hier soll nur kurz auf sie hingewiesen werden und das Hauptgewicht auf das Verhalten der Fibrillen selber, des unlöslichen Substrats bei dem Degenerationsprocess, gelegt werden. Sie bleiben noch einige

Zeit nach dem Verschwinden der primär färbbaren Substanz erhalten, wie sich beim Frosch sehr deutlich nachweisen lässt. Denn hier findet man, wenn die primäre Färbbarkeit und die Erregbarkeit längst verschwunden ist, besonders im peripheren Theil der peripheren Nervenstrecke, noch gut erhaltene Fibrillen. Beim warmblütigen Thier (Kaninchen) folgt die Degeneration dem Verschwinden der primär färbbaren Substanz so schnell (geht sogar z. Th. mit ihr Hand in Hand), dass man ohne diese Kenntniss das Aufhören der Erregbarkeit des Nerven auf Rechnung des Zerfalls des unlöslichen Substrats setzen würde.

Fortan ist also nur von den Präparaten die Rede, die nach obiger Methode angefertigt sind.

Im normalen Präparat sind, wie erwähnt, die Fibrillen ziemlich gestreckt und über den ganzen Axenraum gleichmässig vertheilt. Von diesem Verhalten treten häufig in der ersten Zeit nach der Continuitätstrennung Abweichungen auf, welche entschieden als pathologisch bezeichnet werden müssen. Erstens kann ein Zusammenschnurren der Fibrillen zu einem Strang eintreten, wie in Fig. 6, Taf. VIII, abgebildet ist. Man findet dies hauptsächlich beim Kaninchen sehr deutlich, oft in der Mehrzahl aller Fasern. Auf schlechter Fixirung kann dies nicht beruhen, da der zugleich in dieselbe Flüssigkeit eingelegte Nerv der anderen (normalen) Seite dies Verhalten nicht zeigt. Auch wird es durch den Vergleich mit späteren Stadien (s. Fig. 9, Taf. VIII) unwahrscheinlich, dass es sich hier nach der Durchtrennung des Nerven um eine vermehrte Tendenz zum Zusammenschnurren handelt. Es wird vielmehr angenommen werden müssen, dass bereits in vivo diese Veränderung stattgefunden hat. Die Perifibrillärsubstanz ist hierbei nach aussen gedrängt, umgiebt das Fibrillenbündel und ist durch die häufig zum Theil abgehobene Innenscheide hindurch diffundirt und erfüllt nun den Raum zwischen dieser und der Markscheide (Fig. 6, Taf. VIII).

Eine andere Lageveränderung der Fibrillen zu einander, die sich in gleicher Weise beim Kaninchen und Frosch zeigt und auf eine Consistenzänderung der Fibrillen zurückzuführen sein dürfte, besteht in starker Schlängelung und wirrem Verlauf der Fibrillen (Taf. IX, Fig. 16 u. Taf. VIII, Fig. 12). Ein Zusammenschnurren der Fibrillen findet dabei gewöhnlich nicht statt (kann aber stattfinden). Auf eine Verkürzung der ganzen Faser

in Folge der Continuitätstrennung, wobei sich ja immer die Nervenenden von der Durchschneidungsstelle etwas zurückziehen, kann dies nicht zurückgeführt werden, da es auch ganz weit von der Trennungsstelle entfernt gefunden wird und da von nebeneinander liegenden Fasern bald die eine das Verhalten zeigt, die andere nicht und da zweitens die Markrohre, wenn nicht schon (wie in Fig. 12, Taf. VIII) die Ellipsoidbildung begonnen hat, ganz gestreckt sind (s. Fig. 16, Taf. IX).

Die sonst gleichmässig dicken Fibrillen erfahren nun bei der weitergehenden Degeneration Veränderungen in ihrem Caliber. Die Fibrillen erscheinen in der Regel im ganzen Verlauf etwas verdickt (gequollen). Dann treten an einzelnen Stellen Verdünnungen, an anderen bald langgestreckte, bald kurze, spindelförmige Verdickungen auf, was wohl so zu deuten ist, dass die in ihrer Consistenz durch den Quellungsakt weicher gewordene Fibrille zu Tröpfchen zusammenläuft. Sehr schön erhält man dieses Stadium häufig beim Frosch, wo der ganze Process langsam vorwärts geht. Beim Kaninchen, wo gerade dieses Stadium nur sehr kurze Zeit zu dauern scheint, muss man oft lange suchen, um derartige Stadien zu finden (siehe Fig. 12, Taf. VIII, vom Frosch und Fig. 13, Taf. IX, vom Kaninchen). Die Spindeln runden sich dann später mehr ab, indem sie an Grösse noch zunehmen; die dünnen Verbindungsbrücken verschwinden (reissen durch) und schliesslich hat man nur noch mehr oder weniger reihenförmig angeordnete, selbstständige und dunkel tingirte, runde Körner vor sich. In Fig. 13, Taf. IX (Kaninchen) sieht man den Uebergang der spindelförmig verdickten Fibrillen (im unteren Theil der Figur) in die getrennten Körner des oberen Theils. (Der obere Theil liegt der Durchschneidungsstelle näher. Man erkennt also hier schon auf einer kurzen Strecke das Fortschreiten der Degeneration von der Durchschneidungsstelle aus.) Aehnliche Verhältnisse sieht man an der Fig. 1, Taf. VIII, vom Frosch. Die Fig. 4, Taf. VIII, vom Kaninchen stellt ein etwas früheres Stadium als Fig. 13, Taf. IX, dar und zeigt Wirbelbildung der Fibrillen und den Anfang der spindelförmigen Verdickungen.

Wir haben es also bei der Degeneration der Primitivfibrillen mit einem klassischen, körnigen Zerfall zu thun. Das Stadium, in dem die Fibrillen

Verdickungen zeigen, nennen wir das Stadium der Spindelbildung, an das sich nach Trennung der Verbindungsbrücken zwischen den Spindeln das Stadium der gemischten Körner anschliesst. Dieses Stadium kommt einerseits durch den Zerfall der Fibrillen, andererseits durch Veränderungen zu Stande, die während des Zerfalls in der Perifibrillärsubstanz vor sich gehen. Man kann diese Veränderungen am besten an Fasern beobachten, deren Fibrillen zusammengeschnurrt waren. In dem so gebildeten Strang zerfallen die Fibrillen ebenso wie in andern Fasern (Fig. 9, Taf. VIII). Hier bemerkt man nun die um den Körnerstrang angesammelte Perifibrillärsubstanz in einem Zustand feinkörniger Gerinnung. Normaler Weise gerinnt sie bei Osmiumfixirung nicht. Es könnte nun hier eine besondere Disposition zur Gerinnung bestehen; aus verschiedenen Gründen scheint es uns aber wahrscheinlicher, dass die Körnelung bereits in der unfixirten Faser vorhanden ist. Bisweilen ist die Perifibrillärsubstanz noch homogen, wenn die Fibrillen sich schon ganz zu grossen Körnern aufgelöst haben, so dass man hier von einem Stadium der grossen Körner sprechen kann.

Die grossen Körner, welche aus den Fibrillen hervorgingen, lösen sich bei weiterer Degeneration in ein feines blasseres Pulver auf, das von den Körnelungen der geronnenen Perifibrillärsubstanz nicht mehr zu unterscheiden ist (Fig. 14 u. 15, Taf. IX, vom Kaninchen und Fig. 8, Taf. VIII, vom Frosch). Sie werden unregelmässig und etwas blasser und man findet dann an ihrer Stelle kleine Haufen feiner Körner, die sich bald von einander entfernen und gleichmässig vertheilen. Die Figuren weisen alle Uebergänge auf. Bei der Faser, welche in Figur 14 dargestellt ist, waren die Fibrillen vor dem Zerfall nicht zusammengeschnurrt. Daher sind hier die grossen Körner über den ganzen Axenraum vertheilt. Bei der in Fig. 15 dargestellten war ein primäres Zusammenschnurren eingetreten. Man sieht hier, dass sich der Körnerstrang an verschiedenen Stellen gleichzeitig auflöst. So entstehen die Bilder, welche früheren Autoren (z. B. Beer (15)) Veranlassung gegeben haben, eine Zerstückelung des „Axencylinders“ bei der Degeneration anzunehmen.

Sind alle grossen Körner zerfallen, so tritt die Degeneration in das Stadium der feinen oder blassen Körner ein, von denen

wir in Fig. 10, Taf. VIII, eine Abbildung geben. (Sie stellt dieselbe Nervenfaser wie Fig. 15, Taf. VIII, dar, 100 μ weiter zur Durchschneidungsstelle hin, zeigt also wieder das Fortschreiten der Degeneration von der Läsionsstelle an derselben Faser.) In diesem Stadium sind die blassen Körner gleichmässig über den ganzen Axenraum vertheilt. Sie beginnen sich nun zu rarificiren — indem sie wahrscheinlich wohl gelöst werden — und es treten Lücken zwischen ihnen auf, so dass eine netzartige Structur entsteht, die vielleicht aber auch auf eine erneute Gerinnselbildung zurückzuführen ist (siehe Fig. 7, Taf. VIII). Beim Frosch schliesst sich dieses Stadium nicht selten an das Stadium der gemischten Körner direct an. Jedenfalls findet also wohl eine Auflösung der feinen Körner statt, so dass sie auf diese Weise der Resorption verfallen. Am Ende der Degeneration, wenn auch schon die Markscheiden vollkommen sich aufgelöst haben, findet man von ihnen keine Spur mehr vor (Taf. VIII, Fig. 11).

Das Verhalten der Scheiden bei der Degeneration.

Das Verhalten der Markscheide ist bisher immer in erster Linie Gegenstand der Untersuchung bei Nervendegenerationen gewesen. Es ist bekannt, dass sie einige Zeit nach der Continuitätstrennung des Nerven ihre gleichmässig cylindrische Form aufgiebt und zunächst Auftreibungen und Einschnürungen zeigt. Die Einschnürungen werden immer stärker und schliesslich fliessen hier die sich berührenden Wände der Markscheide zusammen, so dass getrennte, rings von Mark umgebene, bald längere, bald kürzere Räume entstehen, welche in der Hauptsache eine länglich elliptische Form haben und daher Markellipsoide oder Ellipsoide schlechthin genannt werden. Die Auftreibung der Elipsoide ist oft so stark, dass sie wohl nicht allein auf die verdrängte Perifibrillärsubstanz bezogen werden kann, sondern die Annahme einer Flüssigkeitsaufnahme von aussen zugelassen werden muss. Da nun zwischen Markscheide und Axencylinder im normalen Zustande der Nervenfasern die Innenscheide liegt, so musste untersucht werden, wie sich diese bei der Ellipsoidbildung verhält.

Es wurde bereits oben erwähnt, dass sich die Innenscheide beim pathologischen Zusammenschnurren der Primitivfibrillen häufig

mehr oder weniger von der Markscheide ablöst (Fig. 6, Taf. VIII), und dass Perifibrillärsubstanz in den Raum zwischen Markscheide und Innenscheide diffundirt. Die diffundirte Perifibrillärsubstanz unterliegt hier ebenso einer körnigen Gerinnung wie innerhalb der Fibrillenscheide (Fig. 15, Taf. IX).

Wenn an den Enden der Ellipsoide die Innenscheide sichtbar ist (Fig. 15, Taf. IX), so sieht man immer, dass sie wie die Markscheide sackartig geschlossen ist. An Stellen, wo die Markscheide sich zur Bildung eines Ellipsoids eingeschnürt hat, bemerkt man meist eine schon etwas weitergehende Einschnürung der Innenscheide, so dass, wenn die Markscheide an der Einschnürungsstelle noch ein sehr deutliches Lumen zeigt, die Blätter der Innenscheide sich schon ganz aneinander gelegt haben. Da man nun in anderen Fällen bereits eine sackartige Abschliessung der Innenscheide an diesen Stellen findet (Fig. 12, Taf. IX), so muss angenommen werden, dass der Ellipsoidbildung der Markscheide eine Abkapselung von Seiten der Innenscheide vorangeht, und dass der Innenscheide ebenso wie der Markscheide keine feste Beschaffenheit eigen ist. Fibrillenscheide und Schwann'sche Scheide bleiben bei der Ellipsoidbildung, wie bekannt, ganz unberührt (Fig. 15, *F* u. *S* Taf. IX). Häufig scheint sich die Markscheide bei der Ellipsoidbildung über ein Stück des degenerirten, von der Innenscheide abgekapselten Axencylinders ganz bis auf die nächsten abgekapselten Stücke zurückzuziehen (Fig. 15, Taf. IX, Mittelstück; *J* die Innenscheide). Zu Grunde zu gehen scheint die Innenscheide nie, wenigstens kann man gefärbte Linien, die ihr zu entsprechen scheinen, bis in die allerletzten Stadien der Degeneration verfolgen (Fig. 11, Taf. VIII). Sie (*J*) umschliesst hier immer und, wie oft sehr deutlich zu sehen ist, im Inneren der Schwann'schen Scheide (*S*) abgekapselte, schmale Räume von verschiedener Länge.

Die Markscheide zerfällt nach der Ellipsoidbildung, wie bekannt, in kleinere, meist zu Ei- oder Kugelform zusammenfliessende Theile, welche sich mehr und mehr verkleinern und der Resorption anheim zu fallen scheinen (Fig. 11, Taf. VIII). Wenn diese beim Kaninchen auch schon ein bis zwei Wochen nach der Continuitätstrennung grosse Fortschritte gemacht haben kann, so findet man doch in einzelnen Fasern des peripheren

Stumpfes (bei verhindertem Zusammenwachsen) noch nach 100 Tagen (und vielleicht noch länger) einzelne Marktrümmer vor.

Nach der Angabe von Pace (20) soll sich die Schwann'sche Scheide auflösen und mit dem proliferirenden Endoneurium vermischen. Wir haben dies nicht beobachten können. Die Angabe mehrerer Autoren, dass sich die Kerne der Schwann'schen Scheide vermehren, scheint ganz gesichert, ebenso die zuerst von Ranvier beobachtete Vermehrung des Plasmas an diesen Kernen, welche sich weiterhin über den ganzen Raum zwischen der Schwann'schen Scheide und Innenscheide ausdehnt (Taf. VIII, Fig. 11).

Ueber das Schicksal der Ranvier'schen Einschnürungen können wir keine Angaben machen. Zu Anfang der Ellipsoidbildung sind sie noch deutlich. Bei späteren Stadien finden wir keine Spur mehr von ihnen; niemals haben wir in diesen eine Unterbrechung der Schwann'schen Scheide constatiren können, so dass es nahe liegt, auch hier ein Zusammenfliessen der Ränder — wie es im entgegengesetzten Sinne bei Markscheide und Innenscheide stattfindet — anzunehmen. (Diese Frage bleibt also noch aufzuklären.)

Die ersten Stadien der Fibrillendegeneration gehen der Ellipsoidbildung immer voran.

Weder beim Kaninchen noch beim Frosch findet man jemals fertige (abgekapselte) Ellipsoide, welche glatte oder spindelförmig verdickte Fibrillen enthalten. Die Fibrillendegeneration ist immer mindestens bis ins Stadium der grossen Körner getreten. Unregelmässigkeiten im Lumen der Markscheide (Auftreibungen und Verengerungen) können sich beim Kaninchen schon im Stadium der Spindelbildung (Taf. VIII, Fig. 4), beim Frosch bei noch unversehrten Fibrillen (im peripheren Theil lange nach der Durchschneidung) zeigen; eine vollständige Continuitätstrennung der Markscheiden mit Abkapselung kommt aber, wie gesagt, erst dann vor, wenn der Zerfall der Fibrillen eingetreten ist. Die ersten gebildeten Ellipsoide sind sehr lang und theilen sich, während das Stadium der grossen Körner in das der gemischten und blassen Körner übergeht, und auch noch während der Resorption derselben, in kürzere.

Da der Axencylinder als solcher bei der Ellipsoidbildung gar nicht mehr vorhanden ist, so kann die Angabe Stroebe's

(16), der Axencylinder bewahrte bei derselben zunächst seine Continuität, nicht zu Recht bestehen. Nach v. Büngner (12) und v. Notthafft (14) soll die Ellipsoidbildung eingeleitet werden durch Schrumpfung des Axencylinders, indem die Markscheide passiv dem schrumpfenden Axencylinder folgt. Eine Schrumpfung des Axencylinders, d. h. Verminderung der im Axenraum enthaltenen Substanzmengen, findet nun, soviel wir sehen, überhaupt nicht statt; viel eher ist eine Vermehrung (durch Wasseraufnahme) zu constatiren. Was diese Autoren als Schrumpfung des Axencylinders ansahen, beruht auf dem Zusammenschnurren der Fibrillen; diese allein machen aber den Axencylinder nicht aus.

Das Primum bei der Degeneration ist auf jeden Fall die Degeneration der Fibrillen und die damit Hand in Hand gehende Veränderung der Perifibrillärsubstanz; ob dieses Primum auch das Primum movens für die Ellipsoidbildung ist, lässt sich mit Sicherheit nicht entscheiden. Eine Verminderung der Consistenz des Nervenmarks bei der Ellipsoidbildung scheint uns wahrscheinlich. Ob nun aber eine ungleichmässige Spannung an verschiedenen Stellen der Markscheide zur Ellipsoidbildung führt, indem so die Degenerationsproducte des Axencylinders nach verschiedenen Richtungen auseinander gedrängt werden, oder ob von dem durch die Degegeneration der Fibrillen und Veränderung der Perifibrillärsubstanz in seiner Consistenz veränderten Axencylinder die Formveränderung durch eine Spannungsverschiedenheit ausgeht, der die Scheiden passiv folgen, das müssen wir dahingestellt sein lassen. Für die letztere Möglichkeit liesse sich anführen, dass der Ellipsoidbildung der Markscheiden Trennungen im Inhalt des Axenraums mit Absackung der Innenscheide vielleicht immer, jedenfalls aber häufig vorausgehen (siehe Taf. IX, Fig. 12).

Genauere Beschreibung der Befunde.

Die Operation selber hat bereits Veränderungen zur Folge, welche hier kurz erwähnt werden sollen. Offenbar sind sie auf Compression zurückzuführen, da sie sich bei Durchschnürung in weiterer Ausdehnung finden als bei scharfer Durchschneidung. Sie treten in gleicher Weise hervor bei Thieren, die operirt und dann gleich getödtet wurden, wie bei solchen, die erst getödtet und dann operirt wurden, und finden sich natürlich auch noch

einige Zeit nach der Operation. Die Markrohre sind — bei der Durchschneidung — an den Schnittenden aufgetrieben und der Inhalt ist zu einer meist homogen aussehenden, sich dunkel tingirenden Masse verändert. Bei der Durchschnürung wird Mark und Axencylinder nach beiden Seiten fort gepresst, so dass die Schwann'schen Scheiden ein Stück weit mit einem Conglomerat aus diesen Bestandtheilen erfüllt sind. Häufig platzen sie und man findet das Endoneurium imbibirt mit Marktrümmern. Diese Compressionsproducte verfallen aber schnell der Resorption. Unzweifelhaft sind dabei nach unsern Präparaten Leuko- und Lymphocyten betheiligt. Ihre Betheiligung wird zwar von den meisten Autoren in Abrede gestellt und behauptet, dass man nur Leukocyten bei der Degeneration fände, wenn Entzündung eingetreten sei, wenn also nicht aseptisch operirt wäre. Wir finden aber, dass sie auch bei vollkommener Asepsis auftreten. An der Durchschneidungs- resp. Compressionsstelle finden wir fast immer mit Marktrümmern beladene Leukocyten, nicht nur zwischen den Fasern, sondern auch im Innern des Markrohrs (Taf. VIII, Fig. 2).

In den ersten Tagen nach der Operation findet hier eine sehr lebhafte Gefässneubildung statt und man sieht ebenfalls in den Gefässen zahlreiche mit Marktrümmern beladene Leukocyten. Da sich derartige Leukocyten später auch in den Gefässen und zwischen den Nervenfasern, weit von der Läsionsstelle entfernt, ebenso in der Lymphdrüse der Kniekehle finden, so glauben wir annehmen zu müssen, dass nicht nur bei der Fortschaffung der durch die Compression entstandenen Marktrümmer, sondern auch bei der Resorption des degenerirenden Nervenmarks Leukocyten betheiligt sind.

An die Gegend der Compressionsprodukte schliessen sich bei einem Thier, das gleich nach der Operation geschlachtet ist, direct normale Verhältnisse an, wie sie oben beschrieben wurden. Nach Durchschnürung sind die Fibrillen hier wie im ganzen übrigen Nerven parallel und fast grade, nach Durchschneidung sind sie ganz in der Nähe der Läsion häufig etwas gewellt, aber nie so wirr, wie man es später nach dem Einsetzen der Degeneration zu sehen bekommt.

Wir beschreiben im Folgenden die Befunde am peripheren und centralen Stumpf und am isolirten Nervenstück getrennt; wir beginnen mit dem Kaninchen.

Kaninchen. Peripherer Stumpf.

Schon 10 Stunden nach der Operation bemerkt man makroskopisch bei vollkommener Durchtrennung Veränderungen an den Schnittflächen, indem sie deutlich verdickt sind. Die Nervenfasern liegen nicht mehr dicht aneinander, sondern sind durch eingewuchertes Bindegewebe (vom Epi- und Perineurium stammend) auseinander gedrängt. Ausserdem liegen zwischen ihnen reichliche weisse und auch rothe Blutkörperchen, die von mitdurchtrennten kleinen Gefässen stammen. Auch Neubildung von Gefässen hat stattgefunden. In Folge der Verlagerung sind die Nervenfasern in Schnittpräparaten hier nur auf kurze Strecken angeschnitten zu erhalten; klarer sind hier deswegen Präparate, welche von durchschnürten Nerven stammen. Auf das scharf abgesetzte Gebiet der Compressionsproducte folgt eine schmale Zone von etwa 1 mm, in welcher sich neben Fasern von ganz normalem Aussehen (wie direct nach der Operation), andere mit deutlichen Degenerationsanzeichen finden. Man sieht hier bereits einige wenige Fasern mit Körnerstadien, andere mit wirren Fibrillen. Weiter nach der Peripherie zu herrschen normale Verhältnisse. — 14 und 20 Stunden nach der Operation fanden wir keine wesentlichen Fortschritte; das Degenerationsgebiet beträgt auch hier kaum mehr als 1 mm. — Ebenso hatte auch nach 24 Stunden das Gebiet der beginnenden Degeneration nur wenig an Extensität, dagegen mehr an Intensität zugenommen. Die normalen Fasern in der auf das Compressionsgebiet folgenden Zone standen erheblich hinter den degenerirenden an Zahl zurück.

Nach 28 Stunden war schon ein erheblicher Fortschritt zu constatiren. Die beiden von uns nach dieser Zeit getödteten Thiere zeigen ihn sehr verschieden ausgeprägt und demonstriren sehr deutlich, dass, wie schon oben erwähnt, individuelle Schwankungen vorkommen. — Eine Normentafel für die Schnelligkeit der Degeneration wollen und können wir daher hier nicht aufstellen. Es gehört dazu ein sehr viel erheblicheres Material. In beiden Fällen fanden wir im nächsten Anschluss an das Compressionsgebiet gar keine Fasern mit erhaltenen Fibrillen mehr vor, sondern überall gemischtes und blasses Körnerstadium, auch schon Gerinnsel. Diese totale Degeneration erstreckte sich bei dem einen Thier nur auf etwa 1 mm, worauf 2—3 mm folgten, in denen neben wenigen

Fasern mit normalen Fibrillen andere mit wirren oder zusammengeschnurrten Fibrillen und einige im Stadium der grossen Körner folgten. Auf weiteren 5—6 mm waren erst ganz vereinzelte Körnerstadien zu treffen, viele Fasern mit wirren Fibrillen neben normalen, worauf dann normale Verhältnisse folgten. Bei dem anderen Thier fanden sich alle Fasern mit allen verschiedenen Körnerstadien auf etwa 3 mm erfüllt. 5—6 mm von der Läsionsstelle entfernt waren noch viele Körnerstadien neben wirren Fibrillen, und zum Theil spindelförmig angeschwollene Fibrillen zu finden. Normale Fasern traten schon hier auf, wurden aber erst weiterhin zahlreich. Noch 2 cm von der Durchschnürungsstelle entfernt fanden sich frühe Degenerationsstadien. Bei diesem Thier waren im Anschluss an die Läsionsstelle auch bereits Ellipsoide zu bemerken, weiter von ihr entfernt waren die Markscheiden trotz der fortgeschrittenen Axencylinderdegeneration anscheinend ganz normal. Nur in einem Bündel, das aus dünnen Fasern bestand, waren bis dicht an die Läsionsstelle heran normale Verhältnisse vorhanden. Wir haben auch sonst fast durchgängig in den dünnen Nervenfasern weniger weit fortgeschrittene Degeneration bemerkt, als in den dicken, so dass der Schluss berechtigt erscheint, dass sie dem Degenerationsprocess einen lebhafteren Widerstand entgegen setzen.

30 Stunden nach der Operation fanden wir nur wenig weiter fortgeschrittene Degenerationen wie bei dem zweiten 28stündigen Thier.

Nach 36 Stunden waren etwa 1 cm von der Durchschneidungsstelle alle Markscheiden in Ellipsoide zerfallen und mit späteren Degenerationsstadien des Axencylinders erfüllt. Weiter nach der Peripherie zeigten sich erst einzelne und dann immer mehr Fasern mit normalen Markrohren, die zum Theil noch normale Fibrillen, zum grössern Theil aber frühe Degenerationsstadien (wirre Fibrillen, Spindelbildung, grosse Körner) zeigten, neben anderen mit Ellipsoidbildung und den späteren Körnerstadien. Die Degeneration hat also in einzelnen Fasern bereits den Weg bis zur Peripherie hin zurückgelegt. Im oberen Theil des Tibialis und Peroneus war die Zahl der Fasern mit Ellipsoiden und späteren Körnerstadien etwa gleich der Zahl der Fasern, welche normale Markscheiden zeigten. (Die Fibrillen der letzteren hatten zum überwiegenden Theil noch normales

Aussehen.) In der Fersengegend walteten fast normale Verhältnisse. Es war also eine Strecke von etwa 5 cm vorhanden, wo sich neben ganz normalen Fasern ganz und halb degenerirte fanden. Unter den nicht degenerirten waren ein grosser Theil dicke Fasern, so dass sich der Unterschied in der Schnelligkeit der Degeneration nicht nur auf den Dicken-Unterschied bezieht.

Nach 40 Stunden war die Zone vollständiger Degeneration aller Fasern (Ellipsoidbildung mit späten Zerfallsstadien der Axencylindercomponenten) wieder etwas weiter nach der Peripherie gerückt. Dann folgte (wenn in der Mitte des Oberschenkels durchschnitten war, etwas oberhalb der Stelle, wo sich der Ischiadicus in Tibialis und Peroneus trennt) ein Gebiet, in dem zuerst unveränderte Markrohre auftraten. Diese zeigten zunächst immer im Innern das Stadium der grossen oder gemischten Körner. Weiter peripheriewärts wurden sie häufiger, es zeigten sich in einigen die ersten Anfangsstadien der Fibrillendegeneration und unterhalb der Kniekehle auch normale Fibrillen. Im Tibialis fanden sich oberhalb der Stelle, wo die grossen Muskeläste abgehen, etwa gleich viel normale und degenerirende Fasern, nach dem Abzug derselben aber relativ sehr viel mehr degenerirende als normale. Von hier an wurden dann die Verhältnisse nach der Peripherie zu wieder normaler, so dass sich an der Ferse neben vielen normalen Fasern nur wenige degenerirende (wie Fibrillen, Spindelbildung) mit immer gestreckten Markrohren fanden. Im Peroneus liessen sich ähnliche Verhältnisse constatiren, nur dass hier entsprechend dem distaleren Abgang der Hauptmuskeläste die plötzliche relative Zunahme von degenerirenden Fasern auch mehr distal in Erscheinung trat. (Da nach der Peripherie zu die dünnen Fasern immer im Verhältniss zunehmen, worauf Schwalbe zuerst aufmerksam gemacht hat, und diese langsamer degeneriren als die dicken, so ist in der Beurtheilung der vorliegenden Verhältnisse grosse Vorsicht nothwendig.)

Bei einem der nach 40 Stunden getödteten Thiere war der Unterschied zwischen schnell und langsam degenerirenden Fasern noch sehr viel deutlicher, indem hier eine Anzahl von Fasern mit gut erhaltenen Fibrillen bis in die Nähe der Durchschneidungsstelle reichten, während sich die degenerirten, nach der Peripherie an Zahl immer mehr abnehmend, bis in die Fersengegend erstreckten.

Bei dem einzigen nach 44 Stunden geschlachteten Thier war das Verhältniss von Fasern mit erhaltenen Markrohren und normalen resp. im Anfang der Degeneration begriffenen Axencylindern zu denen mit späten Degenerationsstadien und Ellipsoidbildung 1—2 cm von der Durchschneidungsstelle entfernt etwa 1 : 6, dagegen im Tibialis in der Nähe des Fersengelenks 1 : 1. (An diesem Thier waren, wie manchmal geschehen, beide Ischiadici durchschnitten, und es zeigte sich hier im anderen Ischiadicus eine sehr viel weniger weit fortgeschrittene Degeneration.) Die Grenze der totalen Degeneration schreitet nun immer weiter nach der Peripherie zu.

Nach 48 Stunden findet man nur noch ganz peripher eine ganze Anzahl von Fasern mit erhaltenen Fibrillen und gestreckten Markrohren.

Auch nach 54 Stunden kommen hier noch gestreckte Markrohre mit frühen Stadien der Fibrillendegeneration ziemlich häufig vor, mit normalen Fibrillen sehr selten.

Nach 64 und 72 Stunden sind auch an der Ferse alle Nervenfasern mindestens bis zum Stadium der geschlängelten oder zusammengeschnurrten Fibrillen degenerirt.

Am vierten Tage (96 Stunden) nach der Operation findet man nirgends mehr Fibrillen. Die Degeneration ist an allen Stellen meistens bis zum Stadium der gemischten Körner vorgeschritten. Hier constatirt man noch immer den Fortschritt der Degeneration von der Durchschneidungsstelle aus und einen Unterschied in dem Degenerationszustand verschiedener Fasern auf gleicher Höhe. Nahe der Durchschneidungsstelle findet man nur Ellipsoide und Stadien der blassen Körner oder den Anfängen der Resorption. Weiter nach der Peripherie treten dann Fasern mit dem Stadium der gemischten Körner auf, und in der Fersengegend werden neben Fasern mit Ellipsoiden und feinkörnigen Körnerstadien andere mit intakten Markrohren und grossen Körnern gefunden.

Nach 5—6 Tagen ist auch an der Peripherie überall Ellipsoidbildung vorhanden. Centralwärts findet man schon vollkommene Resorption der Degenerationsproducte des Axencylinders und Zerfall der Markscheiden neben Ellipsoiden und späten Körnerstadien, während man an der Peripherie neben einander das Stadium der grossen und gemischten Körner, das Stadium der

feinen Körner, der Resorption der Degenerationsprodukte und auch Fasern, in denen bereits vollkommene Resorption und Markscheidenzerfall eingetreten ist, findet.

Nach 7—8 Tagen ist schon in vielen Fasern der vollkommene Zerfall der Markscheiden eingetreten und die noch erhaltenen Ellipsoide haben entweder blasse Körner zum Inhalt oder Gerinnsel mit blassen Körnern, wie solche Fig. 7, Taf. VIII, zeigt. Nach 9 und 10 Tagen sind nur noch ganz vereinzelte Ellipsoide vorhanden und nach 3 Wochen sind sie vollkommen verschwunden. Marktrümmer findet man hier aber noch in reichlicher Anzahl, selbst nach 100 Tagen ist noch nicht alles Mark resorbirt.

Aus diesen Befunden geht zunächst hervor, dass die Degeneration an der Läsionsstelle einsetzt und nach der Peripherie fortschreitet, dass sie aber nicht auf der ganzen Strecke gleichzeitig eintritt. Sie zeigen ferner, dass die Degeneration nicht in allen Fasern gleichmässig vorwärts schreitet, sondern in einigen schnell, in anderen langsam. (Eine Erklärung dieses Befundes werden wir weiter unten zu geben versuchen.) Schliesslich ergeben sie, dass der Ellipsoidbildung sive Degeneration der Markscheiden immer die Degeneration der Fibrillen vorausgeht.

In der ersten Zeit nach der gesetzten Verletzung schreitet die Degeneration sehr langsam vorwärts, um dann später sehr schnell weiter zu wandern. Das hat viele Autoren veranlasst, von einer traumatischen Degeneration im Gegensatz zu einer sekundären Degeneration zu sprechen, indem sie angeben (Engelmann (2)), dass die Degeneration zunächst nur das angeschnittene Segment bis zur ersten Ranvier'schen Einschnürung befiele.

Wir haben in unseren Präparaten eine Bestätigung dieser Angaben nicht finden können. Man sieht zwar bisweilen, dass sich auf der centralen Seite einer Ranvier'schen Einschnürung die Fibrillen in einem anderen Zustand befinden, wie auf der peripheren (z. B. Fibrillen mit spindelförmigen Anschwellungen oder grossen Körnern auf einer Seite und glatte oder geschlängelte auf der anderen Seite); aber erstens sind derartig scharfe Absetzungen nicht durchgängig, man sieht vielmehr häufig die

Fibrillen auf beiden Seiten der Einschnürung im gleichen Stadium, zweitens findet man gleichscharfe Abgrenzungen auch mitunter mitten in einem Markrohr, und drittens ist dies Verhalten auch häufig an anderen Ranvier'schen Einschnürungen zu sehen als denen, welche zu den angeschnittenen Markrohren gehören. Wir wollen gern zugeben, dass an den Ranvier'schen Einschnürungen überhaupt ein Hemmniss für das Fortschreiten der Degeneration existirt — was ja sehr gut verständlich ist bei der Discontinuität der Perifibrillärsubstanz —, können aber nicht beistimmen, dass dies ein specielles Verhalten der angeschnittenen Segmente ist. Von dem Augenblick an, wo man Anfänge der Degeneration wahrnehmen kann, geht sie in verschiedenen Fasern verschieden weit und hat bei manchen Fasern bereits mehrere Segmente ergriffen, während andere noch ganz intakt sind. Nach Angabe der meisten Autoren, welche einen Unterschied zwischen traumatischer und sekundärer Degeneration machen, soll die letztere auf der ganzen peripheren Strecke gleichzeitig einsetzen. Wir haben gezeigt, dass dies nicht der Fall ist. Die Degeneration schreitet stetig von der Läsionsstelle aus nach der Peripherie fort und geht eben nur am Anfang langsamer als später. Daraus folgt, dass für die Unterscheidung einer traumatischen und sekundären (paralytischen) Degeneration eine genügende Grundlage nicht existirt.

Centraler Stumpf.

Viele Autoren geben an (zuerst Engelmann (2)), dass im centralen Stumpf nur eine traumatische Degeneration, d. h. nur Zerfall des verletzten Segments stattfände. Dieser Auffassung wurde hauptsächlich von Ziegler (19) entgegengetreten, der eine weiter gehende Degeneration beobachtete. Direct nach der Operation findet sich am centralen Stumpf schon eine Zone von Compressionsproducten wie am peripheren Ende (bei Durchschnürung liegt sie als intermediäres Segment zwischen beiden), an die sich dann ziemlich unvermittelt normale Verhältnisse anschliessen. 14 Stunden nach der Operation fanden wir hier die ersten Anzeichen der Degeneration (wirre Fibrillen mit spindelförmigen Anschwellungen) zunächst nur direct an der Läsionsstelle. Nach 20 Stunden ist kein wesentlicher Fortschritt an den Fibrillen zu konstatiren, es ist aber bereits eine deutliche Wu-

cherung des Bindegewebes und Ansammlung von Leukocyten eingetreten (genau wie am peripheren Stumpf). Nach 24 Stunden fanden wir denselben Zustand.

Nach 28 Stunden findet man im Anschluss an die Läsionsstelle, hauptsächlich innerhalb der angeschnittenen Segmente, bei einigen Fasern aber schon centralwärts von der ersten Ranvier'schen Einschnürung alle frühen Formen der Fibrillendegeneration (Spindelbildung, grosse und gemischte Körner). Die Markscheiden zeigen noch die ersten Anfänge der Ellipsoidbildung.

Nach 44 Stunden trifft man schon sehr viele Fasern, in denen die Fibrillen im ersten und zweiten Segment central von dem angeschnittenen in Degeneration begriffen sind (Spindelbildung, grosse Körner). Nahe an der Läsionsstelle sind zahlreiche Ellipsoide vorhanden, angefüllt mit gemischten oder feinen Körnern.

Nach 48 Stunden findet man bis zu 2 mm von der Läsionsstelle entfernt eine grosse Anzahl von Fasern mit frühen Körnerstadien, welche nach der Operationsstelle hin in späte Körnerstadien (mit Ellipsoidbildung der Markscheide) übergehen. Daneben liegen andere Fasern mit gut erhaltenen Fibrillen, die noch im Gebiet des ersten auf das angeschnittene folgenden Segment degenerirende Fibrillen zeigen. Es lässt sich also auch hier wieder die Verschiedenheit in der Schnelligkeit der Degeneration nachweisen und es sind wieder vor allem die dünnen Fasern, welche weniger ausgedehnte Veränderungen zeigen.

In den nächsten Tagen schreitet die Degeneration im Allgemeinen noch etwas und sehr langsam fort, macht dann aber bei den meisten Fasern $1^1/_2$—2 mm von der Läsionsstelle entfernt Halt, befällt also bei allen Fasern nicht nur das verletzte Segment, sondern dehnt sich auf die ersten 3—6 Segmente aus. In dieser total degenerirenden Zone geht der weitere Zerfall sehr schnell vorwärts. Schon 3—4 Tage nach der Operation findet man nur noch wenige Ellipsoide mit den spätesten Degenerationsstadien der Primitivfibrillen; die Mehrzahl ist schon zerfallen und ihr Inhalt resorbirt. Neben diesen Fasern, bei denen der degenerative Process in einiger Entfernung von der Läsionsstelle (aber meist nicht an einer Ranvier'schen Einschnürung, sondern meist mitten im Markrohr) zum Stillstand kommt, findet sich eine

nicht unbeträchtliche Zahl anderer, welche fortschreitend zum Centrum hin degeneriren, indem wie immer zuerst die Fibrillen körnig zerfallen und dann die Markscheiden mit zu Ellipsoiden einschnüren. Ob die Zahl dieser Fasern konstant ist und ob sie ganz bis zum Centrum hin degeneriren, können wir nicht angeben. Auch dann, wenn an den nicht weiter degenerirenden Fasern schon die Regeneration begonnen hat — das ist am Anfang der zweiten Woche — nehmen sie an Zahl noch zu, so dass man um diese Zeit 3—4 cm von der Operationsstelle entfernt eine ganze Anzahl degenerirter Fasern antrifft. (Mit einer Untersuchung der Regenerationsvorgänge ist der eine von uns (Mönckeberg) zur Zeit noch beschäftigt und wird seine Resultate später veröffentlichen. Hier soll von ihnen nicht weiter die Rede sein.) Siegmund Mayer (4) gab zuerst an, dass auch im normalen Nerven sich immer einzelne degenerirende Nervenfasern finden. Auf das Conto dieser lassen sich diese Fasern nicht setzen, da ihre Zahl viel zu gross ist.

Eins unserer Thiere starb am zehnten Tage nach der Operation an Sepsis. Es waren bei diesem Thier beide Ischiadici durchschnitten worden. Am Fuss des linken Beines scheuerte sich das Thier durch und es entstand eine ausgedehnte nekrotische Stelle, von der aus die allgemeine Infection stattfand. Bei diesem Thier zeigten sich nun alle Fasern des ganzen centralen Stumpfes des linken Ischiadicus (er war auf eine Strecke von 3 cm herausgenommen und conservirt) in vollständiger Degeneration, wie man es sonst nur im peripheren Stumpf findet. Der Ischiadicus des rechten Beines, zu dem die Infectionskeime wohl erst später gelangt waren, zeigte die normalen Verhältnisse: Eine $1^1/_2$—2 mm breite Zone vollkommenen Zerfalls, eine Anzahl weiter centralwärts degenerirter Fasern und lebhafte Regenerationsvorgänge. Dieser Fall zeigt, dass also auch im centralen Stumpf unter geeigneten Verhältnissen eine totale Degeneration stattfinden kann.

Wir fassen zusammen: Es findet am centralen Stumpf eine Degeneration aller Fasern statt, welche in denselben Formen abläuft wie am peripheren Stumpf. Sie macht nicht an der ersten Ranvier'schen Einschnürung Halt, ist also nicht als traumatische Degeneration im Sinne Engel-

mann's (2) und anderer Autoren zu deuten, sondern ergreift immer mehrere Segmente. Eine Anzahl von Fasern degenerirt weit hin zum Centrum. Im Gebiet der totalen Degeneration geht der Fortschritt zeitlich langsamer als auf der gleichen Strecke des peripheren Stumpfes; sind hier aber erst die Fibrillen in Zerfall gerathen, so folgen die Markscheidenveränderungen und die Resorption der Zerfallsproducte schneller als beim peripheren Stumpf. Aus diesem Verhalten kann man mit Deutlichkeit sehen, dass die Markscheidenveränderung etwas sekundäres, der Fibrillendegeneration Folgendes ist.

Isolirtes Stück.

Wir stellten uns isolirte Nervenstücke von verschiedener Länge her. Entweder wurde der Nerv in der Mitte des Oberschenkels frei gelegt und hier mittelst zweifacher Durchschneidung oder Abschnürung ein isolirtes Stück von 1—1½ cm gewonnen, oder es wurde der Nerv an zwei Stellen frei gelegt (in der Kniekehle und am Foramen ischiadicum) und an beiden Stellen durchschnitten, so dass isolirte Stücke von 3—4 cm Länge erhalten wurden. Die Degeneration im isolirten Stück geht nun ungleich viel schneller als im peripheren und centralen Stumpf vor sich. Die Zeitdauer ist umgekehrt proportional der Länge des isolirten Stückes. Die Degeneration beginnt an beiden Enden und schreitet nach der Mitte fort; ein Unterschied zwischen centralem und peripherem Ende ist nicht deutlich. Auch hier schreitet die Degeneration nicht in allen Punkten gleich schnell fort. Schon nach 24 Stunden, wo gewöhnlich im peripheren Stumpf die Ausdehnung der Degeneration noch sehr gering ist, findet man im 4 cm langen isolirten Stück die Fibrillen einzelner Fasern bereits bis zur Mitte des Stückes in körnigem Zerfall, und mehr als 1 cm von den Läsionsstellen entfernt findet man alle Fasern in Ellipsoidbildung, während das Gebiet beim peripheren Stumpf nach der gleichen Zeit nur wenige Millimeter beträgt. Nach 36 Stunden sind schon keine Fibrillen mehr vorhanden, überall Stadien der gemischten Körner, nach den Enden zu weitgehende Ellipsoidbildung und letzte Stadien der Axencylinder-

degeneration. Nach 70 Stunden gerathen die Ellipsoide, besonders bei kleineren Stücken, schon in Zerfall, späte Körnerstadien und Gerinnsel füllen die noch erhaltenen aus. Am 10—14. Tage sind keine Ellipsoide mehr vorhanden und das ganze isolirte Stück befindet sich in einem Zustande, in dem der periphere Stumpf erst nach 21—23 Tagen gefunden wird.

Frosch.

Hier zeigte sich ein sehr erheblicher Unterschied zwischen den Thieren, welche im Herbst gefangen und im Laufe des Winters operirt waren (Winterfrösche), und den im Sommer untersuchten (Sommerfrösche).

Peripherer Stumpf.

Die ersten Stadien der Fibrillendegeneration (wirre Fibrillen, Spindelbildung) zeigen sich hier im nächsten Anschluss an die Läsionsstelle zuerst nach 10—12 Tagen, während ein bis zwei Millimeter von der Durchschneidungsstelle entfernt vollkommen normale Verhältnisse sich vorfinden. Nach 20—22 Tagen ist die Degeneration etwas weiter vorgerückt, aber nicht in allen Fasern gleichmässig, so dass man in einigen bis dicht an die Läsionsstelle heran noch intakte Fibrillen findet, während andre schon auf 3—4 Millimeter spindelförmig verdickte Fibrillen und frühere und spätere Körnerstadien findet.

Nach 50—60 Tagen fanden wir auf der ganzen peripheren Strecke Fasern in allen Stadien der Fibrillendegeneration, und zum Theil mit Ellipsoidbildung, daneben aber bis 2—3 mm an die Durchschneidungsstelle heran Fasern mit gut erhaltenen Markscheiden und Primitivfibrillen. Einzelne Fasern mit normalen Fibrillen fanden sich in den peripheren Theilen auch noch nach 80 und 100 Tagen und erst nach 130—140 Tagen war der Status erreicht, der sich beim Kaninchen im allgemeinen nach 4 Tagen vorfindet. Ueberall sind im peripheren Stumpf die Primitivfibrillen mindestens bis zum Stadium der grossen Körner degenerirt; die Ellipsoidbildung ist allerdings auch dann noch nicht ganz bis zur Peripherie allgemein geworden. Es geht also beim Winterfrosch die Degeneration mehr als 30mal langsamer als beim Kaninchen (dabei ist die Längendifferenz der Nerven noch gar nicht in Betracht gezogen).

Bei Fröschen, die im Hochsommer operirt waren, ging der Degenerationsprocess bedeutend schneller, so dass schon 40 Tage nach der Operation in allen Fasern des peripheren Stumpfes die Primitivfibrillen körnig zerfallen waren und Ellipsoidbildung stattgefunden hatte.

Bei der langen Dauer, welche die Degeneration in Anspruch nimmt, wird der Unterschied zwischen schnell und langsam degenerirenden Fasern noch auffallender, als er beim Kaninchen ist.

Centraler Stumpf.

Auch hier sind die Verhältnisse ganz ähnlich wie beim Kaninchen, nur dass die Degeneration sehr viel langsamer geht. Ein Haltmachen der Degeneration an der ersten Ranvier'schen Einschnürung findet nicht statt. Bei allen Fasern wurden die ersten 2—3 Segmente von der totalen Degeneration befallen. Hier macht der Process bei den meisten Fasern halt und nur ein Theil degenerirt wie beim Kaninchen weiter zum Centrum hin.

Isolirtes Stück.

Die Degeneration setzt hier wie beim Kaninchen an beiden Enden ein und schreitet zur Mitte hin fort, indem sie weit schneller arbeitet als beim centralen und peripheren Stumpf. Beim Winterfrosch sind schon nach 8—9 Wochen alle Fibrillen in einem isolirten Stück von 8—10 mm zerfallen.

Das verschieden schnelle Fortschreiten der Degeneration in sensiblen und motorischen Fasern.

Wir haben verschiedentlich darauf aufmerksam gemacht, dass man sowohl beim Kaninchen wie beim Frosch eine gewisse Zeit nach der Operation im peripheren Stumpf neben einander Fasern findet, die auf beinahe der ganzen peripheren Strecke ihr normales Aussehen haben und nur in der Nähe der Läsionsstelle Degeneration zeigen, und andre, bei denen auf der ganzen Linie bereits weit fortgeschrittener Zerfall stattgefunden hat.

Unter diesen langsamer degenerirenden Fasern war immer ein erheblicher Theil sehr dünn, aber ein grosser Theil bestand aus den dicksten überhaupt vorkommenden Fasern, sodass der Unterschied durch die Dickenverhältnisse nicht allein seine Erklärung finden kann. Es war nun möglich, dass vielleicht die

motorischen Nervenfasern sich bei dem Degenerationsprocess anders verhielten, als die sensiblen. Ein solcher Unterschied wurde zuerst von Krause und Friedländer (1) aufgestellt, indem sie behaupteten, dass nach der Continuitätstrennung im peripheren Stumpf nur die motorischen, im centralen nur die sensiblen Fasern degenerirten. Da aber spätere Autoren mit Sicherheit eine vollständige Degeneration des peripheren Endes feststellten, so ging man über die von Krause und Friedländer (1) aufgeworfene Frage mit Stillschweigen hinweg. (Auch Engelmann (21) hat einen Unterschied in der Degeneration motorischer und sensibler Fasern postulirt, aber nicht weiter begründet; Strocbe (16) ebenfalls.)

Ein Unterschied in der Degeneration der motorischen und sensiblen Fasern konnte sich nur darin äussern, dass die eine Art schneller als die andre dem Zerfall anheim fiele; denn dass alle Fasern von der Durchschneidungsstelle aus degeneriren (dass also nicht etwa die eine Art von der Durchschneidungsstelle aus, die andre von der Peripherie aus zu degeneriren beginnt), haben wir bereits oben genügend hervorgehoben. Um die vorliegende Frage zu entscheiden, verfuhren wir folgendermaassen: Wir suchten uns an einem Nervenpräparat des Kaninchenbeines einen motorischen und einen sensiblen Nerv auf, welche möglichst nahe aneinander entspringen und möglichst gleich lang sind. Solche fanden wir in einem Seitenast des Ischiadicus, der zu den Beugern des Oberschenkels zieht, und in dem Nervus cutaneus cruris posterior. Um beide mit einer Operation zu durchschneiden, musste der Ischiadicus am Austritt aus dem Foramen ischiadicum aufgesucht werden. Die ziemlich dünnen und von der Durchschneidungsstelle aus nur ein kleines Stück mit dem Hauptstamm verlaufenden Nervenstämme wurden bei der Sektion vom Hauptstamm abgetrennt, von der Durchschneidungsstelle ab gleich lange Stücke abgemessen (circa 3 cm) und dann conservirt.

Nach 30 Stunden fand sich der motorische Stamm noch fast unverschrt, der sensible zeigte besonders zur Durchschneidungsstelle hin schon viele frühe Degenerationsstadien; nach der Peripherie zu war auch er noch ziemlich normal.

Ein Unterschied trat am deutlichsten 36—40 Stunden nach der Operation hervor. Im motorischen Nerven fanden sich alle Fasern (dicke und dünne) bis in die Nähe

der Durchschneidungsstelle normal und nur hier eine kurze Strecke von wenigen Millimetern mit Körnerstadien und Ellipsoiden.

Im sensiblen Nerven waren dagegen auf der ganzen conservirten Strecke alle dicken Fasern im Stadium der grossen oder gemischten Körner und auch Ellipsoidbildung der Markscheiden war bereits eingetreten. Nur die dünnen Fasern zeigten noch gut erhaltene Markrohre, zeigten zum Theil aber auch schon Fibrillendegeneration. Nach 65 Stunden ist die Degeneration auch in den motorischen Nerven schon weit fortgeschritten, so dass man nur weit zur Peripherie hin noch normale Fasern findet. Ein Unterschied ist hier auch deutlich, da an der gleichen Stelle des sensiblen Stammes schon alle Fasern in weitgehendem Zerfall sich befinden. Noch längere Zeit nach der Operation verwischen sich die Unterschiede aber sehr schnell.

(Die Degeneration in den dünnen Nervenstämmchen scheint etwas schneller zu gehen als in den dicken. In einem Fall fanden wir schon nach 44 Stunden auch im motorischen Stamm die Degeneration beinahe bis zur Peripherie vorgeschritten. Hier war aber ein Unterschied in der Intensität der Degeneration zwischen beiden Stämmen noch deutlich zu constatiren.)

Aus diesen Versuchen geht hervor, dass die sensiblen Fasern schneller der Degeneration anheim fallen als die motorischen. So erklärt es sich leicht, dass in dem gemischten Hauptstamm des Ischiadicus (ganz rein sensibel und rein motorisch dürften die gewählten Aeste auch nicht sein) 40—50 Stunden nach der Operation neben einander sich Fasern mit normalen Fibrillen und mit weit fortgeschrittenem Zerfall finden. Auch der mehrfach von uns gemachte und schon oben erwähnte Befund im Tibialis und Peroneus erfährt dadurch eine einfache Erklärung. Hier nimmt das relative Verhältniss von normal aussehenden und degenerirten Fasern nach Abgabe der Hauptmuskeläste trotz der peripheren Lage des Nervenstückes zu Ungunsten der normalen Fasern zu, weil eben die Hauptmenge der oberhalb des Abganges gefundenen normalen Fasern durch die Muskeläste den Hauptstamm verlassen hat. Ob nun der Unterschied in der Schnelligkeit der Degeneration zwischen sensiblen und motorischen Fasern in der Faser selber zu suchen ist oder

in einem Einfluss, den der Muskel auf die mit ihm verbundenen Fasern ausübt, haben wir mit Sicherheit nicht entscheiden können.

Zu Gunsten der ersteren Möglichkeit (dass ein Unterschied in den Fasern selber besteht) könnte angeführt werden, dass auch im isolirten Stück, wo ein Einfluss der peripheren Endorgane auf den Degenerationsprocess ausgeschlossen ist, sich Unterschiede in der Schnelligkeit der Degeneration neben einander liegender Fasern (von gleicher Dicke) zeigt.

Ist der Vorgang der Nervendegeneration ein Lebensvorgang?

Es blieb noch festzustellen, ob die Degeneration ein Zerfall ist, der durch das Absterben der betreffenden Gewebstheile verursacht wird, oder ob sie ein nur im Leben des Gesammtorganismus stattfindender, an das Vorhandensein lebender Materie gebundener Process ist.

Nervenstücke, welche dem getödteten Kaninchen entnommen waren, dann 24 resp. 48 Stunden in feuchter Kammer gelegen hatten, zeigten nach denselben Methoden untersucht keine von den Erscheinungen, welche wir für die Degeneration beschrieben haben. Es zeigte sich nur eine allgemeine Quellung der Markrohre; die Fibrillen waren glatt und gut färbbar.

In andern Versuchen wurden Kaninchen getödtet und der Leichnam liegen gelassen. Nach 24 und 48 Stunden wurden dem Leichnam Nervenstücke entnommen. Nach 24 Stunden zeigten sich nun an einzelnen Fasern deutlicher Zerfall der Fibrillen (Körnerstadien) und auch Markelipsoide. Die Mehrzahl hatte normales Aussehen. Nach 48 Stunden war irgend ein Fortschritt im Zerfall nicht zu entdecken.

Andere Leichname wurden im Thermostaten auf Körpertemperatur erhalten und nach der gleichen Stundenzahl Nervenstücke entnommen. Nach 24 Stunden zeigten sich weit mehr Fasern mit zerfallenen Fibrillen und Markelipsoiden, als bei den Leichen, die bei Zimmertemperatur aufbewahrt waren; eine grosse Anzahl war aber auch hier noch vollkommen erhalten. 48 Stunden und 3 Tage nach dem Tode zeigte sich kein Fortschritt im Zerfall und keine nummerische Zunahme der betroffenen Fasern.

Aus diesen Versuchen geht hervor, dass nach dem Tode des Gesammtorganismus noch eine Zeit lang Ver-

änderungen im Nerven statthaben können, welche denen gleichen, die nach Continuitätstrennung beim lebenden Thier auftreten. Diese Veränderungen sind ausgedehnter bei Leichen, die auf Körpertemperatur erhalten werden. Spätestens nach 24 Stunden, vielleicht aber schon früher, macht der destructive Process Halt. Ist der Nerv der Leiche entnommen worden, so treten diese Veränderungen nicht ein; sie sind also abhängig von dem natürlichen Gewebszusammenhang. Da wir nun wissen, dass mit dem Tode des Gesammtorganismus nicht sofort Gewebstod eintritt, dass die Gewebe besonders dann noch längere Zeit am Leben erhalten bleiben, wenn die natürliche Temperatur aufrecht erhalten wird, so könnte hierdurch das Auftreten von Degenerationserscheinungen nach dem Tode des Gesammtorganismus ihre Erklärung finden. Ob dies allerdings ausreicht, um die Veränderungen zu erklären, lassen wir dahingestellt. (Für die Beurtheilung von Degenerationserscheinungen an menschlichen Nerven erwächst aus diesen Befunden die Mahnung zu grösster Vorsicht, da es ja leider nur sehr selten möglich ist, das Material zur Untersuchung bald nach dem Ableben des Individuums zu erhalten.) Das ist jedenfalls sicher, dass ein Bild, wie es sich nach Continuitätstrennung am lebenden Thier zeigt, beim todten Thier nicht zu erhalten ist, auch dann nicht, wenn man Fäulniss eintreten lässt oder den Nerven des frisch getödteten Thieres durchschneidet und dann liegen lässt. Die Degeneration ist also entschieden an das Leben der Gewebe gebunden. Hierfür spricht auch der Versuch, dass man bei Fröschen, denen man eine Drathligatur fest um das eine Bein gelegt hat und wochenlang liegen lässt, weder eine Degneration der Fibrillen, noch der Markscheiden eintritt. Alles Gewebe ist abgestorben, gequollen und erweicht, aber die typische Degneration bleibt aus.

Inwieweit die ja nicht bei der Degeneration zu Grunde gehenden Zellen der Schwann'schen Scheide an dem destructiven Process betheiligt sind, lässt sich schwer nachweisen. Tödtet man ein ausgeschnittenes Nervenstück durch vorsichtiges Erwärmen auf 54°C. (unter Asepsis) ab und implantirt es wieder, so tritt eine Degeneration nicht ein. Hierbei sind aber auch die anderen Bestandtheile der Nerven verändert, nicht nur die Zellen abgetödtet, sodass der Versuch nichts Sicheres für die active Theilnahme der Zellen

beweist. Eine hervorragende Wirkung beim Degenerationsprocess ist vielleicht der Lymphe einzuräumen, wie daraus geschlossen werden könnte, dass an den Schnittenden, wo sie zunächst angreift, die Degeneration einsetzt. Besonders bei isolirten Stücken kann sie ihre Wirkung gut entfalten. Schafft man ihr noch besseren Zutritt zu den Nervenfasern, indem man ein Nervenstück isolirt und das Perineurium vorsichtich spaltet, so geht die Degeneration noch schneller vor sich, als bei einem gleich langen isolirten Nervenstück, bei dem das Perineurium intakt ist.

Zusammenfassung der Hauptresultate.

1. Ueberosmiumsäure führt gelöstes Hühnereiweiss in eine Modification über, welche weder durch Wärme, noch durch Alkohol, Salpetersäure und Sublimat zum Gerinnen gebracht werden kann. Hieraus erklärt sich die hervorragende Bedeutung der Ueberosmiumsäure für die histologische Technik.

2. Das schlecht färbbare Osmiummaterial wird durch Einwirkung von Reductionsmitteln wieder gut färbbar.

3. Der Axencylinder der markhaltigen Wirbelthiernervenfasern besteht aus scharf abgesetzten, individuellen Primitivfibrillen und einer homogenen Perifibrillärsubstanz, welche die Fibrillen umhüllt und von einander trennt. Jede Primitivfibrille hat überall in der Nervenfaser ein gleiches Kaliber; auch an den Ranvier'schen Einschnürungen zeigen sie keine Anschwellungen, sondern ziehen als einziger Bestandtheil des Axencylinders glatt hindurch. Die Perifibrillärsubstanz erfährt an den Ranvier'schen Einschnürungen eine totale Unterbrechung, so dass ihre Theilnahme an der Reizleitung geleugnet und diese allein den Primitivfibrillen zugeschrieben werden muss.

4. Die Schwann'sche Scheide schlägt sich an den Ranvier'schen Einschnürungen nach innen um und setzt sich auf der Innenseite der Markscheide in eine den Axencylinder umhüllende Membran fort, welche aber ein anderes Verhalten als die Schwann'sche Scheide zeigt (Innenscheide). Die Schwann'sche Scheide ist also wie die Markscheide und die Perifibrillärsubstanz an den Ranvier'schen Einschnürungen unterbrochen, ist wie diese segmentirt.

5. An den Ranvier'schen Einschnürungen existirt eine Einrichtung, welche die Isolation der Primitivfibrillen garantirt.

6. Die erste Degenerationserscheinung am Nerven nach Continuitätstrennung ist das Verschwinden der primär färbbaren Substanz der Primitivfibrillen. Darauf folgt die Degeneration der Primitivfibrillen selbst, an die sich erst die Veränderungen der Markscheide anschliessen.

7. Bei der Degeneration zerfallen die Primitivfibrillen in grosse Körner, welche sich später in feinere Körner auflösen, die dann der Resorption verfallen. Auch die sonst homogene Perifibrillärsubstanz zeigt eine körnige Veränderung.

8. Der Ellipsoidbildung der Markscheiden geht eine Abkapselung von Seiten der Innenscheide voraus. Die Innenscheide bleibt bis zum Ende der Degeneration erhalten.

9. Die Degeneration tritt nicht auf der ganzen Linie gleichzeitig ein, sondern schreitet im peripheren wie im centralen Stumpf von der Stelle der Continuitätstrennung (nach der Peripherie und dem Centrum) fort. (Beim isolirten Stück von beiden Enden nach der Mitte zu.)

10. Für eine gegensätzliche Unterscheidung zwischen traumatischer und sekundärer (paralytischer) Degeneration liegen Beweise nicht vor.

11. Die Degeneration im peripheren Stumpf ist total, im centralen partiell, ergreift hier aber immer mehr als nur das verletzte Segment. Einzelne Fasern degeneriren auch im centralen Stumpf weit hinauf.

12. Die receptorischen (sensiblen) Fasern degeneriren schneller als die motorischen. Ausserdem besteht ein Unterschied in der Schnelligkeit der Degeneration zwischen dicken und dünnen Fasern, indem die dünnen dem destructiven Process einen energischeren Widerstand entgegensetzen.

Litteraturverzeichniss.

1. Ewald u. Kühne, Verhandl. d. naturhist.-med. Vereins zu Heidelberg. Bd. 7.
2. Engelmann, Pflüger's Archiv. Bd. 18. 1876.
3. Derselbe, Pflüger's Archiv. Bd. 22. 1880.
4. Mayer, Siegmund, Zeitschr. f. Heilkunde. Bd. 2. Prag 1881.
5. Kupffer, Abh. k. bayer. Akad., math.-phys. Cl. 1883.
6. Boveri, Abh. k. bayer. Akad., math.-phys. Cl. 1885.
7. Krause u. Friedländer, Fortschritte der Medicin. Bd. 4. 1886.
8. Schiefferdecker, Arch. f. mikr. Anat. Bd. 30. 1887.
9. Joseph, Sitzungsber. d. Akad. d. Wiss. zu Berlin. 1888.
10. Retzius, Verhandl. d. biolog. Vereins in Stockholm. Bd. 1. 1889.
11. Gedoelst, La cellule. Bd. 5. 1889.
12. v. Büngner, Ziegler's Beiträge. Bd. 10. 1891.
13. Bütschli, Untersuch. über mikr. Schäume u. Protoplasma. Leipzig 1892.
14. v. Notthafft, Zeitschr. f. wiss. Zool. Bd. 55. 1892.
15. Beer, Jahrbücher f. Psychiatrie. Bd. XI. 1893.
16. Stroebe, Ziegler's Beiträge. Bd. 13. 1893.
17. Weigert, Abhandl. Senckenberg. Gesellsch. Frankfurt a. M. Bd. 19. 1895.
18. Fürst, Schwalbe's Morpholog. Arbeiten. Bd. 6. 1896.
19. Ziegler, Archiv f. klinische Chirurgie. Bd. 51. 1896.
20. Pace, Bolletino della società di naturalisti in Napoli. Bd. X. 1897.
21. Apáthy, Mittheil. d. zool. Station zu Neapel. Bd. 12. 1897.
22. Held, Arch. f. Anat. u. Phys., Anat. Abth. 2. u. 3. Mitth. 1897.
23. Cox, Anatom. Hefte. 1898.
24. Bethe, Schwalbe's Morpholog. Arbeiten. Bd. 8. 1898.
25. Derselbe, Biolog. Centralblatt. Bd. 18. 1898.
26. Mann, Verhandl. d. Anat. Gesellsch. in Kiel. 1898.
27. Arnold, Arch. f. mikrosk. Anat. Bd. 52. 1898.
28. Holmgren, Anat. Anz. Bd. 15. 1898.
29. Lenhossék, Ergebn. d. Anat. u. Entw.-Gesch. Bd. VII. 1897/98.

Erklärung der Abbildungen auf Tafel VIII u. IX.

Alle Figuren, mit Ausnahme von Fig. 8 auf Taf. IX, sind mit Hülfe eines Abbé'schen Zeichenapparates von Leitz entworfen. Fig. 2, 4 und 7 auf Taf. VIII wurden mit einer homogenen Oelimmersion $^1/_{16}$ Leitz und Ocular I gezeichnet. Alle übrigen mit einer apochromaten Oelimmersion von Zeiss (2,0 mm Apert. 1,30) und Compensationsocular Nr. 6. Die Abbildungen der Degenerationsstadien wurden mög-

lichst immer denselben Präparaten entnommen, um das gleichzeitige Vorkommen verschiedener Stadien zu demonstriren. So stammen Fig. 9, 10 u. 11 der Taf. VIII und Fig. 15 der Taf. IX aus demselben Präparat. — Unter 28stündig etc. ist immer 28 etc. Stunden nach der Operation zu verstehen.

Tafel VIII.

Alle Figuren stammen von Präparaten, die nach oben beschriebener Methode angefertigt sind.

Fig. 1. Primitivfibrillen mit spindelförmigen Verdickungen. Aus dem peripheren Stumpf eines 102tägigen Winterfrosches.

Fig. 2. Leucocyten in dem Axenraum einer Nervenfaser dicht an der Durchschneidungsstelle. Aus dem peripheren Stumpf eines 84tägigen Winterfrosches.

Fig. 3. Normale Nervenfaser aus dem Ischiadicus vom Frosch. 3a bei Einstellung auf die Oberfläche des Schnittes (Mitte der Ranvier'schen Einschnürung); 3b bei Einstellung auf die Tiefe des Schnittes. F = Fibrillenscheide, S = Schwann'sche Scheide, J = Innenscheide.

Fig. 4. Nervenfaser mit spindelförmig verdickten Fibrillen und Wirbelbildung. Aus dem centralen Stumpf eines 28stündigen Kaninchens.

Fig. 5. Normale Faser vom Kaninchen. S = Schwann'sche Scheide. J = Innenscheide.

Fig. 6. Faser mit zusammengeschnurrten Primitivfibrillen und abgehobener Innenscheide. Kaninchen.

Fig. 7. Gerinnselbildung mit feinen Körnern in einem Ellipsoid. Aus dem isolirten Nervenstück eines 5tägigen Kaninchens.

Fig. 8. Stadium der gemischten Körner aus dem peripheren Stumpf eines 102tägigen Winterfrosches. (Aus demselben Präparat wie Fig. 1.)

Fig. 9. Stadium der gemischten Körner aus dem peripheren Stumpf eines 6tägigen Kaninchens.

Fig. 10. Stadium der blassen Körner aus dem peripheren Stumpf desselben Kaninchens.

Fig. 11. Faser mit vollendeter Resorption der Zerfallsproducte des Axencylinders und Markscheidentrümmern. S = Schwann'sche Scheide, J = Innenscheide Aus dem peripheren Stumpf desselben Kaninchens.

Fig. 12. Faser mit wirren Fibrillen, an denen sich spindelförmige Verdickungen gebildet haben. Aus dem peripheren Stumpf desselben 102tägigen Winterfrosches wie Fig. 1 u. 8.

Tafel IX.

Fig. 1 u. 2. Zwei Nervenfasern aus einem 2 μ dicken Schnitt vom Frosch. (Ein dünner Nervenstamm für 24 Stunden in 1%

Silbernitratlösung. Dann Paraffineinbettung. Untersuchung in Glycerin.

Fig. 3. Nervenfaser von Torpedo. Zupfpräparat. Silbernitrat.

Fig. 4. Gebogene Nervenfaser von Torpedo. (Dünner Nervenstamm 24 Stunden in 3 Th. Seewasser, 1 Th. 1% Ueberosmiumsäure. Dann in dieser Flüssigkeit zerzupft.)

Fig. 5, 6 u. 7. Nervenfasern vom Frosch. (Frisch zerzupft. Osmiumdämpfe $^1/_2$ Stunde. Silberlösung $^1/_2$ Stunde. Glycerinpräparat.)

Fig. 8. Nervenfasern von Torpedo. (Dünner Nervenstamm für 24 Stunden in 3 Th. Seewasser und 1 Th. 1% Osmiumsäure. Dann zerzupft. a in der Osmiumlösung, b u. c in destillirtem Wasser mit Säurefuchsin in Zusatz.) Aus freier Hand ohne Schematisirung gezeichnet. Auf etwa die Hälfte verkleinert.

Fig. 9. Querschnitt durch einen gesilberten Nerven (2 μ dick). In der einen Faser ist ein Schnürring getroffen. Hier sind die Fibrillen nicht wie in den anderen Fasern zusammengeschnurrt.

Fig. 10. Ranvier'sche Einschnürung aus einem anderen Schnitt derselben Serie.

Fig. 11. Nervenfaser vom Frosch. Osmiumsäure $^1/_4$%. 5 Tage.

Fig. 12—16 nach Toluinblau-Präparaten.

Fig. 12. Ellipsoidbildung mit vollendeter Absackung der Innenscheide. Aus dem peripheren Stumpf eines 48stündigen Kaninchens.

Fig. 13. Nervenfaser mit spindelförmig verdickten Fibrillen und Uebergängen in grosse Körner. Centraler Stumpf desselben 28stündigen Kaninchens wie Fig. 4 auf Taf. VIII.

Fig. 14. Stadium der gemischten Körner. Aus dem peripheren Stumpf desselben 48stündigen Kaninchens.

Fig. 15. Stadium der gemischten Körner. Aus dem peripheren Stumpf desselben 6tägigen Kaninchens wie Fig. 9, 10 u. 11 auf Taf. VIII. Die Fig. stellt einen Theil derselben Faser wie Fig. 10, Taf. VIII, dar, 100 μ weit von der Läsionsstelle entfernt. F = Fibrillenscheide, S = Schwann'sche Scheide, J = Innenscheide.

Fig. 16. Nervenfaser mit wirren Fibrillen aus dem peripheren Stumpf eines 28stündigen Kaninchens.

(Aus der anatomischen Anstalt zu Würzburg.)

Ueber die Struktur der Darmepithelzellen.

Von

Martin Heidenhain.

Hierzu Tafel X u. XI.

Einleitung.

In den nachfolgenden Blättern soll eine Reihe von Beobachtungen an den Darmepithelzellen mitgetheilt werden, welche obzwar noch sehr unvollkommen, doch eines weitergehenden Interesses nicht entbehren. Ich habe mich eine Zeit lang mit dem Gedanken getragen, vorläufig von einer Veröffentlichung abzusehen, da der fragmentarische Charakter der Arbeit an vielen Stellen deutlich zu Tage treten wird. Da ich indessen selbst verhindert bin, der Sache weiter nachzugehen, und sichtlich den neu beobachteten Bildern eine ganze Reihe förderlicher Anregungen entnommen werden können, so muss ich zwar einerseits mit der Nachsicht des Lesers rechnen, glaube aber anderseits mit Bestimmtheit annehmen zu können, dass meine Mittheilungen anderen Untersuchern bei ihren Forschungen zu Gute kommen werden.

Was zunächst das Objekt anlangt, so muss ich dessen Erwähnung thun, dass ich seit etwa 8 Jahren die Därme der Amphibien als mikroskopisches Testobjekt benutzt habe, so zwar, dass ich alle möglichen Sorten der Conservirung und Färbung an diesem Objekt ausprobirt habe, um dann eventuell bei genauester Kenntniss der feinsten Erscheinungsweise aller in Betracht kommenden Zellformationen sofort ein Urtheil darüber zu haben, ob etwa dieses oder jenes Mittel geeignet wäre, an Protoplasma und Kern ein wenig mehr von Strukturdetails zur Erscheinung zu bringen, als man bisher zu sehen gewohnt war. So habe ich in der That im Laufe der Jahre

Tausende von Schnitten durch die Därme von Salamandern, Tritonen und Fröschen hindurchgelegt; allein während dieser ganzen Zeit habe ich an den Darmepithelzellen wesentlich neue Beobachtungen nicht machen können, sofern ich wenigstens absehe von dem besonderen Kapitel der Becherzellen und ihrer Entstehung. Um so mehr betroffen war ich, als ich im Sommer 1898 an einem Froschdarm plötzlich ganz neue, sicherlich normale Bilder von der Struktur der Epithelzellen erhielt.

Bisher hat man diese Zellen ausschliesslich parallelfaserig gefunden (z. B. Klein, Paneth, Bizzozero, R. Heidenhain, Galeotti, Bütschli, Nicolas, Arnold u. a.). Ist doch die Streifung in der Richtung der Längsachse mitunter so deutlich, dass sie auch unter schwachen Vergrösserungen auffällig werden kann. Jetzt fanden sich neben diesen altgewohnten noch viele andere, ungemein mannigfache Strukturbilder, als da sind: exquisite Strahlungen, scheinbar von der Gegend der einen Langseite des Kernes ausgehend, spiralig gewundene Touren, Querfaserungen, dann wieder ganz andere Bildungen, wie quer oder schief durch die Zelle hindurchgelegte dunkle Bänder (Fig. 10—13), kurz eine Menge im Ganzen verwirrender Erscheinungen, aus denen nur schwer ein einigermaassen einheitliches Bild zu gewinnen war.

Artefakte können schlechterdings nicht vorliegen. Wenn die technische Behandlung Kunstprodukte erzeugt, so wird der Anblick der Zellen uniform: eine Erfahrung, die jeder geübte Mikroskopiker macht. Hingegen: je besser die Conservirung, um so mehr Details bleiben erhalten und um so mehr individualisirt sich das strukturelle Gepräge der einzelnen Zellkörper; dies ist hier der Fall. Man gewahrt eine schier unerschöpfliche Mannigfaltigkeit der Einzelformen. Zwar sind die Fäden des Cytomitoms fein und zart, doch sind die Bilder ganz bestimmt gezeichnet, so dass die Fädchen einen charakteristischen, individualisirten Verlauf leicht erkennen lassen.

Wenn also jetzt ein ganzer Reichthum neuer Bilder an der Darmepithelzelle sichtbar wird, so wird ein besonderer Grund dafür namhaft gemacht werden müssen, dass man in den bis zu dieser Zeit nach allen nur erdenklichen Methoden hergestellten Präparaten nichts davon wahrnehmen konnte. Unsere Ergebnisse hängen nicht von einer besonderen Färbung ab, denn

ich habe nur Eisenhämatoxylin[1]), Rubin, Vanadiumhämatoxylin[2]) und einige weitere gebräuchliche Farben angewendet. Aber es wäre das Fixirungsmittel in Rechnung zu ziehen. Bei Th. W. Engelmann hatte ich gefunden, dass der Autor jene Strukturbilder der Flimmerzellen, welche wir bewundern, zu einem guten Theil durch Salicylsäuremaceration erhalten hatte. Danach war klar, dass die Salicylsäure neben einer macerirenden auch eine conservirende Wirkung haben müsse. Es hätte ja sein können, dass das Reagens die Interfilarmasse Flemming's durch Maceration zur Lösung bringt, die eigentliche Zellstruktur aber als das festere, widerstandsfähigere zunächst wenigstens — bei nicht zu lang dauernder Wirkung — verschont. Dann hätte man die Fädchen des Cytomitoms auf einem gewissen Stadium der Einwirkung gleichsam frei herauspräparirt finden müssen. Sollte irgend Jemandem der hier vorgetragene Gedanke der Sache nach ungewohnt sein, so füge ich hinzu, dass nach meiner durch die Erfahrung langer Jahre hindurch fest begründeten Meinung die plasmatischen Zellfibrillen aller Arten eben darum so schwer sichtbar zu machen sind, weil sie für gewöhnlich in der Grundmasse der Zelle verschwinden, durch sie verdeckt werden. Dies gilt gleicher Weise vom frischen, wie vom gefärbten Präparat. Bei Färbungsversuchen aller Arten nimmt gemeinhin die eiweissreiche Grund- oder Interfilarmasse der Zelle dermaassen stark die Farbe an, dass das Strukturbild gleichsam in einem See von Farbe verschwindet. Will man daher die Struktur optisch isoliren, so könnte man Mangels elektiver Färbungen auch darauf bedacht sein, jene färbbare Grundmasse der Zelle zur Lösung zu bringen. So legte ich denn ein grosses Stück Froschdarm in eine gesättigte Lösung von Salicylsäure

1) Die Bezeichnung dieser Färbung gebe ich weiterhin nur noch in der Abkürzung: E. H.

2) Diese Färbung habe ich durch Th. Cohn („Ueber Intercellularlücken und Kittsubstanz", Anatom. Hefte XV) publiciren lassen. So weit ich weiss, hat Niemand gewagt, das Verfahren anzuwenden, da gleich zugegeben wurde, dass es an gewissen Unbequemlichkeiten leidet. Die Farblösung muss erst einige Tage „reifen" und in einigen weiteren Tagen wird sie wieder unbrauchbar. Indessen sind die Vortheile für einen geübten Techniker so gross (Protoplasmafarbe, absolute Constanz der Präparate, enorme Färbekraft, metachromatische Wirkungen), dass ich die Anwendung empfehle.

in Drittelalkohol ein. Dass ich nicht wie Th. W. Engelmann eine rein wässrige Lösung verwandte, war mehr oder weniger willkürlich: in Alkohol löst sich von der Salicylsäure mehr als im Wasser und ich gedachte durch den Alkoholzusatz die conservirende Wirkung zu erhöhen. Meine Absicht ging zunächst dahin, Zerzupfungspräparate herzustellen und die Zellen in isolirtem Zustande zu untersuchen. Es stellte sich aber sofort heraus, dass eine Maceration in dem Sinne einer Isolation der Zellen durchaus nicht eintrat, und so schmolz ich das Stück ein, um die Conservirung zu begutachten. Ich musste nun wohl eine besondere Genugthuung empfinden, als ich gleich bei Betrachtung des ersten gefärbten Schnittes meine Vermuthung, es möchte die Salicylsäure die interfilare Eiweissmasse zur Lösung bringen, scheinbar bestätigt fand, denn in einem sehr grossen Theile der Zellen fand ich die zwischen den Strukturelementen des Cytomitoms befindliche färbbare Materie geschwunden, dies in verschiedenem Umfange. Ist nichts Färbbares mehr zwischen den Plasmafibrillen vorhanden, dann muss das Strukturbild sich von dem ungefärbten Grunde klar und deutlich abheben. So ist es hier in einer sehr verschieden weit sich ausdehnenden Region oberhalb des Kernes der Fall. Mitunter zwar finden wir fast die ganze Zelle frei von interfilarer Masse (Fig. 1); es bleibt dann nur eine kleine Schicht am freien Zellenende compact und undurchsichtig. Gewöhnlich aber ist diese verdichtete Region, innerhalb deren das Strukturbild unsichtbar wird, wie auch die Abbildungen zeigen, etwas weiter ausgedehnt und etwa einem dunklen Pfropf zu vergleichen, der am oberen Zellenende sitzt. Was den der Tunica propria zugewandten basalen Theil der Zelle anlangt, so ist er in meinen Präparaten im allergrössten Theile der Fälle für die cellularhistologische Untersuchung nicht zu brauchen, was ich hier gleich ein für allemal hervorheben möchte. Es weiss jeder Mikroskopiker, dass dieser Theil der Darmepithelzelle sich leicht deformirt, theils durch Auswanderung von Leukocyten zwischen die Basen der Zellen, theils durch forcirte Contraktion der bindegewebigen Masse der Schleimhaut beim Absterben, wodurch dann das innere Zellenende langfasrig ausgezogen wird. Dies trifft hier zu, und da an diesen verschmälerten basalen Zellenenden meist gar nichts von innerer Struktur zu sehen ist, so habe ich diesen Zellabschnitt in fast

allen meinen Zeichnungen nicht mit wiedergegeben. Jedoch habe ich, um die volle Grösse der Zellen anschaulich zu machen, die Figg. 2 u. 6 vollständig ausgezeichnet[1]).

Um auf das Vorige zurückzukommen, so muss ich nun noch einige weitere Mittheilungen über das allgemeine Aussehen der Salicylsäure-Alkoholpräpate machen. Die auf den Spitzen der höchsten Schleimhauterhebungen sitzenden Epithelzellen folgen fast durchgehends dem grob-retikulirten Typus. Es weiss Jeder, dass die Darmepithelzelle stark vakuolisirt sein kann in Folge von Fettaufnahme oder vielleicht auch in Folge von „innerer Sekretion", um diesen neuerdings angewandten Ausdruck einmal zu brauchen: dann zeigt der optische Durchschnitt der Zelle ein retikulirtes Bild. Es ist dies aber keine primäre Zellstruktur, sondern selbstverständlich ein sekundär abgeändertes Verhalten. Diese Zellen waren für die folgende Untersuchung, welche sich auf das ursprüngliche Strukturbild der nichtvakuolisirten Darmepithelzelle beziehen soll, nicht zu brauchen. Diese Zellen auf den äussersten Erhebungen der Schleimhautfalten scheinen auch, was man am Verhalten der zugehörigen Kerne ablesen kann, nicht gut conservirt zu sein. Dagegen erwiesen sich die seitlich an den Schleimhautfalten sitzenden Zellen als vorzügliche Untersuchungsobjekte. Es fanden sich da weder Vakuolen noch anders geartete störende Einschlüsse im Zellleib, und die Conservirung war eine so glänzende, wie ich sie kaum jemals sonst gesehen habe. Zudem wirkt das Mittel mucinfällend, so dass in vielen Becherzellen die so sehr leicht zerstörbaren Schleimgranula vollständig und gut erhalten sind. Dieser ausgezeichnete Erhaltungszustand erstreckt sich auch auf das lockere Bindegewebe der Schleimhaut. Ich unterscheide an diesem wesentlich nur folgende Bestandtheile: 1. Bindegewebsbündel von wohldefinirtem Umriss, welche auf dem Querschnitt rundlich oder durch gegenseitige Abplattung eckig sind, auch die Fibrillenquerschnitte als zarte Punktirung aufweisen; 2. Zellen, welche mit ihren Fortsätzen in den Engpässen zwischen den Bündelchen liegen; 3. Lymphbahnen, welche von Endothel ausgekleidet sind. Dagegen vermisse ich

1) Das basale Zellenende zeigt vielfach kleine würzelchenartige Ausläufer, welche wohl für die festere Haftung der Zelle an der Unterlage bestimmt sind.

durchaus die bei andern Conservirungen auftretenden, weiten, mit einer nicht näher definirbaren homogenen, schwach färbbaren „Grundsubstanz" erfüllten Räume. Diese scheinen mir aus einer Verquellung der zartesten Bindegewebsbündel hervorzugehen. Es ist hier offenbar mehr conservirt worden als gewöhnlich der Fall ist und der Grund ist wohl der, dass wir eine vergleichsweise vollständige Mucinfällung vor uns haben. Mucine kommen in der Intercellularsubstanz des Bindegewebes vor (Kossel), und man wird nur dann hoffen können, eine tüchtige Conservirung des Bindegewebes zu erhalten, wenn das Fixirungsmittel diese zur Fällung bringt. Dass dies aber in unserm Falle zutrifft, lehren die uns vorliegenden schönen Bilder von Schleimzellen. Ich glaube, dass es sich lohnen wird, das lockere Bindegewebe mit mucinfällenden Mitteln von neuem zu untersuchen; mehr kann ich für's Erste nicht sagen.

Wie steht es aber nun mit der Hauptfrage, ob in unserm Falle die Salicylsäure eine Lösung der Interfilarmasse und eben hierdurch eine optische Isolation des Cytomitoms bewirkte? Hierauf eine bestimmte Antwort zu geben, bin ich leider ausser Stande, da mir bisher vollkommen die Zeit fehlte und noch auf lange Zeit hinaus fehlen wird, bezüglich dieses Punktes weitgehende technische Untersuchungen zu machen. Doch bin ich verpflichtet, in dieser Sache noch Einiges zur Sprache zu bringen. Ich bin, obwohl jene betreffs der Wirkungsweise der Salicylsäure anfänglich von mir aufgestellte Arbeitshypothese mit dem erzielten Endeffekt vollständig zusammenzufallen schien, doch schliesslich von meinen anfänglichen positiven Ueberzeugungen zurückgekommen. Nachdem ich mich nämlich mit der Mikroskopie jener Darmepithelzellen eine Zeit lang beschäftigt hatte, fiel mir auf, dass mir ein mutatis mutandis recht ähnliches Bild schon einmal, nämlich bei den Flimmerepithelien überwinterter, das heisst ausgehungerter Schnecken vorgekommen war. Als ich daraufhin Nachfrage hielt, seit wann jenes Quantum Frösche, dem die damals von mir verarbeiteten Thiere angehörten, schon in unserem anatomischen Hause gehalten worden war, stellte es sich heraus, dass die Thiere ihr trauriges Dasein schon etwa seit $^3/_4$ Jahren (!) im Keller wie gewöhnlich ohne Nahrung dahingefristet hatten. Mithin glaube ich als höchst wahrscheinlich bezeichnen zu müssen,

dass die interfilare Eiweissmasse in unserem Falle durch excessiven Hunger zum Schwund gebracht wurde[1]).

Wem fällt hier nicht die Lehre der Physiologen vom „Organeiweiss" und vom „circulirenden Eiweiss" ein? Das Organeiweiss ist das Eiweiss der lebenden Zellsubstanz, das circulirende Eiweiss ist das Eiweiss des Blut- und Lymphplasmas sowie der Gewebsflüssigkeiten. Im Hunger, bei fortgesetzter Zerstörung des Eiweisses ohne nachfolgende Zufuhr, müsste die Menge des circulirenden Eiweisses, welches im Grossen und Ganzen betrachtet eine Art Reservedepot vorstellen würde, successive zurückgehen. Das Organeiweiss würde sich ferner aus dem circulirenden Eiweiss fortgesetzt restituiren, so lange dies noch irgend möglich ist; auf jeden Fall würde ein irreparabler Schwund des lebendigen Materiales erst nach weitgehender Consumption des circulirenden Eiweisses statthaben. Dürfen wir nun die Interfilarmasse Flemming's als cirkulirendes Eiweiss ansehen, — wofür ich, wenn man die Sache so grob ausdrückt und auf die überaus nothwendigen feineren Unterscheidungen nicht eingeht, meinerseits gar nicht eintreten möchte, dürfen wir — vorsichtiger ausgedrückt — die Grundmasse der Zelle im Gegensatz zu der Zellstruktur als das weniger Feste, das weniger Beständige ansehen, so dürfte es sich verlohnen, eine systematische Versuchsreihe zu unternehmen mit dem Zweck der Isolation der Zellstruktur durch Aushungerung. Nur die Kaltblüter, besonders Tritonen und Frösche, werden um ihrer Zähigkeit willen gutes Material liefern. Indessen wird man Erfolge von vornherein nur da voraussetzen dürfen, wo eine vergleichsweise festgeprägte Zellstruktur thatsächlich vorhanden ist, was wohl nicht immer der Fall ist.

Allgemeines über die Plasmastruktur der Darmepithelzellen.

Die Hauptaufgabe dieser Arbeit wird freilich sein, die

1) Hierfür spricht, wie ich nachträglich hinzufügen möchte, besonders der Umstand, dass die Resorption der färbbaren Interfilarsubstanz sichtlich in der Tiefe der Zelle in der Nähe des Kerns beginnt und sich von da aus verschieden weit gegen die Oberfläche fortsetzt.

specielle Architektur der Darmepithelzellen genauer zu beschreiben. Zunächst indessen möchte ich ganz kurz diejenigen Thatsachen zur Darstellung bringen, welche für die allgemeinere Betrachtung des Objektes in Frage kommen. Es wurde schon oben erwähnt, dass unsere Epithelzellen oberhalb des Kerns in einer mehr oder weniger weit ausgedehnten Region auf klarem Grunde die fädigen Anordnungen in deutlicher Weise erkennen lassen. Der Rest des Zellkörpers gegen die freie Oberfläche hin ist verdichtet und dunkler gefärbt; die beiden Abschnitte, der helle und der dunkle, begrenzen sich nur in unscharfer Weise, mit bald allmählichem, bald jäherem Uebergang. In der dunklen Region unterscheide ich wiederum eine besondere, homogene Zone, welche sich, immer nur ein schmales Band bildend, quer unter dem Stäbchensaum hinweg zieht, also den oberen Abschluss des Zellkörpers bildet. Bei Färbungen in E. H. mit nachfolgender Plasmatinktion durch Rubin pflegt sich diese oberflächliche Zone gerne als ein gleichartiger rosenrother Streif von der darunter liegenden Zellsubstanz abzuheben. Diese pflegt stärker granulirt zu sein und behält von der E. H.-Färbung gerne einen grauen Ton zurück. Das gegensätzliche Verhalten beider Abschnitte der dunklen Region ist an vielen meiner Abbildungen kenntlich (z. B. Fig. 2, 6, 7, 8, 14).

Von derartigen allgemeinen Färbungserscheinungen pflegt man wohl zu denken, dass sie keinerlei Bedeutung haben und bald so und bald anders angetroffen werden. Ich finde aber bei Paneth genau die gleiche Beschreibung für die Darmepithelzellen der Maus und dazu Abbildungen, welche den meinigen soweit entsprechen, als es den Umständen nach möglich ist. Auch Nicolas, bekannt als ein sorgfältiger Untersucher, traf beim Darmepithel der verschiedendsten Wirbelthiere auf die nämlichen unserer Beschreibung völlig entsprechenden Erscheinungen, daher der Autor von ihrem allgemeinen Vorkommen vollkommen überzeugt ist. Bei Cloetta ist vom Darmepithel der Taube wenigstens soviel angegeben, dass das Protoplasma in der Umgebung des Kerns sich bei weitem heller färbt als am oberen und unteren Zellenende. Beim Salamander fand ich in früheren Jahren die Struktur gewöhnlich nur in dem mittleren und unteren, gewöhnlich auch helleren Abschnitte der Zelle deutlich ausgeprägt, während nach aufwärts gegen den Zellenkopf hin die

Fädchen des Cytomitoms in einem tief dunklen See von Plasma zu verschwinden pflegten.

Aehnlich ist es hier beim Frosch. Die oberhalb des Kerns so schön hervortretenden Zellenfibrillen verlieren sich nach aufwärts hin allmählich in der granulirten Zone der dunklen Region. An Stelle der Granulirung zeigte sich mitunter eine fein-alveoläre Strukturform, wie sie der Sache nach übereinstimmen würde mit den bekannten Schilderungen, die von Bütschli und seiner Schule betreffs des wabigen Baues des Plasmas gegegeben worden sind. Diese Beobachtung konnte nur gemacht werden, wenn das Präparat zuvor besonders stark in E. H. gefärbt worden war; es zeigte sich dann bei einem bestimmten Grade der Differentiation und bei nachfolgender Rubinfärbung ein ziemlich regelmässiges, feines, schwärzliches Plasmanetz mit rosenrothen, rundlichen Maschen. Ich bin mir in keiner Weise zweifelhaft, dass an diesen Stellen die Grundmasse des Zellplasmas als deutlich alveolär angesprochen werden muss. In die Septen der Alveolen treten von unten her die fädigen Strukturelemente ein. Diese regelmässig alveoläre Strukturform deutete sich in der Nähe des freien Zellenendes öfters auch durch feine dunkle Linien an, welche die senkrechte Faserung der Zelle in rein querer Richtung überholen (angedeutet in Fig. 1).

Schwieriger ist die Frage zu entscheiden, ob in dem aufgehellten mittleren Theile der Zellen die dort anscheinend ganz frei hervortretenden und übrigens im Längs- wie im Querschnittsbilde der Zellen gleich deutlichen Fibrillen noch in querer Richtung mit einander verbunden sind oder nicht. Dies glaubte, allerdings schon vor langer Zeit, Klein mit Sicherheit behaupten zu können. Für mich lag die Nothwendigkeit vor, auch ohne besondere Rücksicht auf Bütschli, dieser Sache noch einmal nachzugehen, und ich glaube in einigen wenigen Fällen sehr dicht stehende, regelmässige, zarte, farblose Querbrückchen gesehen zu haben. Doch sind sie für das histologische Bild in meinen Präparaten ohne Belang; es wäre der Fall denkbar, dass die hier sicher vorhandenen, specifisch differenzirten Fibrillen sich durch Plasmaschwund (Eiweissschwund in dem oben erläuterten Sinne) auch völlig von einander isoliren können. Allerdings kann ich nicht glauben, dass solche Fibrillen, die wie hier einer primären Differentiation gleich zu achten sind, von

vornherein völlig von einander isolirt, vielleicht von jeher in eine flüssige Matrix eingebettet sein sollten. Bei einer genetischen Betrachtung der Sache gelangt man nothwendig dazu, im Anfang eine lebendige Basis, eine lebendige Grundmasse der Zelle zu fordern, deren Organisation eine nur relative Festigkeit und Bestimmtheit besitzt, auf deren Grunde erst als ihrer natürlichen Basis die besondere Differentiation bestimmt gerichteter, vergleichsweise fester Fibrillen möglich ist. Andererseits würde ich nichts Besonderes darin finden, wenn sich als sicher herausstellen sollte, dass in Fällen, wie der hier vorliegende, die ursprüngliche lebendige Matrix völlig schwinden kann, während das Produkt der Differentiation als alleiniger Repräsentant der lebenden Masse in isolirtem Zustand zurückbleibt. Ob man hierbei die Querverbindungen der Fibrillen als zur Grundmasse gehörig oder als besonderes Differentiationsprodukt ansehen will, ist eine Frage, die für jeden Einzelfall diskutabel sein wird.

Betrachtet man eine einzelne Fibrille rücksichtlich ihrer inneren Struktur, so erscheint sie in meinen Präparaten vom Frosch undeutlich körnig. Die genuine Quergliederung der Fibrillen ist hier nicht so deutlich ausgesprochen. An den Cytomitomfädchen der Darmepithelzellen des Salamanders indessen kam mir häufig jene regelrechte Quergliederung vor Augen, die ich früher schon von anderen Objekten her beschrieb; der Kenner weiss, dass es sich um die „Fibrilles moniliformes“ von E. van Beneden handelt. Hier will ich auch an die Abbildungen erinnern, die Altmann von Darmepithelzellen gegeben hat. Es gelang ihm mittelst seiner Methode, die Fibrillenzüge in sehr regelmässige Körnerreihen aufzulösen. Doch hat er keine genauere Strukturschilderung seines Objektes (Katzendarm) gegeben.

Ueber die Frage, ob die Wabenform des Plasmas der Darmepithelzelle primär zukommt oder nicht, möchte ich kein bestimmtes Urtheil abgeben[1]). Wäre es aber der Fall, so müsste man die Fibrillen als innerhalb der Wabenwände auftretende Differenzirungen ansehen. Es ist aber auch denkbar, dass sich

1) Carlier bildet vom Igel Darmepithelzellen ab, deren Plasma durchgehends fein-alveolär gebaut ist. Bütschli giebt in seinem Plasmawerk eine Photographie angeblich alveolär gebauter Darmepithelzellen vom Kaninchen.

die Darmepithelzelle in einem Zustande vor der Ausbildung gröberer Strukturelemente, falls ein solcher gefunden werden sollte, als optisch homogen herausstellen wird. Ihre wahre Struktur würde dann zunächst auf molekularem Gebiete liegen; diese könnte aber der später sichtbaren histologischen Faserstruktur schon völlig analog sein.

Eine derartige Form der Entwicklung der Strukturtheile, vom Molekularen anfangend und bis zum Histologischen schliesslich aufsteigend, wobei die Schwelle der mikroskopischen Wahrnehmung allmählich überschritten wird, liegt, wie ich denke, beim Leukocyten vor. Hier haben wir eine schöne Reihe von den Leukocyten der kleinsten Form, kleiner wie ein rothes Blutkörperchen beim Säuger, bis zu den grössten Formen bei Amphibien. Bei diesen letzteren ist die Radiärfaserung besten Falls sehr deutlich ausgeprägt und bis an die Zellenperipherie hin verfolgbar, bei den ersteren dagegen ist schlechterdings nie etwas von Plasmastruktur zu sehen. Trotzdem schreiben wir allen Leukocyten, deren Struktur nicht etwa sekundär abgeändert ist (granulirte und grobgenetzte, vakuolisirte Formen), dieselbe Organisation zu, denn die motorischen Kräfte des Zellleibes, gleichviel ob sie an sichtbare oder unsichtbare Strukturtheile gebunden sind, bewirken überall das nämliche Resultat: nämlich eine für die Ruhelage durchaus typische Lagerung am Mikrocentrum und Kern, zu welcher auch die Zellgestalt in bestimmter Beziehung zu stehen scheint. Der Unterschied der Organisation ist bei grossen und kleinen Leukocyten keiner der Art, sondern nur ein solcher des Grades: bei Leukocyten der kleinsten Form liegt die Differenzirung noch auf molekularem Gebiete, bei den grössten Arten dagegen tritt sie über die kritische Schwelle der mikroskopischen Wahrnehmung und wird als „histologische" Struktur für unsere Augen sichtbar. Dort finden sich „Molekularfibrillen" (Inotagmenreihen, Th. W. Engelmann), hier „histologische" Fibrillen und, was nicht geläugnet werden kann: häufig genug trifft man auf Beispiele, die den Uebergang zwischen den beiden Extremen in der Wahrnehmung vermitteln. Es wäre die Forderung gar nicht richtig, dass wir eine Struktur im Plasmaleib der Zellen entweder in „histologisch" bestimmter Form sehen müssen oder sie überhaupt nicht sehen. Es giebt beim Leukocyten Fälle genug, wo man keines von beiden versichern kann,

weder das Plasma sei optisch homogen, noch auch es zeige eine deutliche histologische Radiärfaserung. Es giebt Wahrnehmungen, die auf einen Zustand in der Mitte zwischen beiden Extremen bezogen werden müssen und die, objektiv betrachtet, unsere Beachtung und Begutachtung ebenso sehr verdienen, wie andere Wahrnehmungen, welche einer reinlichen histologischen Charakteristik zu Grunde gelegt werden können. Uns mangelt nur der Ausdruck, um jene Wahrnehmungen der ersteren Art richtig zu beschreiben. Man sieht schon etwas beim Leukocyten, lange bevor irgend eine Plasmafibrille für ihre Person erkennbar oder gar über grössere Strecken hin verfolgbar wird, nämlich z. B. eine radiäre Abschattirung der Töne des gefärbten Präparates, eine sektorenweis gehende Aufhellung und Verdunklung des Plasmaleibes, welche namentlich bei fleissigem Gebrauch der Mikrometerschraube hervortritt, oder bestenfalls eine körnige Radiär-Schraffur. Danach glaube ich es unbedenklich aussprechen zu dürfen, dass das genetische Verhältniss zwischen molekularer und histologischer Struktur beim Leukocyten einen sichtbaren Ausdruck findet. — Die Anhänger Bütschli's haben auch beim Leukocyten eine Wabenstruktur gefunden; sollte diese etwas anderes sein als die häufig vorkommende gröbere Vakuolisirung des Zellleibes, so müsste man, um das Resultat mit meiner Anschauung von der Sache zu vereinigen, sagen, dass der Wabenbau der Zelle gleichfalls aus dem optisch homogenen, aber bereits molekular differenzirten Stadium des Zellleibes allmählich emporwächst, und dass dieser Process eine Begleiterscheinung der histologischen Differenzirung ist, wenn man nämlich hierbei unter „histologischer Differenzirung" jenes innere Wachsthum versteht, welches dazu führt, dass die Struktur über die Schwelle der mikroskopischen Wahrnehmung emportritt. So würde vielleicht auch der Vorgang der Differenzirung der Darmepithelzellen sich gestalten, denn die bei ihnen sichtbaren Zellenfibrillen sind offenbar in ihrer Eigenschaft als Plasmafibrillen von demselben Range wie die Radiärfibrillen des Leukocyten.

Schliesslich möchte ich bezüglich des allgemeinen Aussehens der Protoplasmafilamente beim Frosch noch besonders erwähnen, dass stark wellige oder gekräuselte Formen **nicht** vorkommen. Sie verlaufen gestreckt oder in schönen Curven. Die stark gekräuselten Formen der Mitomfäden beruhen meiner Ueber-

zeugung nach überall auf Artefaktbildung und stellen sich ein, sobald die Fädchen in Folge von Schrumpfung durchreissen, denn dann schnurren sie auf Grund ihrer elastischen Natur zusammen. Hiervon wohl zu unterscheiden sind solche unregelmässigen Fädchengerüste, welche auf natürlicher Netzbildung beruhen, wie auch ich sie für viele Fälle anerkenne und selber oft beobachtet habe (z. B. in Knorpelzellen). Die vielwinkligen Anordnungen der Fädchen sind in diesen Fällen bedingt durch sekundäre Fixation, d. h. durch unregelmässige gegenseitige Verknüpfung der Fädchen. Ob diese unregelmässigen Fädchengerüste jemals als ein primäres Cytomitom zu bezeichnen sind (im Sinne der Leukocyten und der Darmepithelzellen), möchte ich noch bezweifeln. Bei den Knorpelzellen (Salamanderlarve) jedenfalls liegt eine solche Primärstruktur im Allgemeinen nicht vor, obwohl sich nachweisen lässt, dass dem Gerüste specifisch differenzirte, wohl definirbare Fädchen von ganz bestimmter Formengebung beigeschlossen sind. Hierauf werde ich noch in einer späteren Mittheilung zurückkommen.

Specielle Architektonik der Darmepithelzellen.

Ich komme nun zu meiner Hauptaufgabe, die Architektonik der Darmepithelzellen genauer zu schildern. Die Reichhaltigkeit der Bilder macht dies Unterfangen schwierig. Es existiren aber wahrscheinlich in Wahrheit nicht etwa massenhafte Varianten der inneren Struktur, sondern die wechselnde innere Form der Zellen hängt, wie man vermuthen kann, wenigstens zum Theil mit der wechselnden Zellgestalt zusammen. Wenn die Schleimhautfalten oder, bei zottenhaltigen Därmen höherer Vertebraten, die Zotten erschlafft sind, dann sind die Zellen relativ niedrig und dafür um so breiter. Sind die Schleimhautfalten oder Zotten stark contrahirt, so wird im Epithel Zelle auf Zelle gepresst und die Zellgestalt verlängert sich. Auch die Höhenlage des Kerns ist sichtlich je nach Umständen eine wechselnde, worauf wir später noch zurückkommen. Stark verlängerte Zellen zeigen in meinen Präparaten gerne die bisher allein bekannte parallelfasrige Form des Cytomitoms; offenbar werden in diesem Falle die vorhandenen Kurven der Fäden durch stärkere Anspannung so weit als angängig ausgeglichen. Bei dem Gros der übrigen Zellen zeigt sich eine parallele Faserung, wie wir

später sehen werden, vorwiegend nur bei der Ansicht des Zellleibes von einer ganz bestimmten Seite her.

Ich zeige in Fig. 1 noch einmal das bekannte Bild der parallelfaserigen Struktur. Allein schon hier lässt sich eine Beobachtung machen, welche für das Spätere von Belang ist. Stellt man nämlich scharf auf den vollen Umfang des Kerns ein, so sieht man die Faserung nur in dem obersten Theile des Zellkörpers, während man in der Region gerade über dem Kern schlechterdings nichts davon sieht. Senkt man jetzt den Tubus, so werden die Fibrillenzüge successive von oben anfangend über die ganze Strecke ihres Verlaufes sichtbar und man sieht sie sogar noch ein Stück weit hinter (unter) dem Kern entlang ziehen. Danach erhebt sich schon hier die Frage, ob die Fibrillen am Kern endigen oder nicht. Häufig scheinen sie bei derartigen Ansichten wie die hier vorgeführte (Fig. 1) in einer dem Kern aufliegenden feinen Plasmalage ihr Ende zu finden; aber diesem negativen Resultat widerspricht die Beobachtung, dass man bei vorsichtigem Gebrauch der Mikrometerschraube häufig constatiren kann, wie sie dicht über dem Grenzkontour des Kernes in die Tiefe abbiegen und eine Strecke weit über die Hinterfläche des letzteren hinweg laufen. Leider bleibt diese Beobachtung ein Fragment, da es nicht möglich ist, durch die ganze Dicke des Kerns mit Erfolg hindurch zu mikroskopiren, noch weniger die Fibrillen in dem Engpass zwischen den Längsflanken des Kerns auf der einen und dem Grenzcontour der Zelle auf der anderen Seite bis in das basale Zellenende hinab zu verfolgen.

Diese dem Anschein nach parallelfasrigen Zellen sind nun wenig instruktiv. Ich gehe nunmehr von einem charakteristischen, ungemein häufigen Specialfall aus. Dieser ist in Fig. 2, 3 u. 4, auch in 6 vertreten. Die Fig. 2 hatte ich gezeichnet, noch ehe ich irgend eine genauere Kenntniss von dem Bau dieser Zellen hatte. Man sieht eine manifeste Strahlung, welche von einem Ort zunächst der einen Langseite des Kerns ausgeht. In Fig. 3 glaubt man den Ort bezeichnen zu können, wo alle Fibrillen auf engem Raume in Eins zusammenfliessen. Gerade dies Bild, welches in meinen Präparaten reichlich vertreten ist, glänzt häufig durch besondere Deutlichkeit und könnte zu grossen Täuschungen führen. Wenn nicht sehr viele ganz anders geartete Ansichten

des Zellleibes vorkämen, so würde man nach diesen Bildern ohne Weiteres geneigt sein, auf eine vollständige Centrirung des Zellleibes zu schliessen, um so mehr, als in den gewöhnlichen Fällen sich der Faserfächer nicht blos an der freien Endfläche, sondern auch an der gegenüber liegenden Langseite der Zelle in weitem Umfange zu fixiren scheint (Fig. 2 links). Schon der Umstand allein, dass ich in langen Jahren eifrigen Suchens an keiner Cylinderepithelzelle auch nur Spuren einer wahren, von einem Mikrocentrum ausgehenden Strahlung wahrgenommen habe[1]), bewog mich von vornherein, diese anscheinende Centrirung für ein Trugbild zu halten, das in anderer Weise seine Erklärung finden müsse. Ausserdem hatte K. W. Zimmermann gezeigt, dass bei Darmepithelzellen in der Regel der Fälle das Mikrocentrum nächst der freien Oberfläche liegt, ein Befund, der beim Vogelembryo von Th. Cohn und mir wiederholt worden ist. Hier beim Frosch habe ich die Centren allerdings ganz vergebens gesucht und so wäre es immerhin möglich, dass sie hier constant in der Tiefe der Zelle verborgen liegen. Soll daher mit vollkommener Sicherheit erwiesen werden, dass eine Centrirung nicht vorliegt, so muss man, da die Lage der Centren schliesslich doch fraglich ist, zunächst in eine Diskussion über das wirkliche periphere Ende der Pseudoradiärfasern eintreten und muss nachweisen, dass die periphere Haftung eben nicht, wie es nach Fig. 2 den Anschein hat, im ganzen Umfang des Zellkörpers statt hat.

Sobald ich mir klar gemacht hatte, dass dies ein springender Punkt der Sache sei, fand ich auch am Objekt selbst keine Schwierigkeit mehr, viele einzelne Beispiele dafür aufzufinden, dass die anscheinenden Radiärfibrillen durchaus nicht an jener Langseite der Zelle enden, gegen welche sie im Anfang gerichtet sind, sondern dass sie, in ihrer nächsten Nähe angelangt, nach aufwärts umbiegen, wie Fig. 4 so schön zeigt. Bei dieser Zelle sieht man deutlich, wie die Fibrillen rechts neben, bezw. — in dem mittleren Felde der Zelle — unter dem Kern heraufkommen, über seinem Scheitel mit einer Neigung

1) Den besonderen Fall der Schleimzellen muss ich ausnehmen. Hier finde ich im Anschluss an K. W. Zimmermann eine nicht sehr deutliche Radiation in dem wabigen Plasmagerüst, ausgehend von einer Stelle, die sicherlich das Centrum enthält (Trachealdrüsen vom Menschen).

nach links sich emporwölben (besser: zusammenwölben), dann nach links aufwärts gegen die Zellwand hinstreben, um schliesslich die unteren Fasern in schärferer, die oberen in allmählich sanfterer Kurve in die vertikale Verlaufsrichtung umzubiegen. Eben dieselbe Umbiegung konnte ich hinterher bei vielen Zellen nachweisen, sei es, dass sie nur bei vereinzelten Fasern, sei es, dass sie bei einem grösseren Theile derselben kenntlich wurde. Danach glaube ich, besonders mit Rücksicht auf die anderweitigen Ansichten des Zellleibes (Fig. 1, 6, 13), welche ohne Weiteres sämmtliche Fibrillen dem oberen Zellenende zustrebend zeigen, annehmen zu müssen, dass sie eben dort in allen Fällen ohne Ausnahme ihre wahre Endigung finden. Auch die früheren Autoren haben ja nichts anderes als gerade dies Verhalten gesehen; doch kann dies bei meiner Beweisführung nur in zweiter Linie in Betracht kommen, denn ein Blick auf die beigefügten Tafeln kann nur die Ueberzeugung festigen, dass die Frage nach der Struktur der Darmepithelzellen von Grund aus neu aufgerollt werden muss.

Schwieriger ist das Problem zu lösen, wie die Fibrillen in der Richtung nach abwärts zur Endigung gelangen. Die, wie schon erwähnt, in meinen Präparaten meist ungünstige Beschaffenheit des nach abwärts vom Kern gelegenen Zellenendes giebt uns hierüber keine deutliche Auskunft. Denn in der geringen Reihe von Fällen, in denen das untere Zellenende eine schön erhaltene Struktur zeigte, wurde eben dieselbe Complicirtheit und Mannigfaltigkeit der Bilder wahrnehmbar, wie im Obertheile der Zelle. Ausserdem sind die Strukturen nach auf- und abwärts vom Kern an den Präparaten nicht miteinander in Zusammenhang zu bringen, da, worauf schon aufmerksam gemacht wurde, die Regionen seitlich vom Kern in dessen ganzem Umfange in Folge der drangvollen Enge zwischen Kern und Zellwand für die feinere Mikroskopie nicht ergründlich sind. So kann ich nur Folgendes aussagen. Eine Zeit lang glaubte ich, dass die Gesammtheit der im Obertheile der Zellen sichtbaren Fibrillen in der Richtung nach abwärts zu einem varitablen Konus zusammenfliessen, ähnlich dem Wimperapparat mancher Flimmerzellen. Nachdem sich indessen die Identität der Bilder ober- und unterhalb des Kerns herausgestellt hatte, schien dies weniger wahrscheinlich. Es müsste denn gerade sein, dass in der Richtung

nach abwärts ein Gegenkonus existirt mit der Spitze nach oben, so dass die Spitzen beider Kegel in einem Punkte zusammenfallen. Aber auch dies schien schliesslich unannehmbar, denn der kritische Begrenzungspunkt beider Kegel würde zwar der Regel nach durch den Kern verdeckt sein; da aber der Kern der Lage nach wechselt und öfters hoch oben, öfters der Basis stark genähert liegt, so hätte die Mitte des Doppelkegels doch wenigstens hin und wieder einmal für den Anblick frei werden müssen. Indessen bleibt das histologische Bild trotz der wechselnden Lage des Kerns im Princip das gleiche. Wenn also z. B. der Kern so hoch lag, dass oberhalb desselben nur mehr ein kleiner Theil des Zellkörpers (von etwa quadratischem Aufriss) sichtbar wurde, so konnte trotz dessen das gewohnte Bild einer von der einen Langseite des Kerns her ausgehenden Strahlung beobachtet werden. Allein durch Combination und durch Beweisführung per exclusionem der Sache Herr zu werden, wäre schwierig; allein wir gewinnen noch einen Anhalt an der genauen Beobachtung jener Stelle, an welcher die Fibrillen scheinbar in Eins zusammenfliessen.

Es kommen genug Fälle vor, in denen die Fasern des Fächers sich in der That zu einer äusserst scharfen Spitze zu vereinigen scheinen. Stellt man aber scharf auf einen solchen Faserkonus ein und variirt dann in geringem Umfange die Einstellungsebene, so gewahrt man, dass die Spitze des Kegels nicht verschwindet, sondern erhalten bleibt. Hieraus geht unmittelbar hervor, dass die Fasern an der Langseite des Kerns zu einem Keil zusammentreten, dessen Schneide nach abwärts liegt; oder wir sagen besser: die Fasern vereinigen sich in der Richtung nach abwärts zu einem dünnen Mantel, welcher sich **zwischen** Zellwand und Kern hindurchdrängt, dessen optischer Langschnitt erst die Form eines Kegels vortäuscht.

Die Figg. 2, 3, 4 u. 5 können mithin keinen Anspruch darauf machen, dass sie ein irgendwie allgemein richtiges Bild der hier vorliegenden Zellstruktur geben; vielmehr stellen sie nur ganz bestimmte, allerdings charakteristische Durchschnittsfiguren eines in räumlicher Beziehung

complicirt gebauten Organismus vor. Um ein concretes Beispiel zu bringen, so können wir unsere Fig. 4 nach allem, was bisher zur Sprache gebracht wurde, nur so deuten, dass hier die Fibrillen rechts am Kern, über und unter ihm fortlaufen, um in den basalen Theil der Zelle überzugehen; die in diesem gelegentlich sichtbaren Fibrillenzüge (siehe z. B. den Specialfall der Fig. 15) müssen mit den Fibrillen des Obertheiles der Zelle identisch sein. Allerdings ist die Continuität des Faserverlaufs direkt nicht nachweisbar; da aber trotz stark wechselnder Höhenlage des Kerns das Strukturbild im Princip immer das nämliche bleibt, so kann man nur annehmen, dass der Kern zwischen den Fibrillen hin und her gleitet. Fassen wir noch einmal Fig. 4 in's Auge und suchen uns an der Hand derselben die räumliche Anordnung der Dinge plastisch vorzustellen, so wird uns nach dem Gesagten klar, dass der den Kern einhüllende Fasermantel nicht in dessen ganzem Umfange zu finden ist, sondern, nach der Faserrichtung zu urtheilen, auf den mittleren Querschnitt berechnet, etwa $^1/_4$ seines Umfanges von Fasern unbedeckt bleiben wird; in der angezogenen Abbildung würde die linke Langseite des Kerns frei bleiben.

Der Kern giebt sich mithin zwar den Anschein, als läge er genau symmetrisch entsprechend der Längsachse der Zelle; betrachten wir aber seine Lage vom Standpunkt der Zellstruktur aus, so müssen wir sagen, dass er excentrisch, einerseits an der Oberfläche der Zelle, gelegen ist.

Der Kern ist nun innerhalb der Zelle beweglich, wie schon mehrfach hervorgehoben wurde. Rutscht derselbe z. B. in Fig. 2 nach aufwärts, so wird er die in der dargestellten Durchschnittsebene befindlichen Fibrillen an die rechte Zellwand andrücken und das Bild der scheinbaren Strahlung wird erhalten bleiben, wie dies der faktischen Beobachtung entspricht. Man würde sich die Struktur der Zelle offenbar in primitiver Weise versinnlichen können, wenn man in ein sechsseitiges Prisma eine grosse Anzahl dehnbarer Längsfäden hineinspannte und nun einen dem Kern analog geformten Körper von der einen Langseite her in die Fädenmasse eindrückte. Die excentrische Lage des Kerns markirt sich des öfteren dadurch, dass der Kern den Kontour der Zelle emporwulstet.

In Folge der excentrischen Lage des Kerns und des hierdurch bedingten Arrangements der Fibrillen kommen wir zu einer manifesten bilateralen Symmetrie der Zellen. Bei den Figg. 2, 3, 4 u. 5 entspricht die Symmetrieebene der Ebene der Zeichnung und einen solchen Durchschnitt nennen wir einen Sagittalschnitt. Jene Seite, wo die Spitze des Faserfächers liegt, nennen wir die Dorsalseite, die gegenüberliegende die Ventralseite. Wir werden später noch sehen, dass die bilaterale Symmetrie dieser Zellen nicht immer so einfach aufgefasst werden kann, wie dies vorläufig geschehen ist[1]). Meines Wissens hat zuerst E. van Beneden die Frage nach der bilateralen Symmetrie der Zelle aufgeworfen und gezeigt, dass in den Prophasen der Mitose eine Symmetrieebene durch die beiden Centren und durch die Mitte des Kerns hindurchgelegt werden kann. Später machte ich darauf aufmerksam, dass die ruhenden Leukocyten bei rundem Kern polysymmetrisch, bei oblongem, hufeisen- oder ringförmigem Kerne der Regel nach doppelt symmetrisch[2]) sind. Zuletzt hat Meves eine regelrechte bilaterale Symmetrie beim Samenfaden aufgefunden. Der Fall der Darmepithelzelle ist aber der erste, durch welchen eine ruhende Gewebezelle gewöhnlicher Art als ein Bilaterium begriffen werden kann.

Wären die Fibrillen in unseren Zellen immer einigermaassen straff gespannt, so müsste man oberhalb (und unterhalb) des Kernes einen faserfreien, kegelförmigen Raum finden, dessen Basis gegen den Kern hin, dessen Spitze nach aufwärts (abwärts) liegen würde. Ein solcher „Spreitzungskegel“ (durch Auseinanderspreitzung der Fasern entstanden) mag in der schematisch postulirten Form bei stark verlängerten Zellen mit straffem Faserverlauf vorkommen, ist aber hier schwierig nachweisbar, da der Kegel bei stark verlängerter Zellgestalt sehr schmal sein müsste. Bei Zellen der gewöhnlichen Form wird der hypothetisch ge-

1) Vergl. weiter unten (pag. 209) die Fälle einer schraubigen Drehung des Gesammtzellkörpers.

2) So giebt es bei hufeisenförmigem Kerne 2 Symmetrieebenen. Die erste geht durch das Mikrocentrum und längelang durch das Hufeisen hindurch. Die zweite steht auf der ersten senkrecht und geht somit durch das Mikrocentrum einerseits, andererseits quer durch die Mitte des Hufeisens. Daher haben wir hier „bisymmetrische“ Zellen.

dachte faserfreie Raum dadurch verkleinert, dass die über den Kern hinweg emporstrebenden Fibrillen gleich einer plastischen Masse sich in jenen Raum einwölben. Gleichwohl ist ein kleinerer oder grösserer faserfreier Kegel, den man — allerdings lediglich in Beziehung zu der von uns geschilderten Struktur — auch als den „todten" Raum bezeichnen könnte, ungemein häufig zu beobachten, so z. B. in Fig. 6. Was in diesem Raum darinnen steckt, kann ich nicht sagen; leer ist er nicht und jedenfalls von lebendiger Masse erfüllt. Bald zeigt er sich heller, bald dunkler als die Umgebung und enthält gelegentlich einige in E. H. stark färbbare Körnchen, auf die ich einstweilen kein Gewicht legen will.

Die grosse Mannigfaltigkeit der Bilder der Darmepithelzellen beruht nun zum Theil auf der mannigfach variirenden Weise der Einengung des todten Raumes. Bleiben wir bei der Fig. 4 stehen, so sehen wir, dass die Fibrillen in Kurven gegen den todten Raum hin ausbiegen. Die Fibrillen kommen, wie man deutlich sieht, da mehr als eine einzige Einstellungsebene gezeichnet ist, theils von der rechten Langseite des Kerns her, theils unter dem Kern empor. Durch das Einwölben in den todten Raum wird, allgemein ausgedrückt, ihre durch die Auseinanderspreitzung bedingte Schieflage vermehrt; sie bekommen eine stärkere Neigung gegen den Horizont des Epithels, und dieser vermehrten Schieflage muss auf der anderen Seite eine steilere Abbiegung nach aufwärts im weiteren Verlaufe entsprechen. Untersuchen wir die Sache näher, so kommen wir selbst unter der Voraussetzung, dass wir nur solche Zellen berücksichtigen, die der Lage der Dinge nach zu urtheilen, im Sagittalschnitt getroffen worden sind, doch schon zu einer grossen Menge von Varianten, die oft nur durch Combination und häufig nicht einmal in sicherer Weise zu deuten sind. In Fig. 2 u. 3 streichen die in Schieflage befindlichen Fasern, soweit man dies sehen kann, wesentlich von der Dorsal- nach der Ventralseite; in Fig. 4, wie schon besprochen, ziehen sie auch von der rechten und linken Flanke her gegen die Medianebene. Dies scheint vorzugsweise der Fall zu sein in dem offenbaren Sagittalschnitt der Fig. 6; hier wulsten sich entsprechend dem rechten Rande des scheinbaren Faserkonus die Fibrillen aus der Tiefe gegen den Beschauer empor.

Eine andere Serie von Varianten der Bilder des Sagittalschnittes kann ich im Anschluss an Fig. 3 besprechen. Hier sieht man, dass genau oberhalb des Kernes die Fibrillen fast rein quer liegen. Dies ist nun ungemein häufig, dass man oberhalb des Kernes eine querliegende oder sehr steil geneigte Faserschicht von wechselnder oft beträchlicher Dicke findet, ein Anblick, der um so eigenartiger wirkt, als die Umbiegungen der Fasern in die Längsrichtung am Anfang und Ende der Querfasern meist nicht zur Beobachtung gelangen. Diese Querfaserung kommt mitunter in einer ganz originellen Weise auf folgende Art zum Vorschein. Man findet vielfach Zellen, wo die Interfilarmasse nur auf beschränktem Raume und zwar innerhalb einer ovoiden Region oberhalb des Kerns geschwunden ist, wie denn überhaupt die Resorption der färbbaren Grundmasse immer von der Umgebung des Kerns ausgeht. Das aufgehellte Territorium hat demnach selber von ungefähr die Form und oft auch die Grösse eines Kerns und imponirt als ein heller, kugliger Körper. Tritt nun auf diesem Areale eine quer oder sehr steil geneigte Faserung deutlich hervor, so haben wir prima vista durchaus nicht die Neigung, diese mit der längst bekannten, aber in solchen Fällen nicht sichtbaren Längsfaserung in Verbindung zu bringen, daher dann die ganze Bildung für uns den Anschein eines selbstständig differenzirten Körpers gewinnt; wer nicht Bescheid weiss, könnte eventuell auf den Gedanken kommen, dass das Strukturbild einem in die Darmepithelzelle eingeschlossenen Parasiten angehört.

Sehr merkwürdig ist, dass die quere oder sehr steil geneigte Faserrichtung sich mitunter fast durch den ganzen Zellenkörper hindurch nach aufwärts hin fortsetzt. Die Einwölbung der Fasern über dem Kern in den todten Raum hinein bleibt also in diesen Fällen keine lokale Angelegenheit mehr, sondern wir haben eine Nebenwirkung, die sich weit über den Zellkörper hin fortsetzt. Einen solchen Fall haben wir mit Wahrscheinlichkeit auch in Fig. 5 vor uns. Ich bilde diese Zelle ihrer eigenthümlichen Erscheinungsweise wegen ab und erkläre ihre innere Form allerdings auf dem Wege der Kombination in folgender Weise.

Dass der Kern bald hoch, bald tief liegt und auch in der nämlichen Zelle je nach Umständen die Lage wechselt, ist bekannt. Haben wir neben einander eine Reihe von Schleimhautfalten, so wird man besonders bei stark contrahirter Schleimhaut

finden, dass die Zellen an den Stellen stark convexer Krümmungen umgekehrt kegelförmig sind, d. h. breit am freien, schmal am festsitzenden Ende (Fig. 17 C). Demgemäss haben die Kerne als verhältnissmässig resistente Körper von eigenem Turgor das Bestreben, nach den freien Zellenenden hin auszuweichen, d. h. dahin sich zu verlagern, wo der Querdurchmesser des Zellleibes der breiteste, der verfügbare Raum der grösste ist. Umgekehrt: geht man in die Conkavität der Schleimhautfalten hinein (Fig. 17 A), so findet man das freie Zellenende schmaler und das basale Zellenende relativ breit. Demgemäss hat der Kern die Neigung, nach der basalen Seite hin auszuweichen. Diese Wanderungen der Kerne sind die Folge einer direkten Druckwirkung. Es stehen nämlich die Epithelzellen unter wechselndem Seitendruck, und da die Kerne im Verhältniss zum Querdurchmesser der Zellen sehr breit sind, so pflanzt sich die Druckwirkung direkt auf die Kerne fort. Schon Brücke spricht von dem Seitendruck, dem die Zellen innerhalb des Epithels ausgesetzt seien. Graf von Spee hat dankenswerther Weise über diesen Gegenstand einige Messungen veröffentlicht. Bei der Katze z. B. fand er an einer contrahirten Zotte die Epithelzellen 40 μ hoch und 4—5 μ breit, bei einer gestreckten Zotte dagegen nur 16—24 μ hoch und 7 μ breit. Werden die Zellen durch seitliche Pressung sehr schmal, so müssen sich die Kerne benachbarter Zellen in wechselnder Höhe, in mehrfacher Reihe anordnen, um Platz zu finden, denn als resistente Körper lassen sie sich weniger leicht comprimiren als die Leibessubstanz der Zelle. Bildet aber das Epithel bei einigermaassen erheblichem Seitendruck Falten, so haben die Kerne eine ausgesprochene Neigung in der schon beschriebenen Weise nach demjenigen Theile der Zelle auszuweichen, welcher den meisten Platz giebt. An unserer Fig. 17 kann man sich leicht das Gesagte verdeutlichen. Bei A in der Conkavität der Falten haben wir eine basale Stellung der Kerne, bei B stehen sie in der Mitte des Zellleibes, bei C an der Convexität rückt der Kern nach dem Zellenkopfe, von D an in der Richtung des Pfeils nach abwärts werden die Zellen noch weit höher und schmaler als vorher und es ordnen sich demgemäss die Kerne alternirend in 2 Reihen an; die basale Kernreihe ist so durchschnitten, dass etwa der grösste Umfang des Kerns sichtbar ist, die Reihe der

äusseren Kerne dagegen ist nur tangential angeschnitten. Da die Form und Anordnung der Schleimhautfalten je nach Umständen eine wechselnde ist, da somit die Zellen unter wechselnden Verhältnissen der seitlichen Pressung stehen, so kann die Lage des Kerns auch in einer einzelnen Zelle nicht konstant sein. Der Kern rückt je nach Erforderniss zwischen den Fibrillen hin und her und gerade eben wegen seiner Beweglichkeit ist eine direkte organische Verknüpfung zwischen Kern und Fibrillenmasse ausgeschlossen. Bedenken wir nun, dass gerade bei Gelegenheit der Abtödtung des Gewebes, im Zusammenhang mit der gewöhnlich erfolgenden Contraktion der Muskulatur, ein Wechsel der Druckverhältnisse innerhalb des Epithels statthaben muss, so kann es nicht Wunders nehmen, dass wir gerade den Akt der Conservirung des Gewebes als die Gelegenheit ansehen, bei welcher ein vielfacher Wechsel in der Lage des Kerns statthat. — Kehren wir nun zu Fig. 5 zurück, so können wir dies Bild vollständig nur durch die Hülfsannahme erklären, dass der Kern kurz zuvor ein Stück nach abwärts geglitten ist; hierdurch kommt es, dass die sonst an den Seiten des Kerns längelang herablaufenden Fasern auf einer beträchtlichen Strecke ihres Verlaufs für den Anblick frei geworden sind, während gleicher Zeit im Obertheil der Zelle die vorherige Schieflage der Fasern erhalten blieb.

Wir haben bisher nur von den Sagittalschnitten gesprochen. Diese sind immerhin am einfachsten zu studiren und wegen der leicht sichtbaren Pseudostrahlung auch leicht aufzufinden, weswegen ich mich zunächst an diese Bilder gehalten hatte. Späterhin begann die systematische Aufsuchung der Frontalschnitte, bezw. der Ansichten von der Ventralseite her, welche ziemlich das gleiche Bild liefern. Nach der sehr klaren Fig. 4, einer Zelle, deren Form sich mir gelegentlich der Zeichnung sehr genau eingeprägt hatte, glaubte ich voraussetzen zu dürfen, dass man in der Ansicht von der Bauchseite her sehr leicht oberhalb des Kerns zur rechten und zur linken eine scharf accentuirte Einwölbung der Fasermassen in den todten Raum würde sehen müssen. Diese Bilder kommen vor, wie namentlich Fig. 9 zeigt, bilden aber ein Extrem und sind nicht so häufig, als ich von vornherein anzunehmen geneigt war. Die Einengung des

todten Raumes geschieht, wie es scheint, in den meisten Fällen weniger durch eine Einbiegung der auf beiden Flanken liegenden Fasermasse, grösstentheils vielmehr durch eine stark ventralwärts gerichtete Abbiegung der dorsalwärts vom Kern heraufziehenden Fasern (analog der Fig. 3). Auch die in Fig. 9 beiderseits sichtbaren Faserungen gehören wohl weniger den rein lateralen als vielmehr den latero-dorsalen Faserzügen an. In Fig. 8 u. 13 sieht man die gewöhnlich vorkommenden Bilder des Frontalschnittes und namentlich letztere Figur scheint mir eine charakteristische Ansicht zu gewähren. Hier sieht man, wie die im Allgemeinen längs verlaufenden Fasern nur eine kleine Neigung gegen die Mittellinie des Zellkörpers erkennen lassen, so dass sich oberhalb des Kerns 2 gardinenartige Faservorhänge bilden, ein Verhalten, das zwar für die Strukturform hochcharakteristisch, doch aber nicht immer vorhanden ist.

Man erinnert sich, wie häufig in der Region oberhalb des Kerns im Sagittalschnitt nur quer verlaufende Faserlagen oder wenigstens sehr steil geneigte Fasern aufgefunden werden. In Uebereinstimmung hiermit sieht man in vielen Zellen, die offenbar Frontalansichten darbieten, die Fibrillen parallel und längelang in der Zelle herabkommen, um dann, oberhalb des Kerns angelangt, plötzlich in die Tiefe abzubiegen und hinter dem Kern in der Richtung dorsalwärts zu verschwinden. Mithin sehen viele im Frontalschnitt oder in der Ventralansicht vorliegenden Zellen parallel-gefasert aus. Lehrreicher als derartige einfache Bilder sind gewiss die Frontalschnitte mit doppelter Fasergardine (Fig. 8, 9, 13), und sie sind auch viel leichter ihrer Art nach zu erkennen, besonders wegen der Gegenwart des todten Raumes, der entschieden ein auffälliges Gebilde ist.

Wie dieser im entsprechenden Sagittalschnitt einseitwendig gelagert ist (Fig. 6), so finden wir ihn hier nächst der Zellenmitte (Fig. 9). Der Lage der Dinge nach mag der bei dieser Schnittführung sichtbare dreieckige Raum in Wahrheit häufig noch die Querschnitte stark dorsoventralwärts gerichteter Fasern enthalten, was sich aber am Objekt selbst nicht so leicht ausmachen lässt. Im Uebrigen kann die Thatsache, dass es verhältnissmässig schwer gelingt, schöne Schnittbilder mit doppelter Fasergardine aufzufinden, wohl auch damit zusammenhängen, dass schon ein geringes Abweichen des rein frontalen Durchschnittes

von der Einstellungsebene genügt, um schwierige schiefe Ansichten zu erzeugen, während der sagittale Durchschnitt in dieser Beziehung toleranter ist.

In Fig. 9 haben wir ausserdem einen Specialfall des Faserverlaufs. Die aufwärts strebenden Fibrillen haben im Anfange offenbar, indem sie gegen den todten Raum hinziehen, mehr eine Richtung von der dorsolateralen nach der ventromedialen Seite. Dieser Theil des Faserverlaufs ist aus der Figur kaum ersichtlich, kann aber aus der Art und Weise, wie die Fasern rechts und links vom todten Dreieck aus der Tiefe emporstreben, mit ziemlicher Gewissheit erschlossen werden. Die Fasern sind ferner auf dieser nicht-sichtbaren Strecke ihres Verlaufes stark gegen den todten Raum geneigt und nun folgt in der Begrenzung des letzteren eine scharfe Kurve, verbunden mit einer darauf folgenden kompensatorischen Rückbewegung gegen die Flanke oder Langseite der Zelle. Diese letztere Theilstrecke ist es, die wir so schön an der linken Seite unserer Figur sehen. Natürlich wird durch die Annäherung an die Zellwand eine abermalige Abbiegung nach aufwärts bedingt. So kommt im Ganzen eine Spiraltour heraus, welche an der rechten Zellseite links herum, an der linken Zellseite rechts herum gewunden ist. Diese Form der halbseitigen Spiraldrehung ist es, welche wir in Fig. 15 an einer basalen Zellhälfte in so schlagender Weise vor Augen haben. Meiner Meinung nach sieht man diesen Zellenstumpf von anterolateralwärts und zwar von der linken Seite her; die Stelle der Symmetrieebene markirt sich links oben in der Figur. Leider war etwas Genaueres trotz der sonstigen Deutlichkeit des Bildes nicht zu ermitteln. Eine halbseitige Spiraldrehung — nach links herum — ist wahrscheinlich auch in Fig. 5 mitbetheiligt.

Was die Gegend der Symmetrieebene anlangt, so habe ich den Eindruck gehabt, als trete sie zuweilen in direkter Weise für das Auge hervor und zwar durch folgende besondere Umstände. Es kann im Frontalschnitt durch das Zusammentreffen der Ränder der beiden seitlichen Faservorhänge in der Mitte eine schmale Zone entstehen, in der die Fasern dichter liegen. Wir hätten dann also nächst der Medianebene ein dichteres Faserbündelchen; etwas Aehnliches ist, wenngleich nicht markant, auch in Fig. 9 sichtbar. Da eine solche dichtere Faserlage in der Mitte nur

entstehen kann, wenn die Fasern anfänglich sich in stark ausgesprochenem Grade gegen den todten Raum einwölben, so tritt im weiteren Verlaufe nach aufwärts die schon erwähnte compensatorische Rückschwenkung in der Richtung lateralwärts ein: die dichtere Faserlage spreizt sich nach aufwärts hin wieder auseinander und dies hat zur Folge, dass wir dann ein Faserbäumchen regelmässiger Art zu sehen glauben. Ich habe hierfür keine passende Abbildung, doch kann man sich unter Zugrundelegung der Fig. 9 wohl eine Vorstellung davon machen. Dann habe ich fernerhin zu bemerken geglaubt, dass die Symmetrieebene umgekehrt auch als lichtere Zone hervortreten kann; es bleibt dann in der Frontalansicht zwischen den seitlichen Zellhälften ein interfilarer Raum von etwas grösserer Breite übrig. Diese Beobachtungen müssen indessen wiederholt und bestätigt werden.

Das ungemein schwierige Kapitel der Schraubentouren haben wir mit der Erörterung der halbseitigen Spiraldrehung bereits angebrochen. Sicher kommt neben dieser hin und wieder eine gleichsinnige Spiraldrehung der ganzen Fasermasse des Zellleibes vor, eine Spiraldrehung, die sich also so verhält, als hätte man den Zellenkopf gegen die Basis der Zelle, sagen wir um etwa 30° herumgedreht. Dies ist nun alles sehr schwer zu beurtheilen, denn die halbseitige und die totale Spiraldrehung ebenso wie die einfache Neigung der Fasern im Sagittalschnitt ergeben für den ersten Anblick nichts weiteres als schief über die Längsachse der Zelle hinweglaufende Linien; man ist lediglich darauf angewiesen, durch einen mühsamen Gebrauch der Mikrometerschraube sich eine Vorstellung von dem wahren Sachverhalt zu gewinnen. Die Behauptung des Vorkommens einer schraubigen Drehung der Gesammtfasermasse[1]) entnehme ich dem Umstande, dass mir hin und wieder Fälle untergelaufen sind, wo die an der Ober- und Unterfläche der Zelle befindlichen steil aufsteigenden Faserzüge in der Projektion auf die Ebene sich systematisch unter spitzen Winkeln überkreuzten. Der schief aufsteigende Faserverlauf der Fig. 12 gehört meiner Meinung nach einer solchen totalen Spiral-

1) Ich füge hinzu, dass ich schon früher an Flimmerepithelzellen der Schnecken einen leicht spiraligen Verlauf der Fasern des Wimperapparates wahrgenommen habe.

drehung zu. Wie dem nun auch sein mag, ich habe schlechterdings kein Anzeichen dafür, dass eine totale Spiraldrehung überall und immer vorhanden ist; vielmehr handelt es sich um einen Specialfall, für welchen die natürlichen Bedingungen des Zustandekommens erst noch zu ermitteln wären.

Wir haben nun den Sagittal- und Frontalschnitt bezw. die Ansicht von der Ventralseite her untersucht. Es fragt sich, ob man auch die Dorsalansicht der Zellenleiber herausfinden kann. Nun ich glaube, dass dies wohl möglich ist, und ich denke mich nicht zu täuschen, wenn ich in Fig. 14 zwei benachbarte Zellen als von dieser Seite her gesehen dem Leser vorstelle. Man gewahrt bei sehr hoher Einstellung Fibrillenzüge, welche längelang in der Zelle herablaufen, ein Stück über den Kern hinwegtreten und dann durch das Messer abgeschnitten plötzlich enden. Stellt man aber tiefer ein, so sieht man namentlich in der Zelle rechts, wie die Fasern sich von beiden Seiten her über den Kern hinwegneigen. Dies ist in der Becherzelle links (Fig. 14) nur auf der einen Seite deutlich und kann, den Umständen nach zu urtheilen, diese Zelle vielleicht auch eine schiefe Ansicht von der rechten dorsolateralen Seite her sein.

In praxi ist es natürlich bei vielen Zellen nicht möglich zu sagen, wie sie im Schnitt orientirt sind. Leider habe ich auch eine kleine Reihe von Ansichten des Zellleibes gefunden, die ich nicht ohne Weiteres in das hier gegebene Schema hineinzwängen kann. Es handelt sich um schwierig zu deutende Specialfälle; so z. B. die Zelle der Fig. 7. Es sind mir zwei derartige Fälle vorgekommen, wo das Plasma mit grosser Vollkommenheit auf einen Punkt der Langseite hin centrirt erschien; in dem einen Fall waren sogar — durch Zufall, wie ich annehme — zwei intensiv schwarz gefärbte Kügelchen im Centrum der Strahlung sichtbar, welche zudem von einem helleren Hofe umgeben waren. Diese Bilder sind im äussersten Grade irreleitend; es lässt sich nur vermuthen, dass z. B. in unserer Fig. 7 die in dem oberen Theile der Zelle sichtbaren Fasern sich in der Richtung nach abwärts in die Fasern des unteren Zellabschnittes direkt fortsetzen; die kritische Uebergangsstelle würde gerade da liegen, wo der scheinbare Strahlungspunkt liegt. Hier müssten wir scharfe Uebergangskurven haben, die aber darum nicht hervortreten, weil sie in der Verkürzung gesehen werden.

Die ganze Erscheinung würde also mit einer stark schraubigen Drehung der Plasmafibrillen zusammenhangen.

Sollte die Frage aufgeworfen werden, welchem physiologischen Zwecke die Fasersysteme der Darmepithelzellen dienen, so könnte ich nach meiner Auffassung der Sache nur Folgendes aussagen. Faserige Differenzirungen des Zellleibes von bestimmter Orientirung wirken entweder durch Contraktilität, oder sie dienen als Leitungsbahn, oder sie leisten specifische Widerstände gegenüber mechanischer Beanspruchung. Contraktile Fibrillen haben wir unter anderem in glatten und quer gestreiften Muskeln, im Schwanz der Samenfäden und in Leukocyten, leitende Fibrillen im Achsencylinder und in den Nervenzellen; dies sind bekannte Thatsachen und man hat daher mit Recht von Myofibrillen und Neurofibrillen gesprochen. Doch müssen wir hinzufügen, dass die Myofibrillen wahrscheinlich ebenso gut leiten wie die Neurofibrillen, und dass die letzteren möglicher Weise auch — ganz abstreiten kann man es nicht — contractil sind. Wird die Myofibrille zur Arbeitsleistung angehalten, so entwickelt sie vergleichsweise hohe specifische Widerstände, welche im Allgemeinen mit der Zugrichtung zusammenfallen werden. Mir scheint nun, dass viele der in den Zellenleibern sichtbaren faserigen Differenzirungen eben diese Aufgabe haben, specifische Widerstände zu entwickeln, sobald durch äussere Zugwirkung oder durch Pressung der Zellleib mechanisch beansprucht wird. Hier beim Darmepithel ist ein wechselnder Seitendruck innerhalb des Epithels erwiesen. Geht derselbe in die Höhe, so muss die Zellsubstanz nach beiden Enden des Cylinders ausweichen; wir haben also als Correlat der seitlichen Pressung eine Zerrung im Sinne der Längsachse der Zelle. Eben dieser Zerrung wirken die Fäden des Cytomitoms entgegen, da sie im Allgemeinen längelang durch die Zelle hindurchziehen und bei Verlängerung der Zellgestalt in höhere Spannung gerathen müssen. Da sämmtliche Bindesubstanzen faserig differenzirt sind, wobei die Richtung der Faserung offenbar abhängt von der mechanischen Beanspruchung, so lässt sich nicht einsehen, warum das dieser Erscheinung zu Grunde liegende allgemeine Gesetz in seiner Wirksamkeit plötzlich vor der Zelle Halt machen sollte. Da die Zellenleiber dem Zug und Druck ebenso unterliegen wie andere Theile des Körpers, so werden auch Einrichtungen ge-

geben sein, welche einer eventuellen Schädigung durch äussere Kräfte wirksam entgegenarbeiten. Von diesem Gesichtspunkt aus beurtheile ich auch, um andere Beispiele zu nennen, die Faserungen im Epithel der Descemet'schen Membran (nach Nuel) und die Faserungen der Epidermiszellen; wahrscheinlich gehören auch die Faserungen vieler Flimmerzellen hierher und eventuell auch die unregelmässigen Fädchengerüste solcher Zellen, die einer wechselnden äusseren Beanspruchung (in verschiedener Richtung) unterliegen. Ich glaube somit, dass man das Cytomitom Flemming's weiterhin in die drei Abtheilungen: Myomitom, Neuromitom und Tonomitom zerlegen kann, denen die Myo-, Neuro- und Tonofibrillen (Widerstandsfibrillen) entsprechen.

Ueber die Analoga der Basalfilamente in den Darmepithelzellen.

Ich komme nun zu einer dunklen Angelegenheit, welcher ich wenigstens einige Worte widmen will, da sie sich nicht gut umgehen lässt.

Seit Jahren schon beobachtete ich in den Darmepithelzellen der Tritonen dunkle Körper, welche kaum färbbar waren und in Folge dessen auch kaum je mit einiger Deutlichkeit zur Anschauung kamen. Diese Dinge habe ich nun hier beim Frosch in bestimmteren Formen und mit grösserer Deutlichkeit wieder erhalten, so dass sich nunmehr Einiges darüber aussagen lässt. Ich kann nicht behaupten, dass sie bei allen Darmepithelzellen vorkommen, denn ich finde sie nicht überall, wohl aber finde ich sie so häufig, dass sie mit zu den normalen Vorkommnissen gehören müssen. Es handelt sich beim Frosch um dunkle, meist gradlinig begrenzte, seltener chromosomaähnlich gebogene, Körper, wie man solche in Fig. 10—13 sieht; mitunter sind es aber Gestaltungen von unregelmässiger, klumpenartiger Form (Fig. 3). Diese Körper haben keine besondere Neigung zur Verbindung mit Farbstoffen, heben sich bei Behandlung mit sauren Farbstoffen gar nicht, bei basischer Anilinfärbung mitunter etwas aus der Umgebung hervor. Bei Triton kommen sie am deutlichsten nach Färbung mit Toluidinblau zur Anschauung. Hier zeigen sie sich unter einem anderen Bilde als beim Frosch. Erstlich einmal kommen sie hier regelmässig in allen Zellen ohne Ausnahme vor; ferner sind es hier nicht

vereinzelte, grössere Gebilde, sondern eine ganze Schaar von kleineren, unregelmässigen Körperchen, welche sich mit Vorliebe an zwei Orten in dichterer Menge zusammenlagern, nämlich in der Nähe des Zellenkopfes einerseits, andererseits in der Region oberhalb des Kerns. Im Ganzen sieht die Zelle an den betreffenden Stellen scheckig aus, nicht ganz unähnlich dem Bilde des Tigroids der Ganglienzellen. An den Einzelkörperchen gewahrt man bisweilen eine deutlich fasrige Struktur, wobei die Richtung der Faserung anscheinend parallel zur Längsachse der Zelle steht.

Beim erwachsenen Salamander habe ich nie etwas dergleichen gefunden, wohl aber bei der Salamanderlarve. Bei dieser erhält man nach starker Ueberfärbung in E. H. das Bild grober, dunkler Klumpen, die in der Nähe des Zellenkopfes liegen und in sich selbst fasrig erscheinen, wobei die Faserung meist, aber durchaus nicht immer, parallel zur Längsachse der Zelle angeordnet ist. Fig. 18 zeigt von letzterem Geschöpfe das obere Ende einer Darmepithelzelle, bei welcher die fasrige Textur der dunklen Massen mit besonderer Deutlichkeit hervortritt; hier liess sich auch constatiren, dass die einzelnen Fasern in querer Richtung durch minutiöse Brücken zusammenhängen.

Es ist also gerade nur eben der Frosch, bei welchem dieselben Gebilde in einer höchst charakteristischen Balkenform auftreten[1]). Die Balken gehen quer durch die Zelle hindurch (Fig. 12), noch häufiger aber sind sie schief durch die Zelle hindurchgelegt (Fig. 10, 11, 13). Ich kann nicht behaupten, dass hierbei die Balken immer von der einen Langseite der Zelle bis zur anderen völlig durchgingen; im Gegentheil, es scheint nur ein Specialfall zu sein, wenn dies, wie bei einigen in meinen Abbildungen dargestellten Individuen, wirklich der Fall ist. Bei sehr starker Färbung in E. H. erhielt ich die balkenartigen Figuren auch als schwärzliche, spiessige Körper, welche ganz den Eindruck des corpus alienum in cellula machten, so dass man bei diesen Bildern an Parasiten denken würde.

Dass hiervon nicht die Rede sein kann, geht aus Folgendem

1) Die Beobachtungen sind alle von demselben Darm eines Hungerfrosches genommen. Es ist nothwendig, dass die Beobachtungen an gefütterten Thieren wiederholt werden, denn es kann nicht ausgeschlossen werden, dass weitgehende funktionelle Verschiedenheiten vorkommen.

hervor. Jene Balken und Klumpen zeigen wie die analogen Körperchen bei anderen Geschöpfen eine fasrige Textur und die genauere Beobachtung ergiebt, dass der Anschein eines Balkens oder Klumpens wesentlich dadurch hervorgebracht wird, dass die Fibrillen des Cytomitoms innerhalb des in Frage kommenden Areales um etwas anschwellen, sich verdicken. Dies Verhalten erkennt man am besten bei Fig 12; diese Zeichnung ist mir unter der Hand etwas schematisch geworden, giebt aber die Sache selbst recht gut wieder. Man vergleiche hiermit Fig. 13, welche ein völlig gelungenes, durchaus natürliches Abbild der betreffenden Zelle ist. Wir haben also in jenen Balken eigenthümliche Differenzirungen, welche, trotzdem sie eine genuine, originelle, scheinbar unabhängige Gesammtform aufweisen, doch die Fäden des Cytomitoms zur Basis nehmen, um sich an ihnen zur Erscheinung zu bringen. Wir haben hier den Fall, dass eine neue bestimmt gerichtete Differenzirung ihre organische Grundlage entlehnt einer vorher schon vorhandenen, anderweitigen, ebenfalls schon ganz bestimmt und zwar anders gerichteten Differenzirung. Dies ist der Punkt, der mir in rein morphologischer Beziehung besonders beachtenswerth erscheint.

Nach meinen Abbildungen könnte es nun so scheinen, als ob die Faserung immer quer oder in wenig geneigter Richtung durch den Balken hindurch ginge. Dies ist aber nicht der Fall, denn wenn oberhalb des Kerns eine quer gefaserte Zone vorhanden war, so gingen bei gleichzeitiger Gegenwart der räthselhaften dunklen Balkenfigur die Fasern längelang durch dieselbe hindurch. Die beschriebenen Differenzirungen sind mithin von der Faserrichtung unabhängig, und es können auch solche Balken, die in beliebiger Richtung schief gefasert sind, leicht aufgefunden werden.

Sind nun die dunklen Figuren allein an eine innerhalb ihres Bereiches stattfindende Anschwellung der Fibrillenzüge gebunden? Hierauf ist schwer zu antworten, doch kann ich wenigstens auf zwei Thatsachen aufmerksam machen. Erstlich ist die Stelle jener Balken oder Klumpen im Ganzen verdunkelt, so dass wahrscheinlich hier noch eine dichtere, eiweissreiche Grund- oder Zwischensubstanz vorhanden ist. Vielleicht ist diese gerade bei unserem Objekte an jenen Stellen, wo die dunklen Figuren be-

findlich sind, weniger stark wegresorbirt worden als in der Umgebung, wodurch dann die Gebilde besser hervortreten. Zweitens ist wenigstens in den Fällen, wo die Balken quer oder wenig geneigt zur Zeilfaserung stehen, ganz klar, dass entlang ihren Rändern und vielleicht auch entsprechend ihrer mittleren Längsachse eine Querverbindung der Fibrillen besteht. Denn die Ränder der Balken bilden ganz gewöhnlich eine scharfe, dunkle, continuirlich fortlaufende Linie, welche bei Färbung in E. H. mitunter — durch Zufall natürlich — als ein schwarz gefärbter fortlaufender Strich stehen bleibt. In letzterem Falle kann der Balken, wenn er so schmal ist, dass die beiden seitlichen Kontourlinien dicht neben einander befindlich sind, sich wie ein zweizeiliges Gebilde ausnehmen. Aber auch sonst, bei breiterem Balken ohne deutliche Färbung des Aussencontours, sehen wir mitunter einen deutlichen Doppelbalken vor uns, wenn nämlich, wie bei Fig. 11, seine Mitte der ganzen Länge nach eine Aufhellung zeigt. Ist der Balken breiter, so findet sich längs seiner Mitte zuweilen auch eine dunklere Linie (Fig. 13). Alle drei Linien, die an den Rändern und die in der Mitte, können wie geknotet aussehen (Fig. 10).

Allem diesem Detail kann ich eine besondere Bedeutung nicht beimessen. Das Räthselhafte der Sache wird dadurch nicht aufgeklärt, denn die Querverbindungen und die ihnen entsprechenden Knötchenreihen sind auch sonst mit der Gegenwart gleichlaufender Faserzüge verbunden. Auch die Vergleichung der Gebilde bei Frosch, Salamanderlarve und Triton ergiebt keinen nützlichen Gesichtspunkt.

Was zunächst die „Gesammtform" anlangt, die beim Frosch meist eine so auffällig regelmässige ist, so ist sie bei der Salamanderlarve schon eine sehr unregelmässige Klumpenform; doch kommen ganz vereinzelt schmale balken- selbst bandartige Bildungen vor. Beim Triton vollends sind es beinahe undefinirbare Substanzanhäufungen. So ist auch aus der äusseren Form kaum auf die physiologische Eigenart der Gebilde zu schliessen. Wenn nicht durch das Verhalten der Salamanderlarve ein schöner, formaler Uebergang gegeben wäre, man würde die Extreme dieser Bildungen bei Frosch und Triton nicht als zu einander gehörig betrachten. Die Darmepithelzellen der drei Geschöpfe sind auch im Uebrigen verschieden geartet. Nie habe ich beim Triton

etwas von der Filarmasse sehen können; im gefärbten Präparat erschien mir das Plasma geradezu als eine bröcklige Masse. Bei der Tritonenlarve hingegen habe ich im Leben gelegentlich eine fein-alveoläre Struktur beobachtet. Bei der Salamanderlarve ist auf Schnitten eine genetzte Struktur recht deutlich; zwar laufen innerhalb derselben solidere Fibrillen entlang, doch treten diese immer nur vereinzelt, nie in ganzen Systemen wie beim Frosch hervor.

Auch rücksichtlich ihrer inneren Struktur verhalten sich die fraglichen Körper bei Triton, Frosch und Salamanderlarve nicht gleich. Beim Frosch ist die Zusammensetzung aus Fasern und der Zusammenhang der letzteren mit den Protoplasmafilamenten der Zelle vollkommen deutlich. Bei der Salamanderlarve ist es schon schwierig, gute Bilder der fasrigen Textur zu erhalten und die Körper erscheinen prima vista betrachtet wie Einlagerungen in die Zellsubstanz. Beim Triton schliesslich ist die fasrige Textur ganz und gar undeutlich und nur an den besten Präparaten vermag man sich von ihrer Existenz zu überzeugen.

Beim Triton enthalten sämmtliche Darmepithelzellen gleicher Weise diese Körper (wenigstens auf den mir vorliegenden Präparaten), bei der Salamanderlarve trifft man sie zwar in ganzen Serien benachbarter Zellen, doch sind grosse Strecken des Epithels davon völlig frei. Bei dem von mir untersuchten Frosch schliesslich konnte ich sie nur in vereinzelt stehenden Zellen finden.

Zusammenfassend kann ich mithin als sicher nur aussagen, dass die räthselhaften Körper dem Flemming'schen Filarsystem angehören, dass ihre physiologische Bedeutung aber völlig unbekannt ist.

Jetzt ist es an der Zeit, einige Vergleiche aus der Literatur herbei zu holen, und da es sich um weniger bekannte Sachen handelt, so darf ich wohl einen kurzen historischen Bericht einschalten.

Im Jahre 1894 beschrieb Solger aus den serösen Antheilen der Submaxillaris des Menschen eigenthümliche, stäbchenartige Bildungen, welche zu Gruppen geordnet an der Basis der Zelle in der Nachbarschaft des Kerns liegen. „. . . . Um so mehr fielen Complexe derber, faden- oder stäbchenartiger Gebilde auf, die in Hämatoxylin tief dunkelblau sich gefärbt hatten und ausschliesslich dem basalen Theil des

Zellkörpers angehörten. Hier zeigen die Schnitte fast in jeder Zelle eine Gruppe gerader oder leicht geschwungener, scheinbar isolirter Fäden, die entweder annähernd parallel neben einander liegen oder in verschiedenen Winkeln sich durchkreuzen. Zum Kern haben sie nur topographische Beziehungen: ihr oberes Ende pflegt die höchsten Punkte des Kerns nicht zu überragen, und mehr noch, sie liegen entweder als eine einheitliche Gruppe neben dem Kern, oder es sind deren zwei, meist an Gliederzahl ungleiche Gruppen vorhanden, welche dann den Kern zwischen sich fassen." Solger kam in einer späteren Arbeit auf die Sache zurück und erklärte, dass es sich seiner Meinung nach nur „um besonders prägnante Abschnitte der Flemming'schen Filarmasse handelt". Bald darauf gab Erik Müller über denselben Gegenstand eine kleine Notiz. Wer die Sache nicht aus eigener Anschauung kennt, der mag die bezeichnende Abbildung von Stöhr in der neuesten Auflage seines Lehrbuches (pag. 52) zur Hand nehmen.

In neuerer Zeit haben die Gelehrten von Nantzig sich mit der Angelegenheit beschäftigt und eine Reihe sehr dankenswerther Erfahrungen bekannt gegeben. Garnier untersuchte die fraglichen Faserbüschel zunächst bei der Submaxillaris des Menschen. Wichtige Eigenthümlichkeiten morphologischer Art kamen zum Vorschein. Erstlich gingen die Enden der Stäbchen continuirlich in das Plasmanetz der Zelle über; ferner fanden sich zwischen den Fasern feine Verbindungsbrücken. Auch bei der Parotis und der Thränendrüse traf er auf Gebilde der gleichen Art. In physiologischer Beziehung kommt der Autor zu dem Schluss, dass das Auftreten der Stäbchen und besonders auch ihre Affinität zu basischen Farbstoffen in einem bestimmten Verhältniss zu den Phasen der Sekretion steht. Die Basalfilamente fanden sich am reichlichsten und waren am stärksten basophil in Zellen, welche sekretleer waren, also die Periode ihrer Aktivität hinter sich hatten. Sie verschwinden um so mehr und wurden um so schwächer färbbar in basischen Farbstoffen, je mehr sich die Zellen mit den wohlbekannten Granulis anreicherten. Der Autor drückt sich schliesslich dahin aus, dass die Substanz der Fäden in aktiver Weise in den Sekretionsprocess eingreift und schlägt daher in Uebereinstimmung mit seinen Landsleuten, den beiden Bouins, für die Fädchenmasse den Namen „Er-

gastoplasma" vor. Die beiden letzteren Autoren, M. und P. Bouin, untersuchten die Mutterzelle des Embryosackes bei Liliaceen und beschreiben, wie in dieser aus dem Protoplasmanetz sich eigenthümliche in E. H. stark färbbare Fädchen herausdifferenziren, die zunächst ziemlich gleichmässig im Plasma verbreitet, späterhin bestimmte Stellungen zum Kern annehmen, sich zu Gruppen ordnen und schliesslich gruppenweise zu Klumpen verschmelzen, die ihrerseits wiederum in kleinere Fragmente zerfallen. Die Untersucher äussern sich dann am Schluss ihres Aufsatzes wie folgt (pag. 10): „Nous pensons donc, avec Ch. Garnier, que ces filaments sont l'expression morphologique d'une activité particulière du protoplasma, que cette activité doit être un processus d'élaboration chimique, que leur présence doit être un fait général et qu'on doit les rencontrer non seulement d'une façon à peu près constante dans les éléments glandulaires proprements dits, mais dans toutes les cellules qui, pendant une certaine période de leur évolution, fabriquent et accumulent des substances spéciales de réserve."

Die beiden Verfasser haben dann eine weitere Untersuchung an dem Ei von Asterina gibbosa gemacht und kommen hier wesentlich zu dem gleichen Resultate wie beim Embryosack der Lilien.

Wenn man die in Betracht kommenden Abbildungen der Autoren aufmerksam vergleicht, so lässt sich nicht leugnen, dass in allen diesen Fällen gewisse Analogien vorliegen. Doch glaube ich, dass eine vollkommene Uebereinstimmung einstweilen nur zwischen den entsprechenden Bildungen der serösen Drüsenzellen und der Darmepithelien existirt. Wir müssen freilich die Epithelzellen der Salamanderlarve in erster Linie zum Vergleich heranziehen. Die Art und Weise, wie hier büschelartig geordnete Fäserchen haufenweise beisammen liegen, auch ihr specifisches histologisches Gepräge stimmt so sehr mit der gewöhnlichen Erscheinungsweise der Basalfilamente überein, dass, wie ich glaube, die Kenner der Sache unbedenklich meinem Urtheile beistimmen werden. Der Ausdruck „Basalfilamente" passt nun freilich nicht mehr, da die Faseraggregate nur bei der Salamanderlarve eine Neigung zur Lokalisation an einem bestimmten Orte zeigen und hier ist es gerade die Nachbarschaft des freien Zellenendes, welches sie bevorzugen.

Als neu kann ich aus meinen Untersuchungen eigentlich nur hervorheben, dass die Fasermassen beim Frosch durchaus gesetzmässige, sehr häufig geradlinig begrenzte Gesammtfiguren bilden. Diese Balken sind mitunter sehr schmal, bei der Salamanderlarve treten sie sogar in allerdings seltenen Fällen in der Form dicker, quer gegliederter Fäden auf. Da hier Gesetzmässigkeiten ganz besonderer Art vorliegen, so wird man vielleicht bei weiterer Verfolgung dieser Thatsachen auch zu einem physiologischen Verständniss kommen. Die Hypothese der französischen Autoren, dass das von ihnen sogenannte „Ergastoplasma" in aktiver Weise bei der Ausarbeitung der Sekrete betheiligt sei, lässt sich nicht gut auf die Darmepithelzellen (besonders beim hungernden Frosch) anwenden. Indessen müssen jene Erfahrungen der Gelehrten von Nantzig, welche sich auf das Verhältniss zur Sekretion beziehen, weiterhin im Auge behalten werden.

Anhang.

Ueber das Stäbchenorgan der Darmepithelzellen.

Noch möchte ich mir erlauben, gleichsam im Anhang, einige kleine Beobachtungen über den Basalsaum mitzutheilen. Es wird wohl Niemanden mehr geben, der dies Gebilde noch für eine einfache Cutikula hält (vgl. Flemming 1898). Die Gegenwart dichtgereihter protoplasmatischer Stäbchen ist zu deutlich, als dass sich hierin noch irgend Jemand irren könnte. Auch die wechselnde Grösse dieser Stäbchen, welche auf ihre Kontraktilität hinweist, ist allgemein bekannt. Ich fand sie beim Salamander und besonders bei dessen Larve oft von enormer Länge, bis zu 5 μ wachsend (Fig. 16). An der Basis des Stäbchenorganes gewahrte ich nun beim Frosch oft eine doppelte sehr feine Kontourlinie, welche einen sehr schmalen, hellen Raum begrenzte. Anfangs nahm ich an, dass sich das Stäbchenorgan um etwas von der Zelle abgehoben hätte, und dass so zwischen ihm und der Zelle ein schmaler Zwischenraum entstanden sei. Sehr klare und deutliche Bilder bei der Salamanderlarve belehrten mich eines besseren.

Hier zeigt sich zwischen den beiden Kontourlinien bei starker Färbung in E. H. eine derbe, senkrechte Strichelung. Diese

Streifen entsprechen vergleichweise starken Stäbchen (Fig. 16), welche an beiden Enden etwas angeschwollen sind. Die Anschwellungen fallen je mit der oberen und unteren Kontourlinie zusammen, bringen diese aber nicht hervor, vielmehr gehen die Kontourlinien als färbbare Bildungen feinster Art durch die Zwischenräume zwischen den Basen und Köpfchen der Stäbchen hinweg. Diese Stäbchen sind auf ihrer Basis etwas beweglich, was aus ihrer Lagerung unmittelbar hervorgeht, da sie gegen die Zelloberfläche etwas im Hin und Her geneigt sein können.

K. W. Zimmermann beschreibt in seiner neuesten trefflichen Arbeit ein ganz ähnliches Bild vom Dickdarm des Menschen. Während ich aber um der Einfachheit der Sache willen — direkt kann ich es aus meinen Präparaten nicht beweisen — annehme, dass die Stäbchen an der Basis der feinen Protoplasmafilamente als Basalstücke zu diesen gehören, unterscheidet er die cilienähnlichen Fortsätze als contraktile Pseudopodien von den darunter liegenden „Stäbchen der Cutikula", welche dem bisher beobachteten Basalsaum der Autoren gleich zu setzen seien. Er glaubt, dass die „Pseudopodien" zwischen den Stäbchen der Cutikula hindurch ausgestreckt werden. Hier muss ich nun sogleich die interessante Arbeit Frenzel's, „Zum feineren Bau des Wimperapparates" heranziehen, denn die Beschreibung, die der Autor vom Bau des Wimperapparates vieler Darmepithelzellen von Wirbellosen giebt, deckt sich im Princip vollkommen mit unserer Beschreibung des feineren Baues des Stäbchenorganes bei der Salamanderlarve. Die stäbchenartigen Fussstücke mit einem oberen und einem unteren Endknöpfchen kommen hier wie dort gleicher Weise vor; nur glaubt der Autor, dass es sich um isolirte Stäbchen handelt, während ich das Durchlaufen färbbarer Kontourlinien auf der Höhe der Endanschwellungen direkt beobachtet habe. Also ist mit Sicherheit anzunehmen, dass wie bei den Flimmerzellen, so auch hier die Basalstücke und die feinen Protoplasmafilamente als „Innenglieder und Aussenglieder" zu einander gehören. Ob man schliesslich die zwischen den beiden Kontourlinien befindliche Bildung schlechtweg als eine Cutikula bezeichnen soll, ist mir fraglich. Die Innenglieder sind offenbar etwas beweglich und dies passt nicht recht zu dem Begriff, den wir von einer Cutikula haben.

Aber auch das ist nicht richtig, dass blos jene fragliche „Cutikula" dem Stäbchenorgan der Autoren homolog sein soll. Vielmehr sind Innen- und Aussenglieder zusammengenommen das Stäbchenorgan der Autoren. R. Heidenhain, der von Zimmermann citirt wird, kannte bereits die veränderliche Höhe des Stäbchensaumes und setzte diese Thatsache bereits bei seinen Lesern als bekannt voraus. Seine Abbildungen zeigen, dass er Basalsäume von der Höhe gewöhnlicher Flimmersäume beobachtet hat. Seitdem haben, gleich mir, wohl alle aufmerksamen Beobachter ähnliche Erfahrungen, besonders bei Amphibien, gemacht. Was Zimmermann neu entdeckt hat, ist das Innenglied der Stäbchen; das hat er zum ersten Male richtig herausdifferenzirt, und er würde bei weiterer Beschäftigung mit der Sache voraussichtlich auch bei den „pseudopodienfreien gewöhnlichen Epithelzellen des ganzen übrigen Darmkanals" die Innen- und Aussenglieder ebenso von einander differenziren können.

Seit der Arbeit R. Heidenhain's kannte man ja bereits eine Differenzirung an den Stäbchen, nämlich eine knötchenartige Anschwellung der Basis unmittelbar an der Zelloberfläche. Dies Gebilde habe ich schon in früheren Jahren oftmals beobachtet, kann es aber der Erinnerung nach — Vergleichspräparate liegen mir im Augenblick nicht vor — nicht dem hier besprochenen Innengliede der Stäbchen, sondern nur der basalen Anschwellung desselben gleichsetzen. Zur Begründung führe ich an, dass bei etwas stärkerer Extraktion des E. H. sich zunächst nur dessen Mittelstück sammt der Endanschwellung entfärbt, so dass die basale Knötchenreihe für den Anblick übrig bleibt. Dies ist das Bild, das ich früher schon bei R. Heidenhain und später an eigenen Präparaten gesehen habe, während mir die Existenz der Innenglieder und der charakteristische doppelte Grenzkontour, den jetzt auch Zimmermann so deutlich zeichnet, bisher völlig unbekannt war. Die Thatsache schliesslich, dass man in manchen Fällen allein die Reihe der Innenglieder vorfindet (Fig. 18), kann nicht dahin gedeutet werden, dass dies der Stäbchensaum der Autoren sei, denn, wie man an meinen Präparaten sieht, handelt es sich hier nur um eine Zerstörung der Aussenglieder auf Grund schlechter Conservirung.

Würzburg, im Januar 1899.

Literatur-Verzeichniss.

1. Arnold, Ueber Struktur und Architektur Zellen. I. Mittheilung. Arch. f. mikr. Anat. Bd. 52. 1898.
2. Bizzozero, Ueber die schlauchförmigen Drüsen des Magendarmkanales und die Beziehungen ihres Epithels zu dem Oberflächenepithel der Schleimhaut. III. Mittheilung. Ebendort Bd. 42.
3. M. Bouin et P. Bouin, Sur la présence de filaments particuliers dans le protoplasme de la cellule-mère du sac embryonnaire de Liliacées. Bibliographie anatomique. 1898.
4. Dieselben, Sur la présence de formations ergastoplasmique dans l'oocyte d'Asterina gibbosa (Forb). Ebendort. 1898.
5. Brücke, Ueber die Chylusgefässe und die Resorption des Chylus. Bd. VI der Denkschriften der math.-phys. Kl. d. Wiener Akad. 1853.

5a. Bütschli, Untersuchungen über mikroskopische Schäume und das Protoplasma. Leipzig. Wilh. Engelmann.

6. Carlier, Histology of the hedgehog. I. Alimentary canal. Journal of Anat. and Phys. Vol. XXVII.
7. Cloetta, Beiträge zur mikroskopischen Anatomie des Vogeldarmes. Arch. f. mikr. Anat. Bd. 41.
8. Conklin, The Relation of Nuclei and Cytoplasme in the Intestinal Cells of Land Isopods. Contrib. from the Zoological Labor. of Univers. of Pennsylvania. No. VI.
9. Flemming, Ueber Cutikularsäume und ihren Bau, und die physiolog. Hypothesen über Fettresorption im Darm. Münchener med. Wochenschr. 1898 No. 48.
10. Frenzel, Zum feineren Bau des Wimperapperates. Arch. f. mikr. Anat. Bd. 28. 1886.
11. Galeotti, Ueber die Granulationen in den Zellen. Internat. Monatsschr. Bd. XII. 1895.
12. Garnier, Les filaments basaux des cellules glandulaires. Bibliographie anatomique. 1897.
13. R. Heidenhain, Beiträge zur Histologie und Physiologie der Dünndarmschleimhaut. Pflüger's Archiv. Supplement 1888.
14. Klein, Observations on the Structure of Cells an Nuclei. The Quarterly Journ. of Microsc. Sc. Vol. XIX.
15. Erik Müller, Ueber Secretcapillaren. Arch. f. mikr. Anat. Bd. 45. 1895.
16. Nicolas, Recherches sur l'épithélium de l'intestin grêle. Internationale Monatsschr. Bd. VIII. 1891.
17. Oppel, Lehrbuch der vergleichenden mikrosk. Anatomie der Wirbelthiere. Theil II. Schlund und Darm. Jena. G. Fischer. 1897.
18. Paneth, Ueber die secernirenden Zellen des Dünndarmepithels. Arch. f. mikr. Anat. Bd. 31.
19. Solger, Zur Kenntniss der secernirenden Zellen der Glandula submaxillaris des Menschen. Anat. Anz. Bd. IX.

20. Derselbe, Ueber den feineren Bau der Glandula submaxillaris des Menschen etc. Festschrift für Gegenbauer. 1896.
21. Stöhr, Lehrbuch der Histologie etc. 8. Aufl. 1898.
22. Derselbe, Verdauungs-Apparat. Ergebnisse von Bonnet und Merkel. 1892.
23. Graf von Spee, Beobachtungen über den Bewegungsapparat und die Bewegungen der Darmzotten. Archiv von His. 1885.
24. K. W. Zimmerman, Beiträge zur Kenntniss einiger Drüsen und Epithelien. Arch. f. mikr. Anat. Bd. 52. 1898.

Erklärung der Abbildungen auf Tafel X u. XI.

Sämmtliche Abbildungen mit Ausnahme der Fig. 17 repräsentiren eine Vergrösserung von 2500 (Zeiss Apochrom. 3 mm; Ap. 1,40. Ocular No. 18. Projektion auf den Arbeitstisch). Sämmtliche Präparate waren mit Eisenhämatoxylin gefärbt; mit Ausnahme der Figg. 6, 9, 13, 15—18 waren sie ebenso alle mit Rubin nachgefärbt. Objekt: Froschdarm. Figg. 16—18 Salamanderlarve (Sublimat).

Fig. 1. Variante mit parallelläufiger Faserung, wahrscheinlich Ventralansicht.

Fig. 2—6. Ansicht des Sagittalschnittes in verschiedenen Varianten. Fig. 3 Becherzelle mit einem Aggregat von Basalfilamenten in Klumpenform. Fig. 5 Variation mit halbseitiger Spiraldrehung der Fasermasse. Fig. 6 Variation mit „todtem Raum“ rechter Hand über dem Kern.

Fig. 7. Specialfall einer sehr auffallenden Pseudostrahlung.

Fig. 8, 9 u. 13. Frontalansichten des Zellleibes. Fig. 8 und 13 die gewöhnlich vorkommenden Formen des Frontaldurchschnittes. Fig. 9 mit schön ausgeprägtem todten Raum und halbseitiger Spiraldrehung der Fasermassen, besonders zur Linken deutlich.

Fig. 10, 11, 12, 13. Zellen mit Aggregaten von Basalfilamenten, welche in Balkenform geordnet sind. Fig. 10 mit Knötchenreihen an den Orten der durchlaufenden Querverbindung. Fig. 11 Balken mit aufgehellter Mitte und undeutlicher Faserung. Fig. 12 Ventralansicht des Zellenleibes mit totaler Spiraldrehung der Fasermasse. Die Basalfilamente erscheinen hier und in Fig. 13 deutlich als Theile des Cytomitoms. In Fig. 13 liegt ein frontaler Durchschnitt vor.

Fig. 14. Eine Becherzelle in der Ansicht von dorsolateralwärts und rechts; daneben rechts eine gewöhnliche Epithelzelle in rein dorsaler Ansicht.

Fig. 15. Basaler Theil einer Epithelzelle mit halbseitigen Schraubentouren.

Fig. 16. Basalsaum von der Salamanderlarve mit Innen- und Aussengliedern. Höhe des Basalsaumes ca. 5 μ.
Fig. 17. Epithel von einer Schleimhautfalte der Salamanderlarve zur Erläuterung der Stellung der Kerne.
Fig. 18. Zellenkopf vom Darmepithel der Salamanderlarve mit sogen. „Basalfilamenten". Die Aussenglieder der Stäbchen sind zerstört.

(Aus dem anatomisch-biologischen Institut zu Berlin.)

Die Durchschneidung des Nervus mandibularis.

(Ein Beitrag zum Kapitel über trophische Nervenfasern.)

Von

Zahnarzt Dr. **Abraham.**

Hierzu Tafel XII u. 8 Figuren im Text.

Seit einem halben Jahrhundert herrscht in Bezug auf die Frage nach der Existenz trophischer Nervenfasern Meinungsverschiedenheit unter den berufensten Forschern. Zoologen, Anatomen, Physiologen, Pathologen und Kliniker von Ruf haben diesem Kapitel dauernd ihr regstes Interesse entgegengebracht, pro und contra mit Eifer und Fleiss Beobachtungen und Experimente angestellt und geistreiche Schlüsse aus denselben gezogen. Trotz der im Laufe der letzten 50 Jahre allseitig vorwärts geschrittenen Erkenntniss, der Verbesserung von Methoden und Instrumenten für die wissenschaftliche Untersuchung, ist auf diesem so eng begrenzten Gebiete ein Abschluss nicht erzielt worden.

Pathologisch-klinische Erscheinungen und deren genaues Studium waren es zunächst, welche auf die Vermuthung brachten, dass neben den drei bekannten Arten von Nervenfasern, den motorischen, sensorischen und secretorischen, noch eine weitere Art von Nervenfasern mit centrifugaler Energie vorhanden sein

müssten, welche auf die Ernährung der Gewebe von fundamentalem Einfluss sein dürften.

„Die Zellen sind die Herde der Stoff-Aufnahme, Abgabe und Umsetzung. Die Säfte haben die Aufgabe, den Zellen das Nahrungsmaterial in gelöster Form darzubieten und die Zerfallsproducte des Stoffwechsels wieder abzuführen“ (1).

Bei Pflanzen, so erklärt etwa die Theorie von den trophischen Nerven, und einfach organisirten Thieren genüge das Nahrungsbedürfniss der Zelle und der Stoffverbrauch für Wachsthum und Neubildung an sich als dauernder Antrieb für den Stoffwechsel. Nicht so in der höher organisirten Thierwelt; hier sei ein hoher Einfluss der Nerven auf die Zelle erforderlich und vorhanden.

„Nur das Maass der Nutrition, des Wachsthums und der Neubildung wird von den Nerven beherrscht, mehr nicht — aber, wie die Thatsachen lehren, auch nicht weniger“ (2).

Romberg (3) war der erste, welcher diese Eigenschaft des nervösen Elementes in morphologisch gesonderte Fibrillen verlegte, allerdings ohne sich neben seiner rein klinischen Deduction auf irgend welche exacte Untersuchung oder Begründung seiner Hypothese einzulassen. Bei ihm und allen weiteren Klinikern, welche über dieses Thema berichteten, handelt es sich um die Erklärung der örtlich mehr oder minder scharf abgegrenzten Atrophieen der Gewebe nach Lähmung der sie versorgenden Nervenstämme durch Krankheit oder Trauma.

Rein experimentell war auf diesem Gebiete schon im Jahre 1824 Magendie (4) mit intercranieller Durchschneidung des Trigeminus und Beschreibung der dadurch hervorgerufenen Erscheinungen vorgegangen. Schiff (5) wiederholt 1854 die Versuche am Trigeminus und dehnt sie auf den Nervus ischiadicus aus. Er beschreibt eine Reihe bis dahin noch nicht bekannter Ernährungsphänomene, welche daraus resultiren, speciell im Knochengewebe. Es trete zunächst eine Hyperämie der Gefässe ein und eine Hypertrophie der Gewebe. Von den Knochen sagt er: „que la proportion des parties organiques aux parties anorganiques est altérée dans les os paralysés, de sorte qu'ils contiennent relativement plus de parties organiques que les os de la côté sain, et que la proportion des parties anorganiques a sensiblement diminué.“ Schiff hält diese Erscheinungen für

vasomotorische Störungen, die von einer Lähmung vasomotorischer Nerven herrühren sollen.

Samuel (6) muss als der fundamentale Begründer der Theorie von den trophischen Nerven angesehen werden. Er sammelte 1860 alles klinische Material, welches bis dahin bekannt war und sichtete es ebenso wie die bisher gemachten exacten Versuche. Er selbst erweitert die experimentelle Basis der Frage durch zahlreiche Thierversuche, bei welchen er neben der blossen Durchschneidung auch die Reizung der Nerven studiert. In überaus scharfsinniger Weise beleuchtet er die Resultate und begründet mit ihnen die Theorie von den trophischen Nerven. Er widerspricht der Anschauung, als ob die blosse Lähmung der vasomotorischen Muskeln die Atrophie hervorrufen könne. „Die Lähmung der Gefässnerven bringt sicher niemals einfache progressive Atrophie hervor, ebensowenig ihre Reizung; — — — Hemmungen im Gefässkreislauf, die eine Verengerung des Strombettes hervorrufen könnten, werden — wenn überhaupt — langsam aber sicher durch die Kraft des Herzens und die Anordnung der Collateralen überwunden. Wenn nicht, so erfolgt Brand, Verfettung, Erweichung, aber nie einfache Atrophie. Durch blosse Verringerung des Blutstromes Atrophie erklären zu wollen, ist daher unmöglich.“ Die trophischen Functionen, so führt er aus, seien in gesonderte, in den Nervenbahnen verlaufende Fasern zu localisiren, ihre Reizung bewirke Entzündung oder Hypertrophie, ihre Lähmung Atrophie in den betroffenen Gewebstheilen.

Dieser Auffassung, mit welcher Samuel Schule machte, steht die Theorie einer andern Partei gegenüber, deren Hauptvertreter Brown-Séquard und Charcot sind. Nach ihnen ist die Durchschneidung des Nervs an sich, insofern durch dieselbe lediglich der Zusammenhang zwischen Centrum und Peripherie aufgehoben wird, belanglos. Die Lähmung der trophischen Nerven hätte keine anderen Folgen als diejenigen, welche sich auch nach einfacher Inactivität bei unverletzten Nerven einzustellen pflegen, nämlich langsame Atrophie. Die Erscheinungen von Entzündung, Hypertrophie oder rapider Atrophie seien dagegen auf den durch die Läsion der Nerven verursachten Reizzustand zurückzuführen. Bei der Durchschneidung seien Zerrungen, Quetschungen, Traumen des Nerven unvermeidlich und die

dadurch hervorgerufene Entzündung werde zum Gewebe fortgeleitet.

Im Laufe der weiteren historischen Entwicklung spitzt sich die Frage Jahrzehnte lang darauf zu, wie die einzelnen Autoren die neuropathische Keratitis erklären wollen. Allen denjenigen Experimentatoren, welche den Trigeminus intracraniell an den Wurzeln oder im Ganglion Gasseri durchschneiden und auch denjenigen Autoren, welchen die seltene Gelegenheit geboten ist, isolirte Trigeminuslähmungen zu beobachten, wie Romberg, Virchow, Mendel, Adolf Schmidt u. a., fällt es auf, dass an der Hornhaut des Auges der betreffenden Seite Veränderungen auftreten, die mit einer Trübung der Hornhaut beginnen und bis zur vollständigen eitrigen Zerstörung des ganzen Bulbus fortschreiten. Schon Magendie hatte diese Erscheinung beschrieben, Romberg sie eine trophoneurotische genannt. Schiff erklärt die Entzündung aus der vasomotorischen Lähmung und Dilatation der Blutgefässe der Conjunctiva und Iris.

Snellen (7) dagegen führt die Keratitis des gelähmten und anästhetischen Auges lediglich auf Verletzungen zurück, welche sich das Thier in Folge der aufgehobenen Sensibilität zuzieht. Seine Versuche beleuchten die ganze Frage so eigenartig und sind so bemerkenswerth, dass wir uns nicht versagen dürfen, sie hier zu citiren:

„An einem halberwachsenen Kaninchen wird auf der rechten Seite der Nervus trigeminus durchschnitten. Das Auge ist darauf vollkommen gefühllos. Während eine jede Reizung vollkommen vermieden wird, werden die Augenlider vorsichtig durch zwei gekreuzte Nähte auseinander gehalten. Das Ohr wird darauf nach vorn umgebogen, über das Auge gelegt und durch zwei Nähte an die Haut befestigt. Das Thier fühlt nun die Gegenstände, welche es umgeben und stösst sich nicht mehr. Täglich werden die Nähte losgemacht. Die Schleimsekretion hat in den ersten Tagen nach der Operation etwas zugenommen, der Schleim wurde sehr sorgfältig entfernt. Die Cornea aber blieb ganz klar bis zum fünften Tage. Die Gefässe auf dem Bulbus und in der Conjunctiva sind nicht injicirt. Das Auge ist ganz normal. Am sechsten Tage sind die Nähte in Folge der in der Haut erregten Eiterung theilweise abgefallen. Nun häuft sich der Eiter in dem halbgeöffneten Auge an und die Cornea zeigt

darunter die gewöhnliche Trübung. Das Auge wird nun offen gelassen und darauf entwickeln sich die gewöhnlichen Folgen der Trigeminusdurchschneidung.“ Bei Wiederholung des Versuches gelingt es sogar das Auge 10 Tage geschützt zu erhalten, es bleibt ebenso lange normal. Am Tage nach der Oeffnung beginnt der Process der Vereiterung der Cornea und schreitet rapid vorwärts.

Samuel ist 1860 und trotz der Versuche Snellens noch bis in die neueste Zeit hinein in seiner Bearbeitung der Trophoneurosen in von Ziemssen's Handbuch der Ansicht, dass das Fehlen trophischer Nerven die Grundbedingung für die neuropathische Keratitis sei und das Trauma sie nur auslöst.

Meissner (9) und Büttner (10) haben gegenüber Snellen festgestellt, dass die Entzündung auch ohne Sensibilitätsstörung auftrete, wenn der Trigeminus nur partiell durchschnitten werde. Andrerseits sei es möglich gewesen, die Sensibilität aufzuheben und durch Erhaltung lediglich des distalen Theiles des Nervs eine Entzündung zu vermeiden, ohne dass besondere Schutzmaassregeln für das Auge getroffen worden wären. Sie kommen zu dem Schlusse, es seien in der Bahn des Trigeminus eben trophische Fasern vorhanden, die sich ziemlich sicher in die mediale Seite des Nervs localisiren liessen.

Um noch eine ganz anders geartete Erklärung der Keratitis anzuführen, dürfen wir uns auf Feuer berufen. Er weist darauf hin, dass durch die Lähmung der Glandula lacrymalis eine Vertrocknung der Hornhautoberfläche eintrete, welche zur Entzündung hinführe.

Nach Schiff und von Graefe wird aber durch die blosse Exstirpation der Thränendrüse Trockenheit, aber keine Entzündung erhalten. Von den Autoren der letzten Jahre führt Turner (11) die Entzündungserscheinungen auf eine infectiöse Meningitis zurück, welche sehr wohl in Folge des schweren operativen Eingriffs bei der Durchschneidung des Trigeminus veranlasst und dann auf das Auge fortgeleitet werden kann.

Mendel (12) hat den Fall Kulike 1888 obducirt, den Virchow (13) 1880 beschrieben hat, und glaubt sich für das Vorhandensein trophischer Fasern aussprechen zu können, die er ganz bestimmt nach dem anatomischen Befunde in die absteigende Wurzel des Trigeminus verlegt.

Adolf Schmidt-Bonn (14) schliesslich ist trotz dieser Befunde und trotzdem er den Ausfall von Zähnen bei einem Patienten mit vollständiger isolirter Trigeminuslähmung auf eine trophische Störung zurückführen zu müssen glaubt, der Ansicht, dass doch alle diese Erscheinungen nicht zu der Annahme gesonderter trophischer Nervenfasern zwinge, welche die Ernährung der verschiedenen Organe zu überwachen haben.

Aber nicht nur im Gebiete des Trigeminus, sondern auch in demjenigen anderer Nerven, wie namentlich des N. vagus und ischiadicus, sind Beobachtungen von Lähmungen gemacht und Experimente angestellt worden. Immer aber steht sich wie bei der besprochenen Keratitis die Ansicht verschiedener Autoren diametral gegenüber. Während die einen die Erscheinungen auf das Vorhandensein trophischer Nervenfasern zurückführen, sind die andern im Stande, andere Ursachen dafür ins Feld zu führen.

Es ist hier nicht der Ort, eine ausführliche und eingehende Geschichte dieser Frage zu geben, es sollte nur an der Hand einiger aus der Fülle des Erschienenen ausgelesener Arbeiten gezeigt werden, dass die Ergebnisse derselben noch weit davon entfernt sind, eine befriedigende Lösung der Frage nach dem Vorhandensein von trophischen Nervenfasern zu ermöglichen. Die Ursache für diese Fruchtlosigkeit solcher ernster und angestrengter Forschungen dürfte in der Schwierigkeit der Materie zu suchen sein. Durchschneidet man den Hauptstamm eines wichtigen Nerven, wie etwa des Trigeminus, so lähmt man eine Reihe von Muskelgruppen, stört man die Function zahlreicher Drüsen, hebt man schliesslich die Sensibilität in einem grossen Körpergebiet vollkommen auf. Es ist klar, dass eine derartig tief eingreifende Umwälzung in den normalen Vorbedingungen für den ungestörten Lebensprocess der betroffenen Gewebe eine Fülle von Erscheinungen hervorrufen muss, welche die Lösung der Aufgabe, der das Experiment dienen soll, ausserordentlich erschwert, auch wenn man von etwaigen Folgen der Operation selbst absieht. Will man den Einfluss des nervösen Elementes auf die Ernährung eines Gewebes möglichst ungetrübt beobachten, so scheint es rathsamer, bei einem enger abgegrenzten Gebiete zu beginnen, auf welchem die Innervirung ausser dem vermutheten und eventuell zu erweisenden Ernährungseinfluss möglichst wenig andere Aufgaben zu verrichten hat. Für mich, als einen Zahn-

arzt, lag das Gebiet der Zahngewebe am nächsten und meine heutige Aufgabe ist es, aus dem Verhalten der Zähne nach der Durchschneidung des sie versorgenden Nervus mandibularis festzustellen, ob in der Bahn dieses Zweiges des dritten Trigeminusastes Fasern von trophischer Function verlaufen.

Bietet auch gerade die histologische Untersuchung von Zähnen besondere technische Schwierigkeiten, so ist doch von vornherein nicht zu verkennen, dass sie für das Studium der vermutheten trophischen Nerventhätigkeit ein ganz ausserordentlich günstiges Feld bieten. Die Gewebe der Zähne sind histologisch wie entwicklungsgeschichtlich sehr gut erforscht und bieten durchaus einfache Verhältnisse, an denen Veränderungen leicht auffallen müssen. Muskeln, deren Lähmung das Gesammtbild beeinträchtigen könnten, sind im Zahne nicht vorhanden, ebensowenig kommen secretorische Nervenfasern in Betracht, da irgendwelche Secretionsorgane hier völlig fehlen. Die Durchschneidung des Nervus mandibularis wird also im Zahne ausser etwaigen trophischen Störungen, nach denen wir suchen, lediglich Anästhesie im Gefolge haben. Bei der Beschreibung von Anästhesien anderer Organe, z. B. des Auges, wird von allen Autoren als störendstes Moment die unbeachtete Erwerbung von Läsionen hervorgehoben. Bei den Zähnen fällt selbst diese Gefahr völlig aus, die oberflächlichen Gewebe des Zahnes sind von so überaus fester Beschaffenheit, dass ihnen selbst durchaus keine Gefahr droht. Die Oberfläche der in die Mundhöhle ragenden Zahnkrone ist auch normal unempfindlich und aus der Pathologie und Therapie der menschlichen Zähne ist bekannt, dass man die Pulpa und mit ihr die ganze Innervirung eines Zahnes zerstören kann, ohne dass die übrigen Theile desselben für den Kauact, seiner vornehmlichsten Function, untauglich würden. Der ungestörte Verlauf des Kauactes aber ist auch nach Durchschneidung des Nervus mandibularis bei völliger Integrität der Kaumuskeln gewährleistet.

Sehen wir uns in der Literatur danach um, welche Berücksichtigung bisher bei den Beobachtungen und Experimenten zur Lösung der Frage nach den trophischen Nervenfasern die Zähne gefunden haben, so stellen wir fest, dass dieselbe äusserst gering ist. In neuerer Zeit erwähnt nur Adolf Schmidt-Bonn das Verhalten der Zähne; der von ihm

mitgetheilte Fall ist folgender: Bei einem sonst vollkommen gesunden Manne besteht seit 15 Jahren eine isolirte linksseitige Trigeminuslähmung, die alle Zweige ausser dem Nervus auriculotemporalis betrifft. Rechts isolirte unvollständige Lähmung des zweiten Astes. Neben der Anästhesie des betroffenen Gebietes beschreibt Schmidt den Ausfall von Zähnen. „Ohne jeden Schmerz fielen innerhalb eines ganz kurzen Zeitraumes sämmtliche ganz gesunde Zähne des rechten Oberkiefers bis auf den letzten Molarzahn zum grössten Erstaunen der Zahnärzte aus. An der Richtigkeit dieser Angaben ist nicht wohl zu zweifeln, da sämmtliche übrigen Zähne und auch der erhaltene letzte Molarzahn vollkommen gesund sind. Dabei besteht Anästhesie der Schleimhaut des atrophischen Alveolarfortsatzes. Es mag ausdrücklich hervorgehoben werden, dass keine Atrophie der übrigen Gesichtsknochen oder der Weichtheile besteht, nichts, was an den Beginn einer halbseitigen Gesichtsatrophie denken liesse.“ Schmidt sieht für diese Erscheinung keine andere Deutung als die Annahme „trophischer Störungen höchst eigenthümlicher Art“. Trotz dieser Thatsache sieht sich Schmidt auf Grund seiner weiteren Reflexionen nicht gezwungen, die Existenz trophischer Nervenfasern für bewiesen zu erachten. Er thut auch durchaus recht daran, denn der Ausfall gesunder Zähne bei sonst gesunden Personen auch in grösserer Anzahl ist jedem erfahrenen Zahnarzte eine so geläufige Erscheinung, dass er durchaus nicht geeignet ist, sein „grösstes Erstaunen“ hervorzurufen. Es ist aus der Beschreibung ohne weiteres anzunehmen, dass der Ausfall der Zähne aus einer chronischen Krankheit des Zahnfleisches und Alveolarrandes resultirt, wie sie bei Personen mit mangelhafter Mundpflege sich oft zu entwickeln pflegt. — In unserem Falle handelt es sich um einen Nachtwächter. — Die örtlichen Ursachen dieser Krankheit sind darin zu suchen, dass Speisereste und Fremdkörper, eventuell auch die aus dem Speichel sich niederschlagenden Kalksalze, zwischen Zahnfleisch und Zahnhals eindringen, hier durch mechanische Reizung eine chronische Entzündung hervorrufen, welche durch das Einwandern von Mikroorganismen noch erhöht wird. Bei einer vorhandenen Trigeminuslähmung kommt noch hinzu, dass die Unempfindlichkeit des Zahnfleisches dem Eindringen der Fremdkörper Vorschub leistet.

Magendie (15), der einzige von den älteren Autoren, welcher eine Erscheinung beschreibt, die hierher gehört, giebt schon die richtige Erklärung dafür, welche Schmidt unbekannt ist. Er beschreibt unter den Folgen, welche nach Durchschneidung des Trigeminus auftreten, „les gencives quittent les dents, des matières alimentaires s'enfoncent dans les intervalles qui se forment; probablement que les animaux n'étant plus arrêtés par la sensation de la tendance des matières à passer entre les dents et les gencives les y poussent sans s'en apercevoir."

Ein Umstand, welchen auch Magendie nicht in Erwähgung zieht, ist die Lähmung der Kaumuskulatur. Die Zähne sind nicht für alle Zeiten fest in die Alveole gebannt, sie haben vielmehr die Tendenz, sich aus derselben hervorzuschieben, länger zu werden und schliesslich auszufallen. Der Kauact und die durch ihn bedingte ständige Pressung in der Richtung nach dem Kiefer, ist die Kraft, welche die Zähne an ihrer Stelle fest hält. Fehlt in einem Gebiss ein Zahn, so schiebt sich sein Antagonist aus der Alveole hervor. Ist nun der Kauact durch die Lähmung des Trigeminus einseitig suspendirt, so wird zwar durch die gesunde Seite ein Bewegen der Zahnreihen auch der gelähmten Seite gegeneinander vollzogen, ein fester Druck der Kauflächen gegeneinander dürfte aber wohl kaum erzielt werden. Die Versuchsthiere Magendie's haben nur nicht lange genug gelebt, um auch die Zahnlockerung zu zeigen. Bei Schmidt's Fall bestand aber die Lähmung zur Zeit der Beschreibung schon 15 Jahre und die Lockerung der Zähne in Gemeinschaft mit den anderen, schon angezogenen, Ursachen konnte sehr wohl zum Ausfall an sich gesunder Zähne führen, ohne für trophische Nervenfasern beweiskräftig zu werden.

Der Nervus mandibularis, vom dritten Ast des Trigeminus kommend, tritt beim Kaninchen unterhalb der Parotis an der inneren Seite des aufsteigenden Astes des Unterkiefers etwa in der Höhe des Processus zygomaticus, welcher ihn hier überbrückt, durch das Foramen mandibulare, in den Unterkiefer ein, verläuft im Canalis mandibularis zunächst innen und oben hinter der Arterie und Vene gelagert. Im mittleren Drittel des Kanals aber tritt er dicht an die faciale Seite desselben heran. Hier verläuft aussen über den Unterkiefer der Musculus masseter und die Arteria maxillaris externa.

Die Versuche wurden zunächst nur an Kaninchen vorgenommen und zwar ausschliesslich an Thieren im Alter von 10 bis 14 Tagen. Da eine Regeneration des gelähmten Nervs für die Zeit der Versuchsdauer völlig ausgeschlossen werden sollte, so begnügte ich mich nicht mit blosser Durchschneidung desselben, sondern exstirpirte so viel ich irgend erreichen konnte, mindestens die Länge von einem halben Centimeter, oft aber darüber hinaus. Des besseren Vergleichs wegen experimentirte ich stets auf der linken Seite und liess die rechte Seite intact. Da Versuche zeigten, dass bei der Unmöglichkeit einer Betäubung Asepsis durchaus nicht streng durchzuführen war, so verzichtete ich auf alle Antiseptica und Sterilisation, operirte vielmehr ohne jeden künstlichen Schutz gegen das Eintreten von Sepsis. Trotzdem war der Erfolg in dieser Beziehung ein vollkommener. Von den ungefähr 40 operirten Thieren zeigte kein einziges auch nur eine Spur von Entzündung oder Eiterung an der Wunde. Dieselbe heilte vielmehr stets per primam intentionem ohne jede irgendwie geartete Reaction. Ja, durch den Erfolg ermuthigt, entfernte ich bei der zweiten Hälfte der Versuchsthiere nicht einmal die angelegten Seidennähte aus dem Fell, ohne dass auch dieses an dem guten Verlauf der Heilung etwas geändert hätte. In der ersten Versuchsreihe kamen nur junge Thiere im Alter von 8—10 Tagen zur Verwendung. Gleich nach Beendigung der Operation, welche nur 5—10 Minuten in Anspruch nahm, wurden die kleinen Thiere wieder zu ihrer Mutter gelegt. Dieselbe beleckte die Wunde und ich war geneigt, diesem Umstande und der an sich intensiveren Regenerationsfähigkeit der Gewebe jugendlicher Individuen die günstigen Resultate der Heilung zuzuschreiben. Bei einer späterhin nöthig gewordenen weiteren Versuchsreihe kamen indessen nur Thiere in einem Alter von 3 bis 4 Monaten zur Verwendung, die Operation dauerte erheblich länger, zuweilen bis zu einer halben Stunde, wegen der grösseren Härte des Knochengewebes, und trotzdem habe ich keinen einzigen Fall zu verzeichnen, in welchem eine septische Infection der Wunde aufgetreten wäre.

Bei der Operation selbst bediente ich mich der Assistenz zweier Personen, von denen die eine das Thier mit beiden Händen fasste, während die andere mit stumpfen Häkchen die Wundränder von einander hielt.

Mit einer Scheere schnitt ich in der Höhe des unteren Kieferrandes unweit vom Mundwinkel in das Fell ein und legte den Unterkiefer in der Länge von etwa 1—$1^1/_2$ cm frei, wobei ich darauf achtete, dass ich gerade bis an die Arteria maxillaris externa gelangte, ohne sie zu verletzen. Mit einem ganz kleinen Hohlmeissel eröffnete ich nunmehr den Canalis mandibularis, indem ich dicht über dem unteren Kieferrande die Knochenlamelle abhob, was sich bei diesen jungen Thieren in Anbetracht der geringen Härte des Knochens leicht ausführen liess. Die Blutung war ganz unbedeutend und wurde einfach durch Auftupfen mit etwas Watte beseitigt. Gleich wenn der Kanal eröffnet war, schimmerte der Nerv in hellem Seidenglanz daraus hervor. Mit einer feinen stumpfendigen Sonde, einem sogenannten Finder, fuhr ich unter dem Nerv, der die Dicke eines mittleren Zwirnsfadens hat, hindurch und hob ihn ein wenig aus dem Canal heraus, um ihn ohne nennenswerthe schmerzhafte Zerrung und Verletzung mit der Pincette erfassen zu können. War das geschehen, so resecirte ich, rechts und links so weit als möglich von der Pincette abgehend, ein möglichst grosses Stück mit der Scheere. Zurechtlegen der Wundränder und Vernähen derselben mit Seide bildete den Schluss der Operation.

Die operirten Thiere gediehen durchweg vortrefflich, von der grossen Anzahl gingen verhältnissmässig nur wenige zu Grunde und diese immer nur dadurch, dass sie während der Nacht von ihrer Mutter erdrückt oder in anderer Art getödtet wurden. Zum Zwecke der Untersuchung theilte ich die Versuchsthiere in drei Gruppen, von welchen die erste nach einem Monat, die zweite nach zwei, die dritte nach drei Monaten getödtet wurde.

Makroskopisch wurden die Thiere jeden Tag besichtigt. Der Verlauf der Wundheilung war stets normal, an Lippen, Zunge und Alveolarfortsatz wurde keinerlei Veränderung bemerkt, die Zähne zeigten gleichmässiges Wachsthum und normalen Glanz.

Um die Art der Conservirung, Entkalkung, Einbettung, Färbung, Schnittrichtung und Schnittführung festzustellen, welche sich für das vorliegende Object am besten zu eignen schien, wurden zahlreiche Versuche gemacht. Eine absolut gleichmässige Behandlung beider Seiten, der operirten und gesunden, zum Zwecke einer exacten Vergleichsgrundlage, wurde dadurch ge-

sichert, dass beide Unterkiefer in toto herauspräparirt und unter Belassung der Verbindung in der Medianlinie gemeinsam bis zum Schneiden mit denselben Reagentien und in demselben Gefässe behandelt wurden. Zur Fixation wurde das Gemisch aus Pikrinsäure, Eisessig und Sublimat gewählt. Mit 3procentiger Salpetersäure wurde entkalkt, in Celloidin gebettet, nach der van Gieson-Methode mit Hämatoxylin, Pikrinsäure und Rubin gefärbt, nachdem die 30 μ starken Längsschnitte nach der Obreggia-Methode auf Photoxylin überführt waren.

Fig. 1.

Beim Studium der Präparate verfuhr ich derart, dass ich jedes einzelne Gewebe für sich studirte und jedes Mal die linke, also behandelte Seite mit der rechten, gesunden verglich. Beim Schneidezahn des Kaninchens (Fig. 1) ist eine eigentliche sich stark verjüngende Wurzel nicht vorhanden, das Foramen apicale, sonst sehr eng, ist hier eine verhältnissmässig weite Oeffnung, durch welche das Bindegewebe aus der Kieferalveole in die Pulpenkammer des Zahnes übergeht. In der Pulpa lässt sich vor allem eine scharfe Absonderung des lockeren eigentlichen Pulpagewebes und der, die ganze Pulpa hutförmig überziehenden

zahnbeinbildenden Zellen, welche Waldeyer Odontoblasten genannt hat, erkennen. Während die eigentliche Pulpa aus protoplasmareichem, mit zahlreichen spindelförmigen Kernen und den für die Pulpa characteristischen fibrillären Ausläufern versehenem Gewebe besteht (Taf. XII, Fig. 1 a u. 1 b), setzt sich die Odontoblastenschicht aus grossen, langgestreckten Zellgebilden mit rundlich ovalem Kern zusammen. Man erkennt bei starken Vergrösserungen (Taf. XII, Fig. 2 a u. 2 b) die Ausläufer der Odontoblasten, die Tomes'schen Fasern oder Zahnbeinfibrillen, welche in die Zahnbeinkanälchen eintreten. Ein characteristisches Bild bieten auch die zahlreichen, meist in der Längsrichtung des Zahnes verlaufenden Blutgefässe und Capillaren. Im Zahnbein selbst erkennt man die homogene Grundsubstanz, welche von den zahlreichen parallel verlaufenden, an der Schmelzgrenze sich stark verästelnden Zahnbeinkanälchen durchzogen wird (Fig. 4).

Alle diese Verhältnisse verglich ich auf das Sorgfältigste beim Zahne der operirten und der gesunden Seite. Irgend eine Differenz zeigte sich nirgend. Selbst das Vasodentin (Taf. XII, Fig. 3 a, 3 b u. 4), eine Modification des Zahnbeins, wie sie bei den Zähnen von Nagern an einigen Stellen in das gewöhnliche Zahnbein eingesprengt vorkommt, konnte ich links wie rechts beobachten. Es sind das Zahnbeinpartien, welche einige gar nicht oder schlecht verkalkte Stellen aufweisen, welche noch das Gepräge von Bindegewebe haben.

Nur in einem Falle fand ich eine bemerkenswerthe Erscheinung. In dem linken Zahne, also dem der operirten Seite, eines Kaninchens, welches die Operation um 4 Wochen überlebt hatte, fand ich das Gewebe der Pulpa pathologisch verändert. Während die Odontoblasten und die Tomes'schen Fasern vollkommen normal waren, war das Innere des Pulpengewebes zum Theil eingeschmolzen. Es zeigten sich Höhlen, welche von einer dicken Hülle von Rundzellen umgeben waren. Eine dieser Höhlen ist in Figur 2 wiedergegeben. Die Höhle kann mit einer Flüssigkeit erfüllt gewesen sein, und diese ist natürlich bei der Behandlung des Präparates durch Celloidin ersetzt. Andrerseits könnte es sich um gangränös zerfallene Pulpenpartien handeln, welche bei der Uebertragung der Schnitte ausgefallen wären. Die rings um die Höhle angehäuften Zellen wären alsdann als die Demarkationslinie zu bezeichnen. Ich finde in

dem „Mikrophotographischen Atlas der pathologischen Histologie“ von Otto Walkhoff auf Taf. XIV Nr. 84 die Wiedergabe eines Schnittes durch eine Pulpa, welche von Pulpitis chronica gangraenosa befallen ist. So weit aus Abbildungen überhaupt Schlüsse gezogen werden können, finde ich die Höhle in meinem Falle der in der Walkhoff'schen Abbildung durchaus ähnlich. Welches aber auch immer der Krankheitsprocess sein mag, dem die vorliegende Pulpa anheimfiel, eine pathologische Veränderung ist vorhanden, es darf nur unsere Frage sein, ob wir dieselbe auf die Durchschneidung des Nervs zurückzuführen haben. Ich glaube nicht. Wenn ich ca. 40 Thiere operirt, ungefähr 20 davon untersucht, von 10—12 aber mehr oder minder vollkommene Serien geschnitten habe und finde nur in einem einzigen Falle eine Veränderung, so ist es richtiger, diesen einen Fall als eine Ausnahme anzusehen. Es kommt überdies in Betracht, dass ich gerade bei dem Thiere, von welchem der Zahn mit den Höhlen in der Pulpa stammt, bei der Exstirpation des Nervs das Unglück hatte, die Arteria mandibularis zu verletzen. Diese Verletzung hielt ich für belanglos und behandelte das Thier weiter wie alle übrigen. Nachdem ich aber die Höhlen in der Pulpa finde, vergegenwärtige ich mir, dass die Arterienverletzung sehr wohl die Ursache davon sein kann. Ich hatte nämlich die Arterie irrthümlich für den Nerv gehalten und ein Stück von derselben resecirt. Die eintretende Blutung klärte mich über meinen Irrthum auf, ich tamponirte und nach einigen Minuten konnte ich auch den gesuchten Nerv reseciren. Würde derselbe Vorgang sich an irgend einem andern Körpertheil abgespielt haben, so wäre das Aufhören der Blutzufuhr durch die Arterie auch in der That ohne Bedeutung,

Fig. 2.

denn der Collateralkreislauf würde sofort die Blutversorgung übernehmen. Hier aber liegt das Verhältniss nicht so einfach und günstig. Einmal ist die Arteria mandibularis in eine knöcherne Hülle, den Canalis mandibularis, eingeschlossen und als Collateralen kommen nur die wenigen von aussen in den Knochen eintretenden Capillaren in Betracht. Zweitens aber ist die Blutversorgung der Pulpa auf einen oder höchstens 2 Arterien-Stämmchen angewiesen, welche durch das Foramen apicale in den Zahn eintreten, um sich hier in zahlreichen Aestchen und Capillaren zu verzweigen. Es erscheint also gar nicht unwahrscheinlich, dass die Exstirpation der Arteria mandibularis eine fühlbare Hemmung in der Blutversorgung der Pulpa hervorzurufen im Stande war. Dieses Aufhören der Ernährung, auch wenn dasselbe nur von vorübergehender Dauer war, bin ich geneigt, für die Ursache der angeführten pathologischen Veränderung in dem einen Falle anzusprechen. Anomalieen und Störungen, welche auf den mangelnden Einfluss etwaiger trophischer Nervenfasern zurückzuführen wären, sollten sich doch wohl zunächst als atrophische oder hypertrophische Erscheinungen äussern und solche sind nicht aufzufinden.

Fig. 3.

Aus diesen Erwägungen heraus erlaube ich mir das Auftreten von Höhlen in einem einzigen Falle als eine zufällige und ausnahmsweise Erscheinung hinzustellen, welche die Durchschneidung des Nervs nicht zur Ursache hat[1]).

1) Um die Entstehungsursache der pathologischen Veränderung in dem Zahne festzustellen, auf dessen Seite ich neben dem Nervus mandibularis auch aus Versehen die Arteria mandibularis resecirt hatte,

Kehren wir zu den anderen Thieren zurück, bei denen die histologische Untersuchung keinerlei Abweichung zwischen dem gesunden und gelähmten Zahne zeigte, so galt es mir als wichtig, auch solche Verhältnisse zu untersuchen, welche vielleicht auf Schnitten nicht zur Beobachtung gelangen. Das Zahnbein z. B. und die feinen Verästelungen der Zahnbeinkanälchen könnten sehr wohl durch dauernde oder zeitweilige Störung in der Ernährung beeinflusst sein. Ich fertigte mir daher Schliffe durch das Zahnbein von linken und rechten Zahnexemplaren an. Meine Figur 4 zeigt den durchaus normal parallelen Verlauf der Canäle, sowie die homogene Consistenz und den eigenartigen Glanz der Zahnbeingrundsubstanz, ohne dass auch nur eine irgendwie geartete Knikkung im Verlauf der Canäle oder abnorme Lagerung irgend welcher Natur zu finden wäre. Rechts wie links zeigten genau dasselbe Bild.

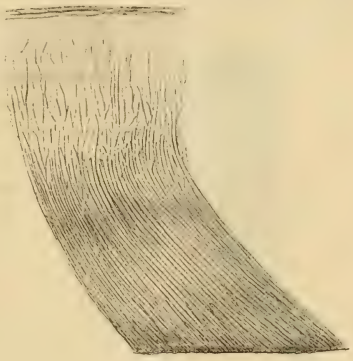

Fig. 4.

Meine weitere Untersuchung war auf die Möglichkeit gerichtet, dass vielleicht das Pulpagewebe in seinem feinen Detail wohl das normale Gesicht zeigen könne, dass aber in den gröberen Verhältnissen, die das mikroskopische Bild von Schnitten nicht wiedergebe, sich Abnormitäten finden könnten.

---

habe ich inzwischen noch einen Versuch beendet. Ich habe bei einem Kaninchen, ceteris paribus, nur die Arterie durchschnitten und den Zahn nach Verlauf von 3 Wochen nach Fixirung in Hermann'scher Flüssigkeit, Entkalken und Celloidineinbettung, in Längsschnitte zerlegt. Wie ich in meiner Figur 3 zeige, fand ich inmitten des Pulpagewebes wiederum die pathologische Erscheinung einer Höhlung mit deutlicher Demarkationslinie. Damit ist der Beweis erbracht, dass diese Erscheinung lediglich auf die mangelhafte Blutversorgung des Zahns nach Durchschneidung der Arterie allein zurückzuführen ist.

Wären in dem Nervus mandibularis trophische Fasern enthalten und deren Function durch die Resection des Nervs in Fortfall gekommen, so wäre es immerhin denkbar, dass die Pulpa Formveränderungen erlitten hätte, die sich in einer Abweichung der Oberfläche von ihrer normalen Gestalt zeigen möchten. Es müssten sich Vorwölbungen, Verdickungen der Pulpa zeigen, wenn die Abweichung in einer Hypertrophie; Einziehungen oder Aushöhlungen, wenn sie in einer Atrophie bestände. Ja selbst wenn kurz nach der Operation eine Ueberernährung oder eine mangelhafte Aufnahme von Nährstoff nur für kurze Zeit bestanden hätte, müsste sich das in irgend welchen Unterbrechungen der normalen Oberfläche der Pulpa ausprägen, auch wenn auf irgend eine Weise dieser Zustand bald wieder ausgeglichen wäre. Gewiss kann man vermuthen, dass alsdann auch das histologische Gepräge des Gewebes selbst alterirt worden wäre, aber immerhin ist es denkbar, dass das Gewebe selbst normal geblieben, die Gestalt der Pulpa aber verändert worden sei.



Fig. 5.

Um das Verhalten der Pulpa auch in diesem Sinne nicht ungeprüft zu lassen, fertigte ich mir eine Reconstruction in 20facher Vergrösserung von der linken Pulpa eines Thiers in Wachs an, welches 3 Monate nach der Operation gelebt hatte. Diese Reconstruction, welche in Figur 5 dargestellt ist, zeigt aber eine durchaus glatte Oberfläche und vollkommen normale Gestalt.

Schliesslich erübrigt es nur noch, das Verhältniss zu untersuchen, welches zwischen Schmelz und Zahnbein einerseits und der Pulpa andererseits besteht. Das Ergebniss dieser Untersuchung sollte darüber Aufklärung verschaffen, ob vielleicht die Pulpa, oder genauer gesagt, die Odontoblasten unter dem Einfluss der Nervendurchschneidung mehr oder weniger Zahnbein abgelagert hätten als das normaler Weise zu geschehen pflegt. Ich unterzog daher Zähne der gesunden und der operirten Seite einer quantitativen chemischen Analyse und verglich die Resultate. Ohne auf die feinere chemische Zusammensetzung und das procentuale Verhältniss

einzelner anorganischer Salze zu einander Gewicht zu legen, kam es mir bei der Analyse nur darauf an festzustellen, wie viel Kalk in jedem Zahne vorhanden wäre und wie das procentuale Verhältniss dieser Kalkmenge zu dem Gesammtgewicht des Zahnes und damit auch zu den organischen Substanzen sich stelle.

Um die Fehlerquelle möglichst klein zu machen und um andrerseits bei den geringen Gewichtsmengen, die in Betracht kommen, die Schwierigkeit des Wägens zu verringern, nahm ich zur Analyse gleich die Zähne von 2 Thieren, welche je 2 Monate nach der Operation gelebt hatten. Die Zähne wurden aus dem Kiefer herauspräparirt und je 2, nämlich die beiden linken einerseits, die beiden rechten andererseits, gemeinsam behandelt. Im Wassertrockenschranke trocknete ich die Zähne bei einer Temperatur von 100 Centigrad bis zum constanten Gewicht ein. Hiernach wogen die beiden rechten Zähne zusammen 0,281 g, die beiden linken 0,273 g. Nunmehr legte ich die Zähne in Gefässe mit ca. 2procentiger Salzsäure zum Entkalken. Die digerirten Salze wurden immer nach 24 Stunden abgegossen und frische Salzsäure aufgefüllt und das so lange wiederholt, bis sich in der Lösung kein Kalk mehr nachweisen liess. Die zurückgebliebene organische Substanz wurde mit Wasser bis zur neutralen Reaction ausgewaschen und alsdann bei 100° zur Gewichtsconstanz getrocknet. Das Gewicht der organischen Substanz der rechten Zähne war hiernach 0,0581 g, dasjenige der linken Zähne 0,0528 g. Im Vergleich zu dem ursprünglichen Gewicht der Zähne berechnete ich den Procentgehalt der organischen Substanz hieraus bei den rechten Zähnen auf 20,6 %, bei den linken Zähnen auf 19,3 %.

Die gesammten salzsauren Lösungen wurden zur Trockne eingedampft und gewogen, und ich fand das Gewicht des salzsauren Salzes der rechten Zähne mit 0,346 g, der linken Zähne mit 0,343 g Trockensubstanz. Hierauf löste ich die Trockensubstanz abermals in Salzsäure und fällte den Kalk mittelst Ammoniak und Ammoniumoxalat, filtrirte hierauf und wusch den Rückstand bis zur neutralen Reaction aus. Den so gewonnenen oxalsauren Kalk setzte ich längere Zeit hindurch einer starken Glühhitze aus und führte ihn dadurch in Calciumoxyd über. Die Wägung ergab bei den rechten Zähnen 0,159 g Kalkgehalt oder 56,58 %, bei den linken Zähnen 0,156 g oder 56,77 % Kalkgehalt.

Die Differenz, welche ich hierbei fand, ist also so gering, dass man sie füglich vernachlässigen kann und auch in Betreff des Verhältnisses der chemischen Bestandtheile der Zähne zu einander Gleichheit der gesunden und operirten Seite feststellen darf.

Damit glaube ich die unteren Schneidezähne von Kaninchen nach allen Richtungen hin eingehend untersucht und festgestellt zu haben, dass für die Ernährung und das Wachsthum derselben ein nervöser Einfluss irgend welcher Art nicht vorhanden sei. Eine weitere Frage, die sich nach diesen Untersuchungen sofort aufdrängen muss, ist die nach dem Verhalten etwaiger Ersatzzähne. Wenn es schon feststeht, dass einmal vorhandene und durchgebrochene Zähne auch ohne neurotrophischen Einfluss fortbestehen, wachsen und durchaus normales Verhalten zeigen, so ist damit noch nicht der Beweis erbracht, dass etwa vorhandene, eben erst angelegte Zahnkeime, z. B. Ersatzzahnanlagen, ihre normale Entwickelung finden.

Ueber diese Frage konnte das Experiment am Kaninchen keinen Aufschluss geben, weil bei demselben alle unteren Schneidezähne bei der Geburt bereits vorhanden und durchgebrochen sind und für das ganze Leben functioniren. Es kam also darauf an, nach einem anderen Versuchsthiere zu greifen und ich wählte die Hauskatze, weil die Jahreszeit, das Frühjahr, für die Erlangung junger neugeborener Individuen gerade günstig war. Die anatomischen Verhältnisse liegen hier ähnlich wie beim Kaninchen, nur stellte ich fest, dass die für die Operation günstigste Stelle, nämlich diejenige, wo der Nervus mandibularis im Unterkiefercanal am meisten distalwärts und beim Eindringen von der Seite den Blutgefässen vorgelagert ist, sich weiter hinten ganz dicht vor dem aufsteigenden Ast befindet, welcher bei diesen jungen Thieren allerdings noch wenig ausgebildet ist.

Das Resultat aus dieser Reihe von Versuchen stimmt mit dem aus der ersten Reihe vollkommen überein. Die operirten Kätzchen, 8 an der Zahl, wurden in drei Gruppen getheilt, die je nach ein-, zwei- und dreimonatlichem Wachsthum zur histologischen Untersuchung kamen. Die Kiefer wurden wiederum in der Medianlinie in Zusammenhang belassen und gemeinsam conservirt und entkalkt. Zur Fixirung diente wiederum das Gemisch aus Sublimat, Pikrinsäure und Eisessig, zur Entkalkung 3—5-

procentige Salpetersäure. Hierauf getrennt, wurden die Objecte in Celloidin gebettet, in einer Stärke von 30 μ geschnitten, nach der Obreggia-Methode auf Photoxylin überführt und in Canadabalsam eingedeckt. Die Untersuchung der Gewebe der bereits durchgebrochenen Zähne, der sog. Milchzähne, ergab völlige Uebereinstimmung der rechten und linken Seite ohne jede Ausnahme und in allen Einzelheiten. Das wesentliche Ergebniss dieser Versuchsreihe aber war, dass die Anlagen von Ersatzzähnen, wie aus der Figur 6 ersichtlich gemacht ist, völlig normal und auf beiden Seiten ganz gleichmässig sich entwickelt hatten. Man sieht den Ueberrest des Zahnsäckchens, das Bindegewebe der embryonalen Pulpa, die Odontoblasten und ihre Ausläufer, das gebildete Zahnbein und die darüber gelagerte Schmelzschicht, alles in einem dem jeweiligen Alter des Thieres entsprechenden Stadium.

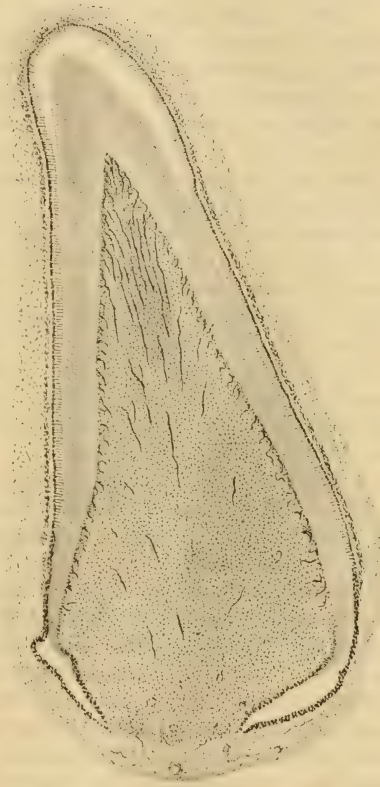

Fig. 6.

Die Feststellung dieser Thatsache, nämlich dass bei ausgeschalteter Innervirung die Zähne sich nicht nur normal weiter ernähren und wachsen, sondern dass auch bei diphyodonten Thieren der Zahnwechsel sich normal einleitet, indem die em-

bryonal angelegten Ersatzzahnkeime sich regelrecht weiter entwickeln und in die einzelnen Zahngewebe differenziren, bildet den Schlussstein meiner mikroskopisch-histologischen Untersuchungen.

Dieses klare Ergebniss entsprach nicht nur nicht meinen eigenen Erwartungen — ich hatte, wie ich eingestehen muss, das gerade entgegengesetzte Resultat erwartet — es stand auch in einem gewissen Widerspruch zu Thatsachen, welche die Arbeiten von Vorgängern gezeitigt hatten. Besonders ist hiervon die Arbeit Stood's (16) zu berücksichtigen, deren Ergebnisse allgemein bekannt, zur Unterstützung der Theorie von den trophischen Nerven dienten und unter anderem auch z. B. in die Monographie des Kaninchens von W. Krause (17) übergegangen sind. Meine Versuche ergaben das Nichtvorhandensein von trophischen Nervenfasern im Nervus mandibularis, Stood's Versuche dagegen die Existenz von solchen. Allerdings gelten meine Ergebnisse nur für das Gebiet der Zähne, Stood's für die Unterlippe, indessen wäre es doch sonderbar, wenn die trophische Innervirung aus demselben Nervenstamm für die Zähne mit ihrem complicirten Bau unnöthig, für die einfachen Verhältnisse der Lippenschleimhaut aber erforderlich sein sollte.

Wollte ich nicht mit einem derartigen unaufgeklärten Widerspruch zu den Ergebnissen anderer Autoren schliessen, so war ich genöthigt, die Versuche Stood's einer Nachprüfung und Kritik zu unterziehen.

Stood giebt eine ausführliche Uebersicht über die Litteratur der trophischen Nerven und nimmt sodann, zu eigenen Versuchen übergehend, die Resection des Nervus mandibularis vor. In den Details der Operation bin ich ganz seinem Beispiele gefolgt, so dass es sich hier erübrigt, eine genaue Schilderung seiner Operationen zu geben. Stood berichtet über das Ergebniss der Versuche folgendermaassen: „Die Excision wurde bei 10 jungen Kaninchen vorgenommen. Die danach auftretenden Erscheinungen zeigten bei allen ausserordentliche Uebereinstimmung. Nach 3, manchmal auch erst nach 4 Tagen, zeigte sich an der inneren Fläche der Unterlippe der betr. Seite ein kleines Geschwür, etwa von Hanfkorngrösse mit gelblichem Belag. Das Geschwür lag stets dem entsprechenden unteren Schneidezahn gegenüber. Zugleich war eine geringe entzündliche Schwellung

dieser Unterlippenhälfte zu bemerken. Das Geschwür wuchs einige Tage bis fast Linsengrösse und fing dann an zu vernarben. Die geringen entzündlichen Erscheinungen in der Umgebung waren schon nach wenig Tagen ganz verschwunden, das Geschwür selbst 14 Tage nach dem Eingriff völlig vernarbt; manchmal auch schon eher, je nachdem das Geschwür etwas grösser oder kleiner geworden war. In dieser Beziehung nämlich zeigte sich das Verhalten der Geschwüre sehr auffallend. Je stärker die Zerrung vor der Durchschneidung gewesen war, um so stärker die Entzündung und um so grösser das Geschwür. In wenigen Fällen, bei denen die Zerrung so viel als möglich vermieden, erreichten die Geschwüre nur Hanfkorngrösse und die Entzündung war eine äusserst geringe. Im Uebrigen waren die Geschwüre nach Lage, Character und sonstigem Aussehen ganz gleich. Die Sensibilität der Unterlippe auf der entsprechenden Seite war erloschen und kehrte auch nicht völlig wieder.

An einer anderen Reihe von Kaninchen auch in demselben Alter wurden Reizungsversuche gemacht in verschiedener Stärke. Bei zweien wurde der Nerv verhältnissmässig stark gezerrt, bis eine Schlinge von ziemlicher Ausdehnung ausserhalb des Canals lag, darauf wurde der Nerv mehrmals mit Nadelspitzen durchstochen, von denen eine in dem Nerven zurückgelassen wurde und schliesslich eine dünne Drahtschlinge umgelegt. Am andern Tage war die Wunde in beiden Fällen geschlossen; die eine zeigte eine eben bemerkbare Schwellung, die aber am zweiten Tage schon völlig geschwunden war. Die zweite Wunde zeigte nicht einmal das. Die an der Lippe auftretenden Erscheinungen waren folgende: Schon am Morgen nach der Operation heftige Entzündung, Schwellung, erhöhte Temperatur auf der betreffenden Hälfte der Unterlippe, alles ziemlich scharf abgegrenzt bis zur Mittellinie, nicht auf die gesunde Seite hinüberreichend. Ein kleines Geschwür, etwa von Hanfkorngrösse, fand sich an derselben Stelle wie in den vorher beschriebenen Fällen. Die Sen sibilität auf der ergriffenen Seite war geschwunden, Druck auf die Operationsstelle, dort, wo der Nerv dem Druck zugänglich war, rief ungestüme Bewegungen hervor, ebenso Druck auf das For. mentale. Bei beiden Kaninchen zeigte sich gelblich-weisser Ausfluss aus dem rechten Nasenloch und häufiges Niessen. Am 2. Tage waren die Erscheinungen noch gesteigert, die rechte

Unterlippe bis zur Mitte stark geschwollen, über doppelt so dick wie links, dabei sehr heiss. Das Geschwür war über Linsengrösse, mehr wie 2 mm tief, dabei stark eiternd; der Ausfluss aus der Nase ziemlich reichlich. Am 3. Tage hatten alle Symptome noch ein wenig zugenommen, am 4. Tage beginnt die Abnahme aller Erscheinungen. Am 5. Tage ist von Entzündung und Schwellung kaum noch etwas zu bemerken. Das Geschwür beginnt zu vernarben und ist am 6. Tage nur noch halb so gross als vorher; der Ausfluss aus der rechten Nase fast völlig geschwunden: Sensibilität noch nicht zurück. Druck auf den Nerven selbst ruft ungestüme Bewegungen hervor. Nach einigen weiteren Tagen ist nur noch die kleine Narbe zu sehen. Sensibilität fehlt aber noch."

Da mir die Arbeit Stood's bekannt war, hatte ich stets auf das Verhalten der Lippenschleimhaut geachtet, aber niemals eine Veränderung beobachten können. Jetzt, wo ich zur directen Nachprüfung von Stood's Arbeit schritt, operirte ich zunächst wiederum an fünf jungen Kaninchen im Alter von 8 Tagen. Die Operation wurde wie gewöhnlich vollzogen, das Verhalten der Unterlippe aber täglich 2—3 Mal unter der Lupe untersucht. Zwei der Thiere, welche alle von demselben Wurf waren, und von ihren Mutterthieren gesäugt wurden, zeigten auch unter der Lupe keinerlei Veränderung der Lippenschleimhaut. Bei den drei anderen aber konnte ich bei dieser Aufmerksamkeit allerdings das Entstehen von Erosionen beobachten, die aber so winzig klein waren, dass das Uebersehen etwa schon in der ersten Versuchsreihe vorhandener ähnlicher Erscheinungen durchaus entschuldbar ist.

Schon ca. 20 Stunden nach der Operation erkannte ich mit der Lupe auf der linken Seite der Unterlippe, an der Uebergangsstelle vom behaarten Fell zur Schleimhaut, dem sogenannten Lippenroth, genau gegenüber dem linken Schneidezahne, einen ganz kleinen weissen Fleck, der länglich war und zwar in der Richtung der Mundapertur. Der Fleck bedeutete eine opake Trübung der an dieser Stelle noch ziemlich festen Epidermis der Schleimhaut. Am 2. Tage nach der Operation hatte der Fleck etwas an Grösse zugenommen, die Epidermis war innerhalb der Ausdehnung dieses Fleckes zum Theil abgelöst und stand in winzig kleinen Fetzchen aus der normalen Lage hervor. Am

Abend des 2. Tages war das weisse Aussehen des Fleckes verschwunden, die kleine Stelle war roth, etwas erodirt und zeigte einen scharf gezeichneten, weniger intensiv gefärbten Rand. Am 3. Tage war die Erscheinung weniger deutlich gefärbt, liess sich aber deutlich als ganz kleines Geschwür diagnosticiren, welches einen Durchmesser von 1 mm hatte, so dass es nach der Besichtigung mit der Lupe auch mit blossem Auge eben sichtbar war. Von da ab bis zum 7.—9. Tage verblasste die Erscheinung mehr und mehr, um allmählich ganz zu verschwinden.

Es war mir nach diesem Befunde ohne weiteres klar, dass es sich um eine sehr reducirte Erscheinung in Sinne Stood's handele, aber ebenso einleuchtend war es, dass derselbe doch wohl ein viel deutlicheres Bild davon gesehen haben müsse, als ich. Obwohl Stood von jungen Kaninchen spricht, die er seinen Versuchen zu Grunde legte, so kam ich zu der Annahme, dass er sich doch nicht ganz junger, eben geborener Individuen, sondern etwas älterer bedient haben mochte. Ich operirte, um das festzustellen, nunmehr eine Reihe älterer Thiere im Alter von etwa 3—5 Monaten. Der Erfolg war ein überraschend durchgreifender. Alle 10 Versuchsthiere dieser Altersstufe zeigten genau die von Stood beschriebenen Geschwürsbildungen an der operirten Seite der Unterlippe. Die Geschwüre verhielten sich genau so, wie ich oben nach Stood citirte, indessen will es mir scheinen, als hätte ich das Anfangsstadium ihrer Entstehung genauer beobachtet. Genau gegenüber den linken Schneidezähnen vom Ober- und Unterkiefer, einige Linien von der Mittellinie entfernt, entsteht schon am Tage nach der Operation ein deutlicher weisslich-opaker Fleck, der sich genau, wie ich das bei den jüngeren Thieren gesehen, allmählich durch Zerfetzen des Epithels in ein Geschwür verwandelt.

Fig. 7.

Für diese thatsächlichen Ergebnisse findet Stood keine andere Erklärung als das Vorhandensein trophischer Fasern in der Bahn des resecirten Nervus mandibularis. Bevor er diese Theorie ausspricht, verwirft er in ausführlicher Reflexion den

Gedanken, dass die beobachteten Geschwürchen etwa in Folge von Läsionen der durch die Aufhebung der Innervirung anästhetisch gewordenen Seite der Unterlippe entstehen könnten.

„Man könnte zunächst an die Anästhesie denken, die ja in allen Fällen vorhanden war und die Entzündung auf Traumen zurückführen, die sich die Thiere beim Futtersuchen zugezogen. Aber erstlich war die Schwellung das Primäre, und diese war weiter seitlich, wo die harte Unterlage des Schneidezahnes ein Trauma nicht mehr erleichterte, sondern die grosse Zahnlücke war, ebenso stark als vorn unmittelbar vor dem Zahn, während sie sich über die Mittellinie hinaus nach der anderen Seite nicht erstreckte. Sodann befand sich das Geschwür auf der Innenseite und hier immer auf der nämlichen Stelle; ein von aussen wirkender Insult hätte wohl nicht in allen 14 Fällen immer gerade die eine Stelle getroffen. Ferner, und das ist die Hauptsache, würde das in Zeit und Intensität verschiedene Auftreten der Entzündungen unklar bleiben. Nach der Durchschneidung war doch gewiss die Anästhesie am vollkommensten und hier hätte man die Entzündung am frühesten und heftigsten erwarten sollen. Hier war sie aber mit grösster Uebereinstimmung im geringsten Grade und am spätesten eingetroffen. Es bedarf demnach wohl gar nicht einmal eines Beweises, dass nicht Futterreste, die etwa zwischen Lippe und Zahn zurückblieben und wegen der Anästhesie nicht gefühlt worden, die Entzündung hervorriefen durch theils mechanische Reize, theils chemische in Folge ihrer Zersetzung. Ebenso wenig können Selbstverletzung beim Kauen beschuldigt werden, für sie gilt der gleiche Einwand. Es wäre auch nicht abzusehen, weshalb die Entzündungen spontan zurückgehen und die Geschwüre heilen sollten, während doch die Ursache, die Anästhesie, in gleicher Weise fortbestand. Und dass die Thiere später ihre Lippenbewegungen anders eingerichtet hätten, so dass sie die Reize vermieden, ist auch nicht anzunehmen. Die Thiere hatten erstens keine Veranlassung dazu, sie fühlten ja ihre eventuellen Verletzungen gar nicht, und zweitens hätten sie ihre Bewegungen auch gar nicht anders einrichten können, weil ja eben die Leiterin der Bewegungen, die Sensibilität fehlte.

Wenn man annehmen wollte, die Thiere hätten nachher, wie man das ja bei Trigeminuslähmungen am Menschen beobachtet

hat, zur Futteraufnahme und beim Kauen vorzugsweise oder ausschliesslich die gesunde Seite benutzt, so dass die anästhetische Seite neuen Traumen später weniger ausgesetzt wäre, so wäre dafür andrerseits der chemische Reiz um so stärker danach. Die Zersetzungsprocesse der zwischen Lippe und Zahn zurückgebliebenen Futterstoffe würden um so ungestörter vor sich gehen können und ihre Producte die schon vorhandene Entzündung immer auf's Neue reizen. Das kann aber nicht der Fall gewesen sein, denn die Entzündungen kommen später spontan zur Heilung. Ausserdem blieb dann doch noch immer das verschiedenartige Auftreten der Entzündung, während die Anästhesie in allen Fällen gleich war."

Trotz aller dieser scharfsinnig ausgeführten Gründe gewann ich die Ueberzeugung, dass Stood sich geirrt habe und der Erfolg meines diesbezüglichen Experimentes giebt mir Recht. Man ersieht daraus wiederum einmal, um wieviel das Experiment der Speculation überlegen ist. Meine Beobachtungen sagten mir, dass nach der Resection des Nervus mandibularis bei Thieren im Alter von 1—2 Wochen entweder gar keine oder doch nur ganz geringfügige unauffällige Erscheinungen an derselben Stelle der Unterlippe auftreten, wo bei Thieren im Alter von mehreren Monaten ganz bedeutende, gravirende Veränderungen erscheinen. Der einzige Unterschied zwischen den beiden Thiercategorien, der ins Gewicht fällt, ist, dass die erstere noch gesäugt wurde, die letztere dagegen die Nahrungsaufnahme mit einem energischen Kauakt beginnt.

Ich entschloss mich auch hierüber durch das Experiment Aufklärung zu suchen. Ein blosses Abfeilen der an den Schneidezahnkanten hervortretenden scharfen Spitzen und der Kanten selbst führte bei 5 Thieren nicht zum Ziel. Wenn ich mir die Art des Bisses beim Kaninchen vergegenwärtige, so ist mir das Fehlschlagen dieser Versuche wohl erklärlich. Das Kaninchen besitzt im Ganzen sechs Schneidezähne, im Unterkiefer zwei, im Oberkiefer vier, zwei grosse und zwei kleine. Die kleinen Schneidezähne stehen aber nicht neben, sondern genau hinter den grossen, diesen dicht angelagert und sind erheblich kürzer, so dass die vorderen Schneidezähne die hinteren um ein Bedeutendes überragen. Beim Zusammenbeissen greifen die unteren Schneidezähne fast in ihrer ganzen sichtbaren Länge hinter den oberen Vorder-

zähnen durch und beissen auf die hinteren Zähne auf. Diese Art zu beissen erinnert zugleich an eine Scheere und eine Zange. Die Wirkung derselben beruht nicht so sehr auf ihren scharfen Kanten, als vielmehr auf der Bewegung der Hebel zu einander.

Bei den weiteren Versuchen musste also radicaler vorgegangen werden. Ich schnitt mittelst einer zahnärztlichen Entkronungszange von passender Form und Grösse die unteren Schneidezähne, soweit sie in die Mundhöhle hineinragen, gänzlich ab, von den vorderen oberen soviel, dass sie mit den dahinter stehenden kürzeren Schneidezähnen ungefähr die gleiche Länge hatten und zwar behandelte ich derart sowohl die linke wie die rechte Seite. Jetzt erst schritt ich zur Operation, die ich wie bisher immer wieder nur auf der linken Seite vornahm. Dieses Experiment führte ich zu verschiedenen Zeiten an je zwei Kaninchen aus, von denen das eine Paar ca. 4—5 Monate, das zweite etwa 3—4 Monate, das dritte 5—6 Monate alt sein mochte. Die Thiere wurden in den ersten 14 Tagen nach der Operation mit Weissbrod ernährt, welches ich in Milch zu einem Brei aufquellen liess, ein Futter, welches ihnen gut bekam und welches auch die Thiere mit intacten Zähnen allen anderen Leckerbissen in Gestalt von Kohl und dergleichen vorzuziehen schienen.

Fig. 8.

In allen sechs Fällen blieb die Lippe während der ganzen Beobachtungszeit völlig intact, womit der unumstössliche Beweis erbracht ist, dass die von Stood beobachteten Geschwüre durchaus keinen Beweis für das Vorhandensein trophischer Fasern im Mandibularis bilden.

Wenn Stood seine entzündlichen Stellen etwas abseits vom Zahne localisirt, so hat er auch darin nicht etwa ganz Unzutreffendes beschrieben, sondern er hat nur die Entwickelung auch der Localisation nicht von Anfang an genau im Auge gehabt. Nach meinen Beobachtungen entsteht das Phänomen der Entzündung und Geschwürsbildung genau dort an der Unterlippe, wo dieselbe der Angriffsstelle der aus den Zähnen gebildeten

Scheerenzange benachbart ist und es ist kein Zweifel möglich, dass die Bewegung der Zähne die anästhetische Lippe verletzt. Im Laufe von 2—3 Tagen aber bewegt sich der erodirte Punct von der gefährdeten Stelle fort der interdentalen Lücke zu. Mit dieser Verschiebung der Lippe nach der Seite steht die Erklärung der letzten noch zu erledigenden Frage in engstem Zusammenhange, wie es denn möglich sei, dass die durch die Zähne verursachte Wunde in ca. 14 Tagen heile, trotzdem die directen Ursachen, nämlich die Anästhesie der Lippe und der Kauact resp. das Nagegeschäft der Zähne fortdauern.

Die Verschiebung der Unterlippe wird herbeigeführt durch eine Narbencontraction der sich allmählich schliessenden Operationswunde. Von Tag zu Tag wird in der ersten Woche nach der Operation die Verschiebung der Unterlippe nach der operirten Seite deutlicher. Stood hat also die Wunde dort beschrieben, wo er sie etwa vom 4ten Tage nach der Operation ab gelagert fand, nicht wo sie in den ersten Tagen nach der Operation entstand. Die Verschiebung der Lippe hat zur weiteren Folge einerseits, dass der linke untere Schneidezahn sich der rechten durchaus normal innervirten Unterlippenhälfte gegenüberstellt, andrerseits, dass die anästhetische Partie der Unterlippe in der Region dem Unterkiefer anliegt, wo keine Zähne stehen. Diese eigenartige Lagerung ermöglicht das allmähliche Heilen der Wunde und das weitere Intactbleiben der Lippe. Wenn aber nach Wochen die Narbencontraction allmählich sich verringert, dürften von der gesunden Seite die Ausläufer des Nervus mentalis ihre Wirkungssphäre bis über die gefährdete Stelle hinaus nach der operirten Seite der Unterlippe erweitert haben.

Meine Untersuchungen haben also ergeben, dass das Wachsthum der Zähne vom nervösen Einflusse völlig unabhängig ist und dass der Nervus mandibularis, ein Zweig des dritten Trigeminusastes, solche Nervenfasern, welche die Ernährung beeinflussen, nicht führt. Sie haben vielmehr gezeigt, dass diejenige Erscheinung, welche die Anhänger der Theorie von der Trophoneurose als beweiskräftig in ihrem Sinne gehalten haben, die Geschwürsbildung an der Unterlippe nach Durchschneidung des Nervus mandibularis, lediglich auf eine Verletzung beim Kauacte zurückzuführen ist.

Diese meine Ergebnisse können natürlich nicht beanspruchen, dass sie als Beweis überhaupt gegen jedes Vorhandensein von trophischen Nerven im thierischen Organismus gelten. Sie haben vielmehr nur das Fehlen solcher Elemente in einer eng begrenzten Körperregion erwiesen und die Möglichkeit, dass gewisse Organe und Gewebspartien wachsen und sich normal entwickeln können, sowie dass traumatische Defecte heilen und sich regeneriren können ohne active Betheiligung von Nerven.

Darüber hinaus aber möchte diese Arbeit die Anregung dazu geben, dass die experimentellen Untersuchungen über den trophischen Einfluss von Nervenfasern in Zukunft mehr an isolirt gelegenen, enger begrenzten Körperregionen und an Nervenzweigbahnen vorgenommen würden. Das Experiment, welches mit der Lähmung ganzer hochwichtiger Nervenstämme wie des Facialis, des Trigeminus oder Ischiadicus beginnt, hat zu mannigfaltige Anomalien zur Folge, um ein klares Ergebniss für die vorliegende Frage herbeiführen zu können.

Zum Schlusse sei es mir vergönnt, meinem verehrten Herrn Lehrer, dem Geheimen Medicinal-Rath Herrn Professor Dr. O. Hertwig für die Anregung zu dieser Arbeit und für die wohlwollende Berathung bei derselben, sowie Herrn Dr. Rudolf Krause für die freundliche Unterstützung auch an dieser Stelle wärmsten Dank abzustatten.

Literatur-Verzeichniss.

1. O. Hertwig, Die Zelle und die Gewebe. Jena 1892.
2. Samuel, Die trophischen Nerven. Leipzig 1860. S. 304.
3. Romberg, Klinische Ergebnisse 1825. S. 80.
4. Magendie, Journal de physiol. expér. et pathol. IV. Paris 1824. S. 176.
5. M. Schiff, Compte rendu des séances de l'academie des sciences, Tome 38. Paris 1854. S. 1050.
6. Samuel, ibid. S. 312.
7. Snellen, De vi nervorum in inflammationem. Utrecht 1857.
8. Archiv für holländische Beiträge. Bd. I. S. 226; hier citirt nach Samuel S. 23.
9. Meissner, Henle und Pfeiffers Zeitschrift XXIX.
10. Büttner, Zeitschrift für rationelle Medizin XV. S. 254.

11. Turner, W. A., The results of section of the trigeminal nerve, with reference to the so-called „trophic“ influence of the nerve on the cornea. Brit. Med. Journal p. 1279. Hier nach Langendorf's Referat in Virchow's Jahresbericht.
12. E. Mendel, Zur Lehre von der Hemitrophia facialis. Neurol. Centralblatt No. 14. 1888. S. 401.
13. Rudolph Virchow, Über neurot. Atrophie. Berliner klinische Wochenschrift 1880.
14. Adolf Schmidt, Ein Fall vollständiger, isolirter Trigeminuslähmung nebst Bemerkungen über den Verlauf der Geschmacksfasern der Chorda tympani und über trophische Störungen. Zeitschr. f. Nervenheilkunde VI.
15. Magendie, ibid. S. 181.
16. Stood, Ueber trophische Nerven nebst einigen einschlägigen Versuchen an Kaninchen. Dissert. med. Halle.
17. W. Krause, Die Anatomie des Kaninchens. 2. Auflage. Leipzig 1884. S. 311.
18. Charcot, Klinische Vorträge über Krankheiten des Nervensystems. Deutsch von Fetzer 1872.
19. Weir-Mitchell, Injuries of nerves and their consequences. Philadelphia 1872.

Erklärung der Abbildungen auf Tafel XII.

Fig. 1. Pulpagewebe, Odontoblastenschicht und Zahnbeingrenze bei starker Vergrösserung.
a. operirte Seite,
b. gesunde Seite.

Fig. 2. Odontoblasten und ihre Ausläufer, die Tomes'schen Fasern in den Dentinkanälchen bei Oelimmersion.
a. operirte Seite,
b. gesunde Seite.

Fig. 3. Vasodentinbildung im Zahnbein eines Schneidezahnes.
a. operirte Seite,
b. gesunde Seite.

Fig. 4. Vasodentin stark ausgeprägt bei stärkerer Vergrösserung.

Ueber die sogenannten Sternzellen der Säugethierleber.

Von

C. v. Kupffer.

Hierzu Tafel XIII, XIV u. XV.

Auf der zwölften Versammlung der anatomischen Gesellschaft in Kiel im April 1898 habe ich eine Mittheilung über die Sternzellen der Säugethierleber gemacht, durch die ich meine ursprüngliche, um 22 Jahre zurückliegende Auffassung dieser Elemente berichtigte. Im Nachfolgenden möchte ich nun die Deutung, die ich jetzt den bei der angewandten Präparation sternförmig erscheinenden Zellen gebe, an der Hand von Abbildungen, die nach neuern Präparaten angefertigt wurden, eingehender erläutern.

Meine erste Mittheilung findet sich im Arch. f. mikrosk. Anat. Bd. 12 vom Jahre 1876 S. 353 und besagt, dass bei Behandlung dünner Schnitte aus der frischen Leber mit stark verdünnter Goldchloridlösung, unter Umständen, die sich nicht bestimmen lassen, eine intensiv rothe Färbung der Schnitte erzielt werden kann, wobei dann die Läppchen in sehr regelmässiger Weise von tief schwarzen Sternen durchsetzt erscheinen.

Ich will das Wesentliche meiner damaligen Angaben hier wiederholen: Mit dem Doppelmesser hergestellte Leberschnitte werden in 0,6 proc. Kochsalzlösung oder, was sich mehr empfiehlt, in 0,05 proc. Chromsäurelösung abgespült, hierauf in eine stark verdünnte Goldchloridlösung (1 Thl. Goldchlorid, 1 Thl. Salzsäure der Pharmacopoe und 10000 Theile Wasser) übertragen und verbleiben in der Lösung unter Ausschluss des Lichtes, bis sie sich roth oder rothviolett gefärbt haben. Ist diese Färbung in 48 oder mehr Stunden erreicht, so sind die Schnitte zur Untersuchung zu verwenden und können in Glycerin eingeschlossen werden. Man hat dann folgendes Bild: Bindegewebe und Leberzellen erscheinen übereinstimmend roth oder rothviolett, die Kerne kaum intensiver gefärbt, als die Zellkörper und Bindegewebfasern, die

Contouren der Capillaren im Läppchen treten als feine rothe oder violette Linien hervor. Dieses gleichmässig gefärbte Gesichtsfeld ist in regelmässiger Weise von tief schwarzen Sternen durchsetzt. Diese Sterne sind zackige Zellen mit sphärischen oder kurz ellipsoidischen Kernen, die kleiner sind als die kleinsten Leberzellenkerne. Die Schwärzung ist dadurch bedingt, dass das Gold in's Protoplasma dieser Zellen in Form feinster undurchsichtiger Körnchen ausgeschieden wird. Die Kerne der Sternzellen aber nehmen an dieser Ausscheidung nicht Theil oder nur in ganz geringem Grade, sie schimmern hell durch, röthen sich aber auch nicht, wie die andern Zellkerne. Stets beginnt die Ausscheidung des metallischen Goldes in der nächsten Umgebung der Kerne der Sternzellen, sie erscheinen zuerst grau bis schwarz gesäumt und nur ganz allmählich rückt der Process der Ausscheidung der metallischen Körnchen peripher weiter, die strahlenförmigen Ausläufer werden zuletzt sichtbar.

Das Vorkommen der Sternzellen beschränkt sich ausschliesslich auf den Bezirk des secernirenden Gewebes, die Leberläppchen, und dabei folgen sie den Capillaren der Pfortader. Sie fehlen durchaus im interlobulären Bindegewebe, in der Scheide der Lebervenen und im subperitonealen Gewebe. Die Vertheilung in den Läppchen ist aber eine derart regelmässige, dass ohne Weiteres klar wird, man habe es mit fixen Elementen zu thun. Der durchschnittliche Abstand derselben von Kern zu Kern bleibt sich in der ganzen Ausdehnung der Läppchen gleich und entspricht an ganz dünnen Stellen etwa dem Durchmesser von 2—3 Leberzellen.

An meinen damaligen Präparaten, die nicht Dünnschnitte im heutigen Sinne waren, konnte ich über das Verhältniss der Sternzellen zu den Capillaren der Pfortader nicht zu klaren Vorstellungen kommen. Nur soviel liess sich feststellen, dass sie mit den Capillaren in enger Verbindung stehn, das Gefäss mit Ausläufern umfassen. Andere Ausläufer schienen zwischen die Leberzellen, ja bis an das Gallencapillarröhrchen vorzudringen. Darnach glaubte ich die Sternzellen am ehesten an die von Herrn Collegen Waldeyer kurz vorher characterisirte Gruppe der perivasculären oder Adventitialzellen anschliessen zu können.

In derselben Mittheilung vom Jahre 1876 beschrieb ich auch das intralobuläre Gerüste von feinen, kernlosen, scharf geschnittenen Fasern, die von der Scheide der Vena centralis ausgehend das

Läppchen durchsetzen, sich bis zu äusserster Feinheit spalten und die Pfortadercapillaren mit feinen Gittern umspinnen. Henle (1. S. 197) hatte im Jahr vorher bereits darauf hingewiesen. Er sagt: „Mit den Capillargefässen setzen sich zahlreiche feine Bälkchen, die zum Theil nur die Stärke einer einzigen Bindegewebsfibrille haben, in's Innere der Läppchen fort, zum Theil umspinnen sie die Gefässe und liegen reichlich in der übrigens structurlosen Wand der letztern oder doch dicht an derselben; anderntheils durchziehen sie die Lücken des Capillarnetzes und theilen den von den Capillarnetzen umgrenzten Raum unvollkommen in Fächer ab.“ Henle unterschied die Fasern nicht vom interlobulären Bindegewebe. Ich sah sie an Goldpräparaten nur in den Läppchen, vom interlobulären Bindegewebe durch die Intensität ihrer Färbung scharf unterschieden, bezeichnete sie als Radiärfasern der Lobuli und konnte feststellen, dass die Sternzellen nicht dazu gehören. Später gelang es meinem Prosektor Dr. Böhm durch die gleiche Goldmethode Präparate zu erlangen, die das Bild dieser intralobulären Fasern, namentlich die feinen, die Capillaren umspinnenden Gitter viel vollständiger wiedergaben, als meine älteren Präparate. Ich habe seitdem in meinen Vorlesungen das ganze System dieses Fasergerüstes als Gitterfasern der Leberläppchen bezeichnet. Böhm und A. Oppel haben darauf die Methodik nach dieser Seite hin vervollkommnet, unter Anwendung des Chromsilberverfahrens. Böhm's Methode (2, S. 85) ist folgende: Frische Leberstücke von etwa 1 ccm Grösse werden auf zweimal 24 Stunden in eine $^1/_2$ proc. Chromsäurelösung gelegt und aus dieser dreimal 24 Stunden lang in eine $^3/_4$ proc. wässerige Höllensteinlösung übertragen. Aus dieser kommen die Stücke auf einige Stunden in destillirtes Wasser, werden mit Alkohol nachgehärtet und geschnitten. Die Gitterfasern erscheinen dann bis in die feinsten Fädchen schwarz. A. Oppel (3. S. 143 und 4. S. 165) hat dann eine Modification der Chromsilbermethode erprobt, die vortreffliche Präparate der Gitterfasern erzielt und den Vortheil bietet, dass man nicht frische Leber zu verwenden braucht, sondern in Alkohol fixirte Stücke benutzen kann. Er gebrauchte Lösungen von Kalium chromicum flavum, bis zu 10%, dann aber viel Argentum nitricum — das 20—30-fache Volumen im Verhältniss zum Stücke — und wechselte die $^3/_4$ proc. Silberlösung nach einer Stunde und dann wieder nach

2—3 Stunden. Oppel unterscheidet in der Bezeichnung die stärkern Fasern als Radiärfasern von den feinen Gitterfasern an den Capillaren.

An diesen Chromsilberpräparaten sah man die Sternzellen gar nicht. Die Methoden hatten nach dieser Seite hin keinen Werth.

Das von mir eingehaltene Verfahren zum Nachweis der Sternzellen hat Paul Rothe (5), der in meinem Laboratorium arbeitete, nach einigen Seiten hin vervollkommnet. Er schnitt frische Leberstücke mit dem Gefriermicrotom, erlangte dünnere und gleichmässigere Schnitte, als das Doppelmesser ergiebt und sah, dass das Gefrieren die Wirkung der Goldlösung nicht beeinträchtigt. Er fand, wie ich, dass das Verhältniss von 1 Thl. Goldchlorid und 1 Thl. Salzsäure auf 10000 Theile dest. Wassers, sich als das zweckmässigste erwies, dass stärkere Lösungen den Erfolg eher beeinträchtigen. Es wurde 1 % Goldchloridlösung und 1 % Salzsäurelösung vorräthig gehalten und erst kurz vor dem Gebrauch die Goldchloridlösung um das Hundertfache verdünnt, worauf dann das genau gemessene entsprechende Quantum der Salzsäurelösung hinzugefügt wurde. Nimmt man weniger Säure, so erfolgt nach 12—24 Stunden staubförmige Ausscheidung des Metalls auf den Schnitten. Rothe verwendete Glaströge von 10 cm Länge, 6 cm Breite, brachte etwa 200 ccm der verdünnten Lösung hinein und nur soviel dünne Schnitte, dass sie in einfacher Schicht den flachen Boden des Gefässes kaum bedeckten. Bei aller angewandten Vorsicht gelang auch ihm das angestrebte Färben keineswegs immer. Wenn nach 48 Stunden die Tinction der Sternzellen nur eben angedeutet war, so hatte es wenig Erfolg, die Schnitte in eine frische Portion der Lösung zu übertragen, vortheilhaft aber erwies sich eine Nachbehandlung mit 0,1—0,2 % Lösungen von Salzsäure, Essigsäure, namentlich aber Ameisensäure. Es genügten oft schon wenige Stunden, um in der Ameisensäurelösung die erst nur durch einen grauen Saum um die Kerne angedeuteten Sternzellen mit allen ihren Ausläufern in tiefem Schwarz hervortreten zu lassen. Es empfahl sich auch, undeutlich tingirte Schnitte nach Entwässerung durch Alkohol auf 1—2 Tage in Nelkenöl zu legen. Aber alle diese Hilfsmittel bewährten sich nur dann, wenn die Ausscheidung des Goldes in den Sternzellen wenigstens eingeleitet war und besonders dann,

wenn zugleich die Hauptmasse des Schnittes rothe Färbung angenommen hatte. Beides blieb aber in vielen Fällen aus.

Nach wohl gelungenen Präparaten vom Schaf und der Ratte hat Rothe gute Abbildungen gegeben, die meiner Schilderung entsprechen. Er hat aber auch bei einem Vogel, dem Sperling, die Sternzellen nachgewiesen. Ob die von ihm in der Schleimhaut von Magen und Dünndarm der Katze beschriebenen zackigen, durch ausgeschiedenes Gold geschwärzten Bildungen zur gleichen Kategorie gehören, wie er meint, ist zweifelhaft.

Wesentlich Neues ergab also Rothe's Arbeit nicht.

Dafür brachten aber die unter Ribbert's Leitung ausgeführten Untersuchungen von Ernst Asch (6) wichtige Aufschlüsse. Er bestätigte zunächst frühere Beobachtungen von v. Platen (7) und Popoff (8), dass bei fettiger Degeneration und Fettinfiltration der Leber, aber auch nicht selten unter normalen Verhältnissen sich Fett in Zellen der Leber reichlich findet, welche nach Gestalt, Vertheilung und Lagerung nicht anders sein konnten, als die von mir beschriebenen Sternzellen. Asch konnte ferner feststellen, dass bei der Injection von fein verriebenem Zinnober und Carmin in die Jugularvene von Kaninchen die Farbstoffpartikel innerhalb der Leber nur von den Sternzellen aufgenommen werden, während in der Froschleber die Pigmentzellen dieselbe Rolle spielen. — Ich vermisse hierbei die Angabe, zu welcher Zeit nach der Injection die Lebern untersucht wurden.

Weiter prüfte Asch die Frage, ob den Sternzellen auch bei der Siderosis hepatis in Folge von perniciöser Anämie eine Rolle zufalle. Quincke (9) und Peters (10) hatten in ihren Arbeiten über Siderose der Sternzellen nicht Erwähnung gethan. Sie hatten angegeben, das eisenhaltige Pigment, — das E. Neumann (11) später als Hämosiderin bezeichnete — fände sich theils in Leberzellen, theils und hauptsächlich in Capillaren und zwar hier in Leukocyten, indessen auch in den Endothelzellen, ferner in verschieden gestalteten Zellen des intraacinösen Bindegewebes.

Asch untersuchte die Lebern von drei an perniciöser Anämie zu Grunde gegangenen Individuen und traf bei allen im Wesentlichen dieselben Verhältnisse an. Das braune körnige Pigment fand sich reichlicher in den peripheren Partien der Acini, — was Quincke und Peters schon angegeben hatten, — und durch-

weg sowohl in Leberzellen, wie auch in den Sternzellen, in letztern besonders dicht bis in die Ausläufer hinein gelagert, so dass sich allein aus den Pigmenteinschlüssen die Gestalt dieser Zellen und ihre enge Beziehung zu den Capillaren mit Sicherheit erkennen liess. Im interlobulären Gewebe und an den stärkern Gefässen traf Asch das Hämosiderin nicht an. — Bei Behandlung der Schnitte mit Ferrocyankalium und Salzsäure traten die Sternzellen durch die Intensität ihrer grünblauen Färbung scharf hervor. — Der Arbeit sind zwei Abbildungen angefügt; die eine giebt einen ungefärbten Schnitt aus siderotischer Leber, die andere einen mit Ferrocyankalium und Salzsäure behandelten wieder. Beide decken sich, was die Sternzellen anlangt, vollständig mit den durch Goldchlorid zu gewinnenden Bildern. Auch Asch fasste diese Zellen als perivasculäre, ausserhalb des geschlossenen Endothelrohres gelegene Elemente im Sinne Waldeyer's auf. Dabei blieb es unerörtert, auf welche Weise Carmin- und Zinnoberpartikel in dieselben gelangen. Diese Frage lag aber um so näher, als Asch hervorhebt, er habe an seinen Leberschnitten mit diesen Substanzen geladene Leukocyten nicht angetroffen.

In der Folgezeit werden Sternzellen der Leber in pathologisch-anatomischen Arbeiten mehrfach erwähnt, so von M. Löwit (12) in seinen Untersuchungen über die Bildung des Gallenfarbstoffes in der Froschleber nach experimentell hervorgerufenem Icterus. Er arbeitete nur an Zerzupfungspräparaten, nachdem die einzelnen Leberlappen vorher durch Injection einer schwachen Sublimat-Salzlösung mittels Einstichs blutleer gemacht worden waren. An den Isolationspräparaten unterschied er, ausser Leberzellen, Gallengangsepithelien und Blutkörperchen, noch Gefässendothelzellen, Bindegewebezellen, „Kupffer'sche Sternzellen“ und Pigmentzellen. Von den Sternzellen giebt er folgende Beschreibung: meistens kleiner als die Leberzellen, jedoch auch nahezu ebenso gross; niemals ausgesprochen polygonal, vielmehr von zackigem, vielfach sternförmigen Aussehn, mit einem oder mehreren kurzen oder langen Fortsätzen, die manchmal gablige Theilung und varicöse Anschwellung zeigen. Sie wären zarter granulirt als Leberzellen und hätten einen viel kleineren Kern. An Einschlüssen fänden sich darin dunkelbraunes bis schwarzes Pigment, Hämoglobinpartikeln und Gallenfarbstoff. Einen direk-

ten Zusammenhang einer Sternzelle mit einer Leberzelle will Löwit einige Male beobachtet haben (12. S. 236) und möchte den Sternzellen nicht nur bei der Verarbeitung der zu Grunde gehenden rothen Blutkörperchen, sondern auch für den Transport des hierbei gebildeten Gallenfarbstoffes zu den Leberzellen eine wesentliche Rolle zuschreiben. — Ueber die Beziehung der Sternzellen zu den Capillaren vermochte Löwit nach seiner Methode nicht zu Aufschlüssen zu gelangen.

Cesare Biondi (13) erwähnt in seiner Arbeit über pathologische Siderose gleichfalls der Sternzellen, aber als Zellen des Bindegewebes. Er erzeugte bei Hunden, Katzen, Kaninchen schwere Anämie durch Vergiftung mit Toluylendiamin, das bedeutende Hämatolyse bewirkt, wobei Katzen Hämoglobinurie, Hunde Icterus und bisweilen Hämoglobinurie zeigen, während bei Kaninchen beide Erscheinungen sehr selten auftreten. — Die Hämatolyse hatte Ablagerung von Hämosiderin zur Folge in der Milz, im Knochenmark, in Lymphdrüsen und in der Leber. In der Leber, sagt er, treffe man das eisenhaltige Pigment hauptsächlich in Leukocyten (siderofere Zellen), aber auch in sternförmigen Zellen des Bindegewebes („Kupffer'sche Zellen"), im peripertalen Bindegewebe und in Endothelzellen der Capillaren. Finde sich Siderose der Leberzellen, so sei das auf eine eingreifende Alteration derselben zurückzuführen; dann stocke ihre secretorische Thätigkeit.

Einem Aufsatze von W. Lindemann (14) entnehme ich, dass sich Hämosiderinreaktion am Lebergewebe in mässigem Grade auch bei nicht anämischen Leichen nachweisen lasse. Bei starker Anämie hat er das Eisenpigment in den Leberzellen, in den Capillaren, in den „Kupffer'schen Zellen" und in portalen Bindegewebe angetroffen.

J. Disse (17) hält die Sternzellen für Zellen, die nicht dem Capillarrohr, sondern der Scheide angehören, in welcher, nach seiner Auffassung, das Capillarrohr frei steckt. Diese Scheide finde sich zwischen dem Capillarrohr und den Leberzellenbalken und begrenze den von Lymphgefässen aus injicirbaren perivasculären Raum; sie werde gebildet aus einem Fibrillennetz, das durch ein Rohr formloser Kittsubstanz zusammengehalten sei. Die Sternzellen wären also fixe Bindegewebszellen des Stroma der Leberläppchen; sie lägen an der Aussenfläche

dieser Scheide, von welcher aus Fibrillennetze an die Leberzellen herangingen. Disse citirt zur Unterscheidung der Sternzellen von den Endothelzellen der Capillaren eine Angabe von E. Wagner (18), dass die Kerne der ersteren rund seien.

Die aufgeführten Arbeiten sind, soviel ich weiss, die einzigen, in denen der Sternzellen Erwähnung geschieht. Alle diese Autoren sind darin einig, dieselben als ausserhalb des Endothelrohres gelegene Elemente aufzufassen, was ja auch meine ursprüngliche Ansicht war.

Neuerdings stiegen mir Zweifel an dieser Deutung auf. Ich begann die wiederholte Prüfung der Frage an Schnitten, deren Dicke den Durchmesser der Lebercapillaren nicht überstieg, zum Theil nicht erreichte und überzeugte mich, dass die Sternzellen integrirende Bestandtheile der Capillarwand sind, die mit ihrem centralen, den meist sphärischen Kern enthaltenden Theile gegen die Lichtung gewölbt hervortreten. — Nachdem alle Versuche, unter Anwendung der zahlreichen Mittel aus dem reichen Schatze der heutigen Färbetechnik die Sternzellen in irgend befriedigender Weise direkt zu färben, vergeblich gewesen waren, wurde wieder zur oben beschriebenen Goldmethode gegriffen, mit dem gleichen Ergebnisse wie früher. Ein voller Erfolg ist selten, ist er aber erreicht, so lässt das Bild an Klarheit und Vollständigkeit nichts zu wünschen übrig. Man muss eben im Grossen arbeiten.

Was die Natur der Vorgänge in der Lösung des Goldchlorids anlangt, durch welche die Rothfärbung der Leberzellen und des Bindegewebes, die Schwarzfärbung der Sternzellen erzielt werden kann, scheint mir eine Mittheilung von Zsigmondy aus jüngster Zeit von Bedeutung zu sein. Ich gebe dieselbe im Wortlaute wieder, da die histologische Technik daraus vielleicht Gewinn ziehen kann. In der V. Hauptversammlung der electrotechnischen Gesellschaft in Leipzig am 14. und 15. April 1898 führte Herr Zsigmondy (15) folgendes aus:

„Herr Dr. Bredig hat uns gestern eine Reihe von interessanten Eigenschaften des electrischen Lichtbogens vorgeführt. Er erhielt u. a. durch Zerstäuben von Metallen unter Wasser dunkel gefärbte Flüssigkeiten, in denen die Metalle so fein vertheilt waren, dass man sie für gelöst halten könnte; es sind das

aber keine Lösungen, denn sie verlieren nach längerem Stehn zum Theil ihren Metallgehalt. Zertheilt man die Metalle noch weiter, so gelangt man zu Flüssigkeiten, die nicht mehr absetzen, zu colloïdalen Lösungen von Metallen. Von solchen Lösungen waren bisher nur diejenigen des Silbers durch die Arbeiten von Ca. Lea bekannt."

„Es ist mir nun gelungen, wässrige Lösungen von Gold herzustellen. Sie sehn ganz so aus wie Goldrubinglas. Die — (rothe) — Lösung, die ich hier habe, ist ausserordentlich verdünnt; sie enthält nur $^5/_{1000}\,^0/_0$ Gold. Sie ist aber trotzdem stark gefärbt. Wenn man diese Lösung der offenen Dialyse an einem warmen Orte unterwirft, so erhält man eine concentrirtere Lösung, welche viel dunkler aussieht. Die vorliegende concentrirtere Lösung enthält $^1/_{10}\,^0/_0$ Gold; sie ist aber schon sehr dunkel gefärbt und erscheint getrübt, weil sie übersättigt ist."

„Die Herstellung dieser Flüssigkeiten ist sehr einfach, wenn die Vorschriften genau befolgt werden. Man erhält wässrige Goldlösungen, wenn man sehr verdünnte Goldchloridlösungen schwach alkalisch macht und mit Formaldehyd behandelt. Concentrirt man die Flüssigkeiten im Dialysator, so bleibt das Gold gelöst und die Lösung kann auf diese Weise von den darin enthaltenen Salzen theilweise befreit werden. Wenn die Membran dicht schliesst, so geht das Gold nicht in das darunter befindliche Wasser. Das Gold ist also nicht fähig, die Membran zu durchdringen. Bei sehr weit gehender Concentration schlägt sich das Gold als schwarzes Pulver auf der Membran nieder; nach dem Trocknen erscheint dieselbe dann glänzend, vergoldet."

„Wenn man die rothe Lösung mit Kochsalz oder mit verdünnten Säuren versetzt, dann ändert sich die Farbe; dieselbe wird momentan blau, im blaugefärbten Golde ist das Metall schon zu grössern Theilchen vereinigt. Bewirkt man durch einen weitern Zusatz von Salz, dass das Gold noch mehr zusammengeht, dann fällt es pulverförmig aus." — — — —

„Eine interessante Erscheinung ist die, dass sich auf der Flüssigkeit (d. h. auf der wässrigen Lösung colloïdalen Goldes. K.) Schimmelpilze bilden, wenn man sie offen stehn lässt. Die Schimmelpilze nehmen das Gold aus der Flüssigkeit auf. Ihr Mycelium sieht dann schwarz oder tief dunkelroth aus."

Nach diesen wichtigen Aufschlüssen kann es wohl kaum einem Zweifel unterliegen, dass die sonst nicht verständliche Rothfärbung der Leberschnitte auf die Wirkung von colloïdalem Golde zurückzuführen ist und dass die Sternzellen dieses in Lösung befindliche colloïdale Gold durch Concentration als feines Pulver ausscheiden. Von einer reducirenden Wirkung, an die ich früher dachte, wäre also dann nicht die Rede.

Zsigmondy's Mittheilung bestimmte mich die Methode zu modificiren. Anstatt des geringen Zusatzes von Salzsäure nahm ich Formol. Das Verfahren war jetzt folgendes: 1 Thl. Goldchlorid und 1 Thl. Formol (= 0,4 Formaldehyd) wurden in 10000 Theilen destillirten Wassers gelöst. Mit dem Doppelmesser hergestellte Leberschnitte wurden zunächst auf 10 Minuten in eine ganz schwache Chromsäurelösung (1 : 10000) gesetzt, darauf in jene Lösung übertragen. In flachen cylindrischen Glasgefässen von 9 cm lichtem Durchmesser stand die Lösung 3 cm hoch, die Leberschnitte, in einfacher Schicht ausgebreitet, bedeckten den Boden nicht vollständig. Gleich die ersten Versuche, wobei 2 Lebern vom Schafe und zwei vom Rinde benutzt wurden, gelangen. Nach 36 Stunden trat die Färbung am Rande der Schnitte auf, einige Schnitte zeigten röthliche Grundfarbe, andere waren dunkel violett, die Sternzellen schwarz. Als ein Schnitt in Glycerin übertragen wurde, verschwanden die Sternzellen spurlos, die rothe Grundfarbe erhielt sich aber. Es ergab sich, dass das angewandte Glycerin deutlich sauer reagirte. In Alcohol veränderten sich die Schnitte nicht, nach mehreren Wochen aber erfolgte Nachdunkeln der Grundfarbe.

Das Formol muss frisch bereitet sein. Beim Stehn steigert sich, wie mir Herr Dr. Bender sagte, der Gehalt an Ameisensäure und es finden noch andere Umsetzungen statt.

Im Augenblicke, wo ich dieses schreibe, habe ich noch nicht genügende Erfahrungen darüber, ob der Zusatz von Formol zur Goldchloridlösung, dem von Salzsäure vorzuziehn ist und beständigere Wirkung gewährleistet. Es scheint mir nach den bisherigen Erfahrungen das neue Verfahren insofern einen Vortheil zu bieten, als die Sternzellen fast constant schwarz zum Vorschein kommen. Dagegen tritt die rothe Färbung der Leberzellen und des Bindegewebes nicht ausgeprägt auf, die Präparate sind blass und lassen an Schärfe des Bildes zu wünschen

übrig. — Fetthaltige Lebern dürfen nicht verwendet werden, denn an den Fetttröpfchen erfolgt auch Schwärzung, wodurch das Bild verwirrt wird.

Die nachfolgende Beschreibung gebe ich nach Objecten, die nach meiner alten Methode behandelt waren und seit mehreren Monaten in Canadabalsam sich sehr gut erhalten haben.

Fig. 1 soll nur den Gesammteindruck wiedergeben, den ein dickerer Schnitt bietet, an welchem sich mehrere Lagen von Leberzellen decken. Das Bild ist mit dem Abbe'schen Apparat entworfen. Abgesehn von der Form und der gleichmässigen Vertheilung der Sternzellen lehrt dieses Bild nicht mehr, als dass die genannten Zellen den Capillaren folgen. — Die Leber stammte von einem jungen gesunden Manne, der gewaltsam um's Leben kam. Ich erhielt sie zwei Stunden nach dem Tode.

Handelt es sich um genauere Ermittelungen, um die exakte Entscheidung der Frage nach dem Lageverhältniss der Sternzelle zur Capillarwand, so sind nur Präparate brauchbar, die klaffende Capillaren aufweisen, deren Wand den Leberzellen anlagert. Dieser Anforderung entsprechen Goldpräparate, die nach der mitgetheilten Methode hergestellt wurden, keineswegs immer. Bei durchaus übereinstimmender Behandlung von Lebern derselben Thierart erhält man in dem einen Falle gut klaffende, in dem andern Falle collabirte Capillaren, die ringsum von einem Spalt umgeben sind oder sich nur einseitig mit den Leberzellen berühren. Ein Verfahren, das die Fixation der Capillaren in klaffendem Zustande gewährleistet, wie die Injection von Flemming'scher Flüssigkeit ist ausgeschlossen, wenn die Goldbehandlung nachfolgen soll; die gewünschte Wirkung des Goldes bleibt dann aus. Dagegen empfiehlt sich die vorgängige Injection einer ganz schwachen Chromsäurelösung (1 : 10000) und Unterbindung der Gefässe nach der Injection, so dass die Capillaren 1—2 Stunden lang möglichst gefüllt bleiben. Darauf werden dann die Doppelmesserschnitte angefertigt. Viel weniger empfehlenswerth ist die vorgängige Injection der dünnen Goldlösung selbst. Ueberhaupt ist es vortheilhaft, die Leber nicht unmittelbar nach der Tödtung des Thieres zu verwenden, sondern 1—2 Stunde lang in situ zu lassen.

Sind an den Doppelmesserschnitten während des Liegens in der Goldlösung die Capillaren collabirt, so sieht man alle

Sternzellen ausnahmslos mit denselben verbunden. Nie habe ich unter solchen Umständen eine geschwärzte Zelle von dem Endothelrohr getrennt angetroffen. Das beweist selbstverständlich nicht mehr, als dass die Sternzellen mit der Capillarwand festere Verbindung unterhält, als mit irgend welchen extravasculären Theilen. — Ist die Färbung der Sternzellen gut gelungen, treten die Ausläufer deutlich hervor und zeigen die Capillaren klaffende Lichtung, worüber die Besichtigung mit schwachen Systemen Aufschluss giebt, so wird der dickere Doppelmesserschnitt aus der Goldlösung in destillirtes Wasser übertragen, nach dem Abspülen entwässert, erhärtet, eingebettet, der Fläche nach in Serienschnitte von nicht mehr als 5 μ Dicke zerlegt, die in Canadabalsam eingeschlossen werden. In jedem Schnitte finden sich dann Bilder, die die Entscheidung ergeben.

Ein solches Bild liegt in genauer Wiedergabe in Fig. 2 vor. Ein sich verzweigendes Capillargefäss ist longitudinal durchschnitten. In dem Abschnitte, der im Bilde rechts liegt, ist es durch zwei Parallelschnitte getroffen worden und zeigt sich als klaffender Spalt ohne Boden, nach links ist die untere Wand noch erhalten; bei *b* ist der klaffende Querschnitt eines aus der Schnittebene hinaustretenden Gefässes zu sehn. Zwei Sternzellen liegen in der Wand, die Zelle *b* an einer Theilungsstelle, so dass sie zum Theil in den längsdurchschnittenen Abschnitt hineinragt, der Hauptmasse nach aber das querdurchschnittene Gefäss säumt. Beide Zellen sind durchweg dicht von Goldkörnchen erfüllt, die sich auch weiterhin in der Gefässwand finden. Es handelt sich also nicht um einen Niederschlag des Metallpulvers auf der Oberfläche. Die Kerne sind frei von körniger Einlagerung, schimmern in gleichmässigem Grau durch. — Das Wesentliche an diesem Bilde liegt darin, dass der centrale, den Kern umschliessende Theil des Zellkörpers gewölbt in die capillare Lichtung hinein vorspringt. Bei der Zelle *a* ist das in besonderem Maasse der Fall, weshalb das Präparat zur Abbildung gewählt wurde. Die Basis der Zelle fällt mit dem Contour der Gefässwand zusammen und ihre lang ausgezogenen Zipfel setzen sich in der Fläche der Wandlamelle des Capillargefässes fort. Mit vollster Sicherheit ist es auszuschliessen, dass etwa doch eine dünne Wandlamelle von dem Zellkörper emporgehoben, gegen die Lichtung eingestülpt würde. — Die Zellen sind keine

adventiellen, sie sind integrirende Bestandtheile der Capillarwand und ihre intravasalen Flächen zeigen sich an gut gelungenen Goldpräparaten nicht selten uneben mit feinen geschwärzten Fädchen, wie fixirten Pseudopodien besetzt. — In Fig. 2 sind die beiden Zellen näher an einander gerückt, als es in der Regel an der menschlichen Leber angetroffen wird. Fig. 3 entspricht mehr dem gewöhnlichen Bilde mit ziemlich gleich bleibenden Abständen der geschwärzten Körper. Auch die dreieckige Zelle *a* in Fig. 3 ragt frei in die Lichtung vor, wie sich am Präparate durch Senkung und Hebung des Tubus feststellen liess.

In meiner ersten Mittheilung habe ich die Angabe gemacht, die Ausläufer der schwarzen Sterne folgten nicht allein den Gefässen, man sähe auch Fäden zwischen die nächsten Leberzellen eindringen, ja vielleicht bis an das Gallencapillarröhrchen reichen. In der That sieht man wohl hin und her Bilder, die diese Deutung nahe legen. Ein solches bietet die Fig. 7 dar. Eine Sternzelle mit grossem elliptischen Kern und punktförmig geschwärztem Körper begrenzt an einer Seite den Querschnitt eines Capillargefässes und säumt die Lichtung mit geschwärzten Fäden. An das quer durchschnittene Gefäss schliesst sich eine gegabelte Capillarbahn an, die in der Ebene des Schnittes liegt und entlang deren Wand der Zellkörper sich weiter erstreckt. Zwei Ausläufer der Zelle dringen zwischen Leberzellen recht weit vor. Leider konnte ich hier, wie meistens an den Goldpräparaten, Gallencapillaren nicht sehn und dadurch verliert das Bild an Beweiskraft. Es wäre immerhin möglich, dass auch diese beiden Ausläufer zu Capillaren gehören, die ausserhalb der Ebene des Präparates liegen und von dem Schnitte nur eben gestreift worden sind. In vorliegendem Falle erscheint letztere Deutung allerdings etwas gezwungen. Häufig sind solche Bilder, wie das der Fig. 7, nicht. Weit häufiger bieten meine Präparate Ansichten dar, wie die Zeichnung in Fig. 4. Es liegt der Verlauf eines radiär im Läppchen hinziehenden Capillargefässes vor, das auf relativ weiter Strecke keine Nebenbahnen aussendet. Das Gefäss ist nicht eröffnet, die dem Beschauer zugekehrte Wand ist intakt und zeigt sich von ihrer äussern Fläche her. Das Präparat ist dadurch ausgezeichnet, dass die Goldwirkung sich weit über den Bereich der hier sichtbaren Sternzellen ausgedehnt hat. Die ganze Wand ist von einem Netz durch Gold geschwärzter Protoplasmafäden

durchsetzt, die rundliche und quadratische Maschen bilden. Die Fäden gehn von geschwärzten Centren aus, welche graue Kerne umschliessen, d. h. also von Sternzellen. So vollständig das Fadenwerk auch ausgeprägt ist und so deutlich sich die Grenzen der anstossenden, im Präparate hell roth tingirten Leberzellen auch zeigen, sieht man doch nirgends einen Faden zwischen die Leberzellen eindringen, sie reichen über den Umfang des Gefässes nicht merklich hinaus. Das Präparat stammt von einer Schafleber, gleiche Verhältnisse habe ich aber auch beim Menschen, Kaninchen und Rinde angetroffen.

Wenn ich es nun auch dahingestellt sein lasse, ob die Fäden bis zu den intercellulären Gallenbahnen reichen können, so soll damit nicht gesagt sein, dass mir überhaupt ein Contakt zwischen dem Protoplasma der Sternzellen resp. ihres Fadenwerks und den Leberzellen ganz ausgeschlossen erscheint.

Es kehren oft Bilder wieder, wie das in Fig. 8 gezeichnete, wo ein Wandfaden mit knopfförmig angeschwollenem Theil anscheinend der vasalen Fläche einer Leberzelle dicht auflagert. Selbst wenn man mit Disse (17) eine Capillarscheide annimmt, könnte sich ein solcher Contakt herstellen, denn für impermeabel liesse sich eine Scheide doch nicht auffassen.

An der Zeichnung des Fadenwerkes der Fig. 4 fällt ein Umstand auf: man sieht keine Abgrenzungen der Zellbezirke gegen einander. Wenn auch das Gold nicht in gleicher Weise, wie Silberlösungen, die Zellgrenzen nachweist, so sollte man doch voraussetzen können, dass die Anordnung des hier sichtbaren Fadennetzes allein für sich schon auf die Grenzen der zu je einem Kern gehörigen Zellenbezirke hinweisen würde, besonders an einem Objekte, wie diesem, wo ungewöhnlicher Weise vier Sternzellen in ziemlich gleichen Abständen, fast in einer Linie, sich dem Blicke darbieten. Die Zeichnung ist mit grösster Genauigkeit Masche für Masche ausgeführt worden, aber keine Linie deutet auf noch erhaltene Zellgrenzen hin. Es liegt nahe, anzunehmen, dass die dünne Grundlamelle der Wand, die das Fadenwerk trägt und die Maschen desselben füllt, ebenso wie das Netz, einen kontinuirlichen Verlauf hat.

Ich suchte weiteren Aufschluss durch die Silberbehandlung zu erlangen. Einem eben getödteten Kaninchen wurde eine $^1/_2$ proc. Höllensteinlösung in die Pfortader injicirt bis die Läpp-

chen sich weisslich färbten. Nach einer halben Stunde wurde die Leber zerlegt und stückweise in Alkohol fixirt. Die zwei Tage darnach angefertigten Schnitte entwickelten im Sonnenlichte sehr schöne Silberlinien am Endothel der Pfortaderzweige und der Centralvenen, an den Capillaren der Läppchen traten sie nicht hervor, obgleich die Wand im Ganzen bräunlich gefärbt war. Ein zweiter Versuch hatte das gleiche Ergebniss, zu welchem übrigens schon vor langer Zeit Ponfick gelangte (16. S. 28); auch er vermochte an den Capillaren der Läppchen durch Silberinjection niemals Zellgrenzen nachzuweisen.

Ausser dem in Goldlösung sich schwärzenden Fadennetz an den Pfortadercapillaren ist nun noch ein anderes Netz zu unterscheiden, nämlich dasjenige der zum Gerüste des Läppchens gehörigen Gitterfasern, deren oben schon gedacht wurde.

Es gelingt bei der Goldmethode nicht, an derselben Stelle beide Structuren in gleicher Deutlichkeit ausgeprägt zu sehn. Die Bilder schliessen sich in der Regel aus. An allen meinen Präparaten, die gut gefärbte Gitterfasern enthalten, sind die Sternzellen nur undeutlich zu sehn und vice versa sieht man von den Gitternfasern nichts oder höchstens die starken Bündel, wenn das Protoplasmanetz der Capillarwand in vollständig entwickeltem Bilde sich darstellt. Das System der Radiär- und Gitterfasern zeigt Fig. 5 nach einem schön tingirten Goldpräparate, an welchem, was selten gelingt, die Leberzellen in viel hellerer Grundfarbe erscheinen und zugleich Sternzellen sichtbar sind. Die rechte Seite des Bildes ist gegen das Centrum des Läppchens gerichtet zu denken. Bei *r* treten starke Fasern, die aus der Adventitia der Centralvene stammen, heran und strahlen radiär aus. Diese Radiärfasern halten sich nicht an den Verlauf der Capillaren, sie streichen auch quer und schräg über die Leberzellenstränge hin, verzweigen sich fortlaufend, bilden Netze und umspinnen schliesslich mit feinfädigem Gitter die Capillaren. Dass es sich um ein zusammengehöriges System handelt, die feinen Gitterfasern aus der Spaltung der gröbern Radiärfasern herrühren, lässt sich unter dem Mikroskope ohne Schwierigkeit feststellen. Hieraus allein ergibt sich schon, dass die Gitter in den Figg. 4 und 5 nicht identificirt werden dürfen. Eine genauere Vergleichung ergiebt aber auch, dass der Charakter des Maschenwerkes in beiden Fällen ein verschiedener ist. Bei

dem Protoplasmanetz der Wand laufen die Züge vorherrschend quer zur Gefässaxe, bei den Gitternfasern sind die Maschen mehr longitudinal gestreckt. Dann ist auch die Reaktion gegen die colloidale Goldlösung eine abweichende, und darauf lege ich das Hauptgewicht. Die Gitterfasern sind gleichmässig gefärbt, am Beginn der Wirkung roth, dann röthlich violett, schliesslich ganz dunkel braunviolett; die pulverförmige Ausscheidung des Goldes findet in ihnen nicht statt, während andererseits an den Sternzellen und an deren Ausläufern niemals eine gleichmässige, sei es rothe oder violette Färbung auftritt, sondern immer erst die feinkörnige Ausscheidung des Goldes sie sichtbar werden lässt.

Was die Natur der Radiär- und Gitterfasern anlangt, so haben sie das Aussehen von elastischen Fasern, dürfen aber doch mit diesen nicht identificirt werden. Durch Orceïn lassen sie sich nicht färben. Bei Anwendung der von Fr. C. C. Hansen zur Färbung von Bindegewebe empfohlenen Methode (19) erscheinen sie leuchtend roth, wie Bindegewebe überhaupt und nicht gelb, wie elastische Fasern.

Das zusammenhängende System dieser Fasern bildet also ein weitmaschiges, aus gröbern Formen bestehendes Gerüst, das die Leberzellenstränge umgreift und ein feinfädiges Gitter an der Oberfläche der Kapillaren. Kapillaren und Leberzellenzüge werden dadurch locker zusammengehalten. Böhm und Davidoff (20) geben davon eine sehr genaue Zeichnung nach einem von Ersterem hergestellten Goldpräparate, an dem nur diese Fasern gefärbt sind, Leberzellen und Capillaren ungefärbt blieben. Man erkennt daran auf das Deutlichste die feingegitterten, den Capillaren entsprechenden Bahnen und das gröbere, die Leberzellen tragende Maschenwerk, aber zugleich die volle Continuität dieser zweierlei Gitter.

Fallen die Capillaren zusammen, so bleibt das feine perivasculäre Gitter mit ihrer Wand in Verbindung und gröbere Fasern spannen sich dann durch den Spaltraum zwischen Capillaren und Leberzellen aus. Ich fasse daher das feine Gitter, wie His (22), als ein adventitielles auf. Man hätte darnach an der Wand der Pfortadercapillaren zu unterscheiden: 1. das die Sternzellen und jenes in Fig. 4 sichtbare protoplasmatische Netzwerk führende Innenrohr und 2. eine adventitielle Lage. Ob letztere nur von dem feinen Fasergitter gebildet wird, oder ob

die Maschen dieses Gitters durch eine dünne Lamelle geschlossen sind, kann ich zunächst mit Sicherheit nicht entscheiden. Ich weiss auch nicht sicher, wo ich die von Disse (17) durch Injection von Lymphbahnen nachgewiesene Scheide dieser Capillaren zu suchen habe. Die Injection, die Disse ausführte, erfolgte von Lymphgefässen in der Adventitia der Lebervenen aus. Nur das Eine ist sicher, dass Disse sich versehen hat, wenn er die Sternzellen dieser Scheide zuwies (17. S. 215). An ältern Thieren findet man die Capillarwand nicht selten verdickt. Ich habe das namentlich an siderotischen Lebern vom Pferde beobachtet. An solchen Objecten kann man sowohl an längs- wie an querdurchschnittenen Capillaren eine Doppellage der Wand deutlich nachweisen. So ist es möglich, dass an den Präparaten von Disse die Injectionsmasse eine adventitielle Lage vom Innenrohr abhob. Dann hätte man sich also das feine perivasculäre Gitter durch ein zartes Häutchen geschlossen zu denken.

Dass diese Capillarscheide, wie Fr. Reinke (21) angiebt, von Zellen gebildet würde, welche andererseits mit flügelförmigen Ausläufern Kapseln um die einzelnen Leberzellen lieferten und zugleich die Wandungen der Gallencapillaren abgäben, sind Angaben, denen ich nicht zu folgen vermag. Jedenfalls haben die Sternzellen damit nichts zu thun, wenn ich auch nicht in Abrede stellen will, dass Fortsätze der endothelialen Sternzellen durch die Disse'sche Scheide hindurch mit Leberzellen in Contakt treten können. Es ist aber die Grenze zwischen einer normalen Leber und einer bindegewebsreichen kaum zu bestimmen. Dass Bindegewebe sowohl von der Peripherie, wie von der Umgebung der Centralvene aus in das Läppchen zwischen Leberzellen und Capillaren hineinwuchern kann, ist ja gar nicht zu bezweifeln. In der Norm aber finde ich an den Leberzellen keine andere Hülle, als ihre eigene consistentere Ectoplasmaschicht.

Verschiedene Beobachter haben, wie ich oben bereits erwähnte, in den Sternzellen, die sie als adventitielle Zellen anzusehen geneigt waren, Einschlüsse beobachtet. Besonders die Angaben von Asch (6) waren werthvoll. An siderotischen Lebern nach schwerer Anämie, sah er Zellen der Capillarwand, die er zwar nicht dem Endothel zuwies, die aber nach seiner eigenen Zeichnung in Fig. 1 wohl nur als solche aufgefasst werden können, von eisenhaltigem Pigment strotzend erfüllt. Allerdings enthielten auch die Leberzellen das Hämosiderin. Eine siderotische Menschen-

leber habe ich nicht zur Verfügung gehabt, aber jede Pferdeleber, die ich aus dem Schlachthofe beziehe, zeigt in höherem oder geringerem Grade Siderose. Es werden ja fast ausschliesslich alte Pferde geschlachtet. Bei hochgradiger Siderose enthalten alle Leberzellen das Pigment, aber auch die Endothelzellen. Färbt man mit NH_4S, so zeigen diese Endothelzellen deutlich Sternform. Die dichtesten Pigmentmassen aber finden sich an der Peripherie der Läppchen, im Bindegewebe deponirt. Bei geringeren Graden tritt das Pigment in den Wänden der Pfortadercapillaren besonders deutlich hervor, namentlich um die runden, prominirenden Kerne angehäuft. Diese Sternzellen erscheinen dann oft mehrkernig, von den Einlagerungen geschwellt, wie Riesenzellen, und engen das Lumen hochgradig ein. An allen diesen pigmentirten Lebern ist mir der Reichthum an extravasculär zwischen Capillaren und Leberzellen sich findenden Leukocyten aufgefallen, die gleichfalls Pigment transportiren, aber lange nicht so überladen erscheinen, wie die Wandzellen der Capillaren und manche Leberzellen. In der Lichtung der Capillaren habe ich weder pigmentirte Leukocyten noch freies Hämosiderin gesehen; allerdings ist dabei zu erwähnen, dass die Lebern der geschlachteten Thiere ziemlich blutleer sind, es findet sich nur wenig Blut in den Kapillaren.

Aus diesen Einschlüssen an eisenhaltigem Pigment darf noch nicht auf Phagocytose der Endothelzellen geschlossen werden. Das Eisen gelangt vielleicht in gelöster Form in die Zellen. Aber anders liegt es bei besonderen Einschlüssen, die man an jeder gesunden Säugethierleber, die nach der Goldbehandlung schwarze Sternzellen zeigt, in diesen Zellen nachweisen kann.

Diese Einschlüsse erscheinen dann röthlichgelb, genau in der Farbennuance die die Goldlösung den Erythrocyten verleiht, die sich hin und her frei in den Gefässen finden. Die Goldlösung verkleinert die Erythrocyten, sie erscheinen rundlich wie Mikrocyten, seltener feinzackig; alle sind deutlich gefärbt.

Diese röthlichgelben Einschlüsse im schwarzen Protoplasma der Sterne sind mitunter etwas grösser als die grauen Kerne, von den gleichen Dimensionen, wie die Erythrocyten in den Capillaren, in den meisten Fällen aber kleiner, fragmentirt, bisweilen als Häufchen gelber Granula sich darbietend.

Zuerst fiel mir diese Uebereinstimmung der Einschlüsse mit den Blutkörperchen an einem Präparate auf, das in Fig. 6 abgebildet ist. Es handelt sich um die Leber eines erwachsenen Rindes. Die Doppelmesserschnitte hatten erst kurze Zeit, 24 Stunden lang, in der Lösung gelegen, zeigten aber schon durchweg Rothfärbung der Leberzellen, während die Schwärzung der Sternzellen erst im Beginn war. Die Dünnschnitte aus fixirtem Material enthalten regionenweise kollabirte Capillaren und klaffende Räume zwischen diesen und den Leberzellen. An der Wand der Capillaren treten eben Sternzellen hervor und im Innern sieht man vereinzelt Erythrocyten.

Das Bild in Fig. 6 lässt deutlich erkennen, dass die beiden hier sichtbaren Sternzellen in engster Verbindung mit Erythrocyten sind; das geschwärzte Protoplasma der Zellen umgreift in dem einen Falle zwei, an der andern Stelle einen Erythrocyten. Niemals scheiden Blutkörperchen, weder Leukocyten noch Erythrocyten, weder im Innern noch an der Oberfläche, das Gold in gleicher Weise pulverförmig aus. Darin beruht aber der Werth der Goldpräparate, dass sich diese Wirkung ausschliesslich auf das Protoplasma der Endothelzellen beschränkt. Wenn daher an der Wand haftende Blutkörperchen einen schwarzen Saum zeigen, ist es sicher, dass sie von dem Protoplasma aufgenommen worden sind. Nach dieser Wahrnehmung wurden die übrigen Doppelmesserschnitte aus derselben Leber in eine grosse Zahl von Dünnschnitten zerlegt und es ergab sich die überraschende Thatsache, dass weitaus die Mehrzahl der schwarzen Sterne rothe Blutkörperchen oder deren Fragmente umschloss. — Ob dieser Befund auf das ganze Organ übertragen werden durfte, blieb natürlich in Frage, denn die Schnitte rührten aus einer beschränkten Region der Leber her. Im Fortgange der Untersuchung wurde daher dafür Sorge getragen, die der Goldbehandlung zu unterwerfenden Schnitte von verschiedenen Stellen der Leber zu nehmen. Es zeigten sich Unterschiede, man traf bald mehr bald weniger derartige Einschlüsse an, aber in zwei Fällen, bei einer Schafleber und einer zweiten Rindleber, war dasselbe, wie bei jener Leber zu beobachten; die Mehrzahl der schwarzen Sterne enthielt röthlichgelbe Einschlüsse. Das Präparat, von dem eine Partie in Fig. 4 gezeichnet ist, stammte aus dieser Schafleber und wie das Bild

zeigt, finden sich die characteristisch gefärbten Einschlüsse in unmittelbarer Nähe aller vier hier sichtbaren Endothelkerne. — Ich habe zur Illustration des Gesagten noch die Figg. 8, 9 und 10 hinzugefügt. Davon ist die Fig. 8 besonders instructiv. Die Sternzelle ist im Längsdurchschnitt zu sehn, ihr wandständiger Fortsatz enthält eine ganze Reihe gefärbter Partikel; auf der andern Seite vom Kern umfasst das Protoplasma einen rundlichen Körper, der dieselbe Färbung und fast die gleiche Grösse aufweist, wie der frei in der Gefässlichtung gelegene leicht gezackte Erythrocyt daneben. In Fig. 9 ist die geschwärzte Masse mehr von der obern Fläche aus zu sehn. Beide Präparate stammen vom Rinde. Das Bild der Fig. 10 ist aber einer menschlichen Leber entnommen; die in ganzer Flächenausdehnung sichtbare Sternzelle ist zur Hälfte von hämoglobinhaltigen Fragmenten erfüllt.

Meine Beobachtungen an Goldpräparaten aus der Leber von Säugethieren ergaben also übereinstimmend das Resultat, dass die sogenannten Sternzellen, als zum Endothel der Pfortadercapillaren gehörig, rothe Blutkörperchen und Fragmente derselben enthalten können, dass sie bald in grösserer bald in geringerer Zahl, als fixe globulifere Zellen imponiren, ja dass man bei anscheinend gesunden Thieren Verhältnisse antrifft, wo an der Mehrzahl der rundlichen, gegen die Lichtung prominirenden Endothelkerne das diese Kerne zunächst umschliessende Protoplasma der Capillarwand zugleich rothe Blutkörperchen einschliesst.

Damit gewinnen die Capillaren der Leberläppchen eine Bedeutung für die Hämatologie, die bisher der Beachtung entgangen war.

Als ich in meinem Vortrage in Kiel darauf hinwies, bemerkte Herr Kollege O. Van der Stricht, er habe in seiner Abhandlung über Blutentstehung in der embryonalen Leber bereits darauf hingewiesen, dass bei Säugethierembryonen Endothelzellen Kerne von Erythrocyten enthalten können. Mir waren damals diese Angaben nicht mehr gegenwärtig.

Herr Van der Stricht gehört zu den Histologen, die die Erythrocyten aus Erythroblasten durch Elimination der chromatolytisch veränderten Kerne entstehn lassen. Er hebt hervor, die Kerne könnten in allen Stadien der Chromatolyse ausschlüpfen, nicht allein im letzten Stadium der homogenen Färbbarkeit.

Fragmentation sei ein Phänomen der weitern Veränderung ausgeschlüpfter Kerne. Sie könnten auch verkleben, die Färbbarkeit verlieren, Vakuolen erhalten, verfetten etc. Alle diese degenerativen Vorgänge könnten sich schon in den Erythroblasten abspielen. Die ausgeschlüpften Kerne würden aber auch von Gefässendothel, von Riesenzellen und Lenkocyten aufgenommen (23. S. 69—71). Dieses Vorkommen von Körpern, die ganz mit den homogen gewordenen ausgeschlüpften Kernen der Erythroblasten übereinstimmen, wäre aber immerhin selten, hauptsächlich bei Kaninchenembryonen von 15 mm Länge zu sehn bevor die Riesenzellen da sind, oder wenn sie eben auftreten (S. 72). — An einer andern Stelle derselben Abhandlung giebt Van der Stricht an, jene Fälle, wo Endothelzellen freie Kerne aufnehmen, seien sehr selten und kämen bei älteren Embryonen nie zur Beobachtung (23. S. 97).

Wenn sich diese Beobachtungen nun auch mit den meinigen nicht decken und über die Natur dieser Einschlüsse, die spärlich in Endothelzellen der embryonalen Leber vorkommen sollen, Zweifel erlaubt sind, so will ich doch gern anerkennen, dass Van der Stricht schon vor 8 Jahren den Endothelien der fötalen Leber die Fähigkeit zugeschrieben hat, geformte Theile amöboïd aufzunehmen.

Erwähnen muss ich hier auch, dass nach meiner Mittheilung in Kiel eine Arbeit von R. Thomé erschienen ist, die von den blutkörperchenhaltigen Zellen in Lymphdrüsen von Affen (Macacus cynomolgus) handelt und dass der Autor diese Zellen, mit Wahrscheinlichkeit wenigstens, als Endothelzellen der Lymphspalten- und Sinus auffassen zu dürfen meint, diesen Endothelien darnach die Funktion von Phagocyten zuschreibt.

Histologen, die sich speciell mit der Leber beschäftigt haben, werden meiner Angabe, dass die an Goldpräparaten als Sternzellen erscheinenden Endothelien Erythrocyten aufnehmen und zerstückeln, vielleicht mit der Frage begegnen, wie es denn zu erklären sei, dass man nicht bereits früher an sonst hierzu geeigneten Leberpräparaten, seien es Blutkörperchen oder ihre Fragmente, in der Capillarwand steckend wahrgenommen habe. Hierzu habe ich zu bemerken, dass wenn das Protoplasma der Capillarwand, speciell das um die prominirenden Kerne angehäufte, nicht scharf in seiner innern Begrenzung sich abhebt,

wie es an gelungenen Goldpräparaten der Fall ist, man stets in Zweifel darüber sich befinden wird, ob Blutkörperchen nur anhaften, oder umschlossen sind. Dass man aber an den sphärischen, einwärts prominirenden Endothelkernen häufig Blutkörperchen oder Fragmente derselben festsitzen sieht, wird Vielen bekannt sein. — Am sichersten überzeugt man sich davon, wenn man die Präparation in folgender Weise vornimmt: Man injicirt eine kalt gesättigte Lösung von Sublimat in 0,5 % Kochsalzlösung in die Pfortader, bis die Flüssigkeit farblos abfliesst. Dadurch werden die blutleeren Capillaren in klaffendem Zustande fixirt. Stücke der Leber werden darnach noch eine Stunde lang in der gleichen Flüssigkeit aufgehoben, in Alcohol nachgehärtet. — Gefärbt werden die aufgeklebten Schnitte 15 Minuten lang mit der von A. Oppel (25) empfohlenen Mischung:

1 % wässrige Methylgrünlösung	120
1 % „ Eosinlösung	2
1 % „ Fuchsin S-lösung	40
Alcohol absol.	40

Hierauf Nachfärben 30 Secunden lang in Pikrinsäurelösung (gesättigte wässrige Lösung 80, Alcohol absol. 20), Auswaschen eine Minute lang in fliessendem Wasser, Entwässern eine Minute lang in absol. Alcohol, Klärung in Toluol (nicht Nelkenöl, was Oppel noch anwandte), Einschluss in Canadabalsam.

Man findet dann die Capillaren klaffend, blutleer, alle Kerne, sowohl die der Leberzellen wie der Endothelien lebhaft grün, bis bläulich grün; die Leberzellen sind je nach dem Effect des Auswaschens röthlich oder röthlichgrau; Blutkörperchen und ihre kleinsten Fragmente sieht man tief violettroth, bisweilen bräunlich violett gefärbt. An solchen Präparaten braucht man nicht lange zu suchen, um im engsten Anschlusse an die Endothelkerne theils Blutkörperchen von annähernd normaler Grösse, theils ebenso gefärbte Partikel verschiedenster Grösse anzutreffen. Immerhin sind diese Präparate nicht so beweisend, wie die Goldpräparate. — Es kommt auch in Betracht, dass sich die Leber, was schon die Goldpräparate lehrten, in der Regel nicht in ganzer Ausdehnung hierin gleichmässig verhält. Einzelne Regionen zeigen die gesuchten Bilder häufiger, als andere.

Mein Freund, der Kliniker Th. Jürgensen, dem ich von diesen Untersuchungen erzählte, rieth zu Bluttransfusionen, um

zu erfahren, ob sich dann diese Phagocytose der Endothelien nicht in grösserem Umfange beobachten lasse. Diesem Rathe bin ich gefolgt.

Herr Privatdocent Dr. Otto Frank, Assistent am physiol. Institute, führte die Transfusionen mit allen Cautelen aus, wofür ich ihm zu Danke verpflichtet bin.

Einem mittelgrossen Kaninchen wurden 25 ccm defibrinirten Blutes eines andern Kaninchens durch die V. jugularis injicirt. Nach 12 Stunden wurde das Thier getödtet und die Leber dann weiter, wie eben angegeben, behandelt. Was zunächst an den Schnitten auffiel, war beginnende Hyperplasie des Kapillarendothels. Die Kerne waren vermehrt, es fanden sich oft zwei hart nebeneinander gelegene Kerne, hin und her traf man auch stärkere Kernhaufen an, die nach Zahl, Form und Stellung der Kerne mit den embryonalen Riesenzellen der Leber Aehnlichkeit hatten. Sie sassen in der Regel am Scheitel des Theilungswinkels der Capillaren und ragten weit in die hier etwas erweiterte Lichtung vor. Was ferner auffiel, war die beträchtliche Zahl globuliferer Zellen, die in den Kapillaren steckten. Diese Zellen waren theils mononucleär, theils binucleär, seltener mehr Kerne führend; sie erschienen vollgestopft von Blutkörperchen oder ganz gleich gefärbten kleineren Partikeln, der Kern lag meistens seitlich. Sie waren in der Grösse wechselnd, durchschnittlich von dem Umfange der grösseren Leberzellenkerne, einzelne aber erreichten fast die Grösse von kleineren Leberzellen.

An den Capillarwänden sah man nicht selten Blutkörperchen und Fragmente derselben in nächster Umgebung der prominirenden Kerne festsitzen, mitunter die Kerne umschliessend, aber ob häufiger, als an mancher Kaninchenleber auch ohne vorhergegangene Transfusion, lässt sich schwer bestimmen, da diese Bilder regionenweise wechseln und doch immer nur ein kleiner Theil des Organs untersucht wird.

Ein zweites Kaninchen wurde, nachdem dasselbe Quantum defibrinirten Blutes injicirt war, schon nach 4 Stunden getödtet. Zahlreiche Schnitte wurden aus verschiedenen Regionen der Leber entnommen und in der gleichen Weise gefärbt. Auch hier liess sich bereits Kernvermehrung an den Capillarwänden beobachten, Doppelkerne waren häufig, riesenzellenartige Complexe im Endothel liessen sich ebenfalls nachweisen, zum Theil Fragmente von

Erythrocyten enthaltend. Globulifere Zellen in den Capillaren waren aber spärlicher, als in der Leber des später getödteten Thieres. Was an diesen Schnitten besonders auffiel, war die streckenweise vorhandene beträchtliche Erweiterung der Gallencapillaren, sie erscheinen wie künstlich injicirt, zum Theil perlschnurartig ausgedehnt. Sekretvakuolen in Verbindung mit den Gallenröhrchen waren vielfach zu sehen.

Nach Schnitten aus dieser zweiten Leber, die besonders günstig gefärbt waren, sind die Abbildungen Fig. 11—15 gezeichnet worden. Die Leberzellen waren hell grauviolett gefärbt, alle Kerne blaugrün, alle hämoglobinhaltigen Theile dunkel braunviolett.

Fig. 11 zeigt den annähernd queren Durchschnitt eines Capillargefässes; die Wand ist nicht kollabirt, wie sich aus den einander gegenüberstehenden Kernen mit Sicherheit ersehen lässt. An der einen Wandseite findet sich ein Doppelkern, an der entgegengesetzten ist der Endothelkern durch ihn umlagernde grössere Fragmente von Erythrocyten gegen die Lichtung emporgehoben. Ein Bild wie dieses kann ich nicht anders deuten, als dass das Protoplasma der Endothelwand zahlreiche Erythrocyten amöboïd aufgenommen hat. Ganz gleiche Verhältnisse zeigt Fig. 12 bei *a*; bei *b* ist die Fragmentation weiter vorgeschritten. Dann erlangen die Fragmente gleiche Grösse. Die Figg. 13 und 14 zeigen in der Lichtung frei liegende globulifere Zellen; neben der in Fig. 13 liegt ein Erythrocyt frei. Die Kerne sind excentrisch gelagert. In Fig. 15 endlich ist ein weit in die Lichtung vorragender Complex von fünf Kernen zu sehn, zwischen denen als grobe Granula hämoglobinhaltige Partikel in Massen eingelagert sind.

Diese Bilder stimmen so vollständig mit denen der Goldpräparate überein, dass ich den Satz für ausreichend begründet halte, dass das Endothel der Pfortadercapillaren rothe Blutkörperchen amöboïd aufnimmt und bis zu kleinen Partikeln zerstückelt.

Von den beiden Kaninchen, an denen Transfusion ausgeführt war, wurde auch die Milz untersucht. Es fanden sich in der Pulpa spärlich, jedenfalls nicht häufiger, als in andern Fällen auch, Zellen mit dem gelblichen oder bräunlichen Pigment, das durch NH_4S die Eisenreaktion zeigt (Hämosiderin), dagegen

waren — und darauf muss ich Gewicht legen — die globuliferen Zellen, deren Inhalt noch deutlich die Farbenreaktion von Hämoglobin zeigt, auffallend viel spärlicher, als in der Leber. Es musste lange in mehreren Schnitten gesucht werden, bis sich eine solche fand. Daran also, dass diese Zellen unter den Bedingungen, die in den beiden Experimenten gesetzt waren, aus der Milz erst in die Leber gelangten, kann nicht wohl gedacht werden. Da ich dieselben globuliferen Zellen auch an Trockenpräparaten im Blute des rechten Herzens antraf, möchte ich eben so wenig annehmen, dass sich das reichliche Vorkommen derselben in der Leber auf Anhäufung durch Stagnation zurückführen lasse. Am nächsten liegt die Annahme, dass sie an Ort und Stelle, eben in der Leber, auftreten und von hier aus in Circulation gelangen.

H. Quincke fasste bei seinen wichtigen Untersuchungen zur Pathologie des Blutes (9) diese globuliferen Zellen nicht in's Auge, er beachtete vor Allem die pigmentführenden Zellen, welche die Eisenreaktion ergeben. Seine Versuchsthiere wurden viel später nach der Transfusion getödtet, am 5.—18. Tage. Dann ergab es sich, dass, während Milz und Knochenmark starke Eisenreaction gaben, die Leber in der Regel noch keine zeigte.

Das steht mit meiner Beobachtung nicht in Widerspruch, es ergiebt sich hieraus nur, dass die weiteren Umwandlungen der hämoglobinhaltigen Inclusionen, die man in den Endothelzellen der Pfortadercapillaren und in den erwähnten globuliferen Zellen antrifft, nicht in loco, sondern an anderen Orten, als in der Leber erfolgen. Hämosiderin habe auch ich in der normalen Leber nicht nachweisen können. Ergibt das Endothel bei der siderotischen Leber die Eisenreaktion, so ist das Pigment hier sekundär deponirt worden. Quincke gibt an (26. S. 197), dass nach reichlichen Transfusionen erst spät, etwa nach vier Wochen, sich durch NH_4S auch in der Leber ein Eisengehalt nachweisen lasse und zwar lebhafter an der Peripherie der Läppchen.

Ist nach den mitgetheilten Beobachtungen anzunehmen, dass das Endothel der Pfortadercapillaren Erythrocyten amöboïd aufnimmt, so liegt es nahe, zu untersuchen, ob ihm die gleiche Rolle gegenüber fein vertheilten, in die Blutbahn gebrachten Fremdkörpern zukommt.

Die grundlegenden Untersuchungen von Ponfick (16), von

Hoffmann und Langerhans (27) über den Verbleib des in die Blutbahn gebrachten Zinnobers bieten keinen sichern Anhalt dafür, dass das Gefässendothel in denjenigen Organen, die nach kurzer Zeit den Zinnober reichlich enthalten, nämlich in Leber, Milz, Knochenmark die Partikel aufnimmt; die Autoren sprechen sich dagegen aus. Nach Ponfick zeigt sich der Zinnober sehr bald in Leukocyten des strömenden Blutes, aber diese Zinnober führenden Zellen verschwinden bald aus der Blutbahn; selbst wenn 6—10 ccm einer reichlich Zinnober enthaltenden 1 % Kochsalzlösung bei Kaninchen und Meerschweinchen in die V. jugularis injicirt waren, fand sich nach 36, spätestens 48 Stunden kein Zinnober mehr im Blute, weder frei noch in Zellen. Die gesammte Masse wurde in Milz, Leber und Knochenmark angetroffen und hier, nach Ponfick's Ansicht, in extravasculär gelagerten Zellen. Lymphdrüsen wiesen den Zinnober, wenn überhaupt, dann sehr viel später auf. Die Substanz fand sich in diesen seltenen Fällen fast nur in Portaldrüsen, noch seltener in Mesenterialdrüsen.

Sehr beachtenswerth erscheint mir die Angabe, dass das Blut der Lebervene die Zinnoberzellen besonders zahlreich enthalte, reichlicher als das der Pfortader. Nach der Lebervene komme die Milzvene, aber die Lebervene zeige sie noch zahlreich, wenn man sie in allen übrigen Gefässen nur mehr ganz spärlich antreffe (16. S. 43). Ponfick möchte annehmen, dass Leukocyten des strömenden Blutes zuerst den Zinnober aufnehmen und dann an „Parenchymzellen" von Milz, Leber, Knochenmark abgeben. Er will aber die directe Aufnahme der frei im Blute circulirenden Körnchen durch fixe Zellen der Organe damit nicht ganz in Abrede stellen. In der Leber wären nach ihm diese fixen Zellen in perivasculären Räumen gelagert.

Hoffmann und Langerhans geben an, dass die von ihnen benutzte Kochsalzlösung 0,5 g Zinnober auf 1 ccm enthielt. Sie injicirten mehr Zinnober als Ponfick, z. B. Meerschweinchen bis zu 3 g Zinnober auf ein Mal, sie verloren aber dabei viele Thiere gleich nach der Operation.

Nach zwei Stunden fanden sie im Blute nur noch wenig freien Zinnober, nach 24 Stunden keinen mehr. Die Zinnoberzellen waren, bei geringer Zufuhr, im Blute schon nach 48 Stunden, bei reichlich injicirter Masse erst nach 6—7 Tagen, ja in

extremen Fällen erst nach 15 Tagen völlig verschwunden. Nach ihrer Angabe sammeln in der Leber vor allem die Gefässe den Zinnober in sich auf. Nur ganz vereinzelt glauben sie Zinnober enthaltende Zellen in perivasculären Räumen erblickt zu haben (27. S. 311 ff.).

Diese Angabe steht also der Beobachtung von Ponfick direct entgegen. — Hoffmann und Langerhans fanden den Zinnober gleich nach der Injection massenhaft in den Pfortadercapillaren und zwar hier theils in Leukocyten, theils in grösseren Zellen, von denen sie aber annehmen möchten, dass es durch übermässige Phagocytose vergrösserte Leukocyten wären, oder aber auch Pigmentemboli. Solche überladene Zellen liessen sich auch im Blute des rechten Herzens nachweisen. Sie heben weiter hervor, dass sich die Leber im Verhalten zum Zinnober wesentlich von Milz und Knochenmark unterscheide, denn während in diesen Organen sich der Zinnober zu jeder Zeit in Zellen des eigenen Gewebes nachweisen lasse, verschwinde er aus der Leber bald.

Trotzdem nun die Autoren angeben, Zinnoberzellen in den perivasculären Räumen der Leberläppchen nicht oder ganz vereinzelt gefunden zu haben, erklären sie sich doch den baldigen Schwund der Substanz aus den Capillaren durch Ueberführung in die Lymphbahnen, denn man finde — wie Hering und Toldt bereits nachgewiesen — den Zinnober schon früh in den Vasa afferentia der portalen Drüsen, wie in diesen selbst und zwar in mit Farbe beladenen Rundzellen.

Nach eigener Erfahrung möchte ich annehmen, dass letzterer Befund auf die Ueberladung des Blutes mit Zinnober zurückzuführen ist. Es ergeben sich dabei Begleiterscheinungen, die die Reinheit des Experimentes stören, wie Verstopfungen der Capillaren durch Farbstoffklumpen, Extravasationen etc. — Ponfick fand Zinnober in den Portaldrüsen nur nach sehr reichlicher und wiederholter Zufuhr. Fand keine Ueberladung statt, so blieben diese Drüsen frei davon.

Rütimeyer (28) injicirte Hunden und Fröschen Milch, Karmin, Zinnober intravenös. Wenn er die Hunde am ersten Tage tödtete, traf er die injicirte Substanz bereits in der Leber abgelagert, reichlicher in der Peripherie der Acini als im Centrum, später ziemlich gleichmässig vertheilt (28. S. 416 ff.). Bei einem Hunde sah er 48 Stunden nach der Injection den Zinnober

der Bahn der Gefässe, besonders der intralobulären Capillaren folgen; die Hauptmenge fand sich „anscheinend intravasculär, in Körnchen oder Klumpen". Dennoch nimmt Rütimeyer an, dass es sich um eine extravasculäre Ansammlung handle und zwar hauptsächlich in perivasculären Räumen, spärlich in „Bindegewebskörperchen (Sternzellen)".

Mir kam es bei den eigenen Experimenten allein auf die Entscheidung der Frage an, welche Elemente der Leber in die Blutbahn eingeführte fein vertheilte unlösliche Substanzen primär fixiren, ob dabei ausschliesslich das Endothelrohr der Pfortadercapillaren betheiligt ist, ob noch andere, in der Norm nicht sicher nachweisbare, etwa perivasculäre Zellen der Läppchen auch eine Rolle dabei spielen.

Es wurde zunächst einem Kaninchen Zinnober injicirt und zwar nicht so viel, als Hoffmann und Langerhans angewandt hatten. Die Präparate befriedigten nicht, der Zinnober fand sich in manchen Capillaren in Klumpen und verstopfte dieselben. Es hatte an diesen Stellen Stauung und Anhäufung von Leukocyten stattgefunden, unter starker Erweiterung des Gefässes. Dünnschnitte gaben unreine Bilder. Wo aber kleinere Zinnoberhäufchen fixirt waren, da fanden sie sich ausschliesslich in der Umgebung der Endothelkerne. Mehr empfiehlt es sich Karmin zu verwenden, am wenigstens aber habe ich Klumpen angetroffen, wenn echte chinesische Tusche verwendet wurde. Lässt man das zu benutzende Ende der Stange erst 12 Stunden lang in Wasser tauchen und verreibt dann vorsichtig auf ganz glatter Fläche, so erhält man eine äusserst feinkörnige Suspension, die gleichmässig vertheilt vom Blutstrom getragen wird und nirgends in der Blutbahn zusammengeballt wird.

Ich habe damit an vier Kaninchen experimentirt. Die Tusche war in 0,5 % Kochsalzlösung verrieben worden, so zwar, dass die Suspension durchschnittlich nicht mehr als 1 % trockener Tusche enthielt. Herr Privatdocent Dr. Otto Frank war auch hierbei behülflich, indem er die Injection in die V. jugularis mit der im physiologischen Institute üblichen Vorsicht ausführte und nachträglich den Trockengehalt der Injectionsflüssigkeit bestimmte.

Kaninchen I wurden 5 ccm dieser Tusche-Suspension injicirt. Nach 24 Stunden wurde das Thier getödtet. Es wurden Leber, Milz, Lunge und ein Blutgerinnsel aus dem rechten Herzen

fixirt und später in Schnitten untersucht, die mit Boraxcarmin gefärbt waren. Die Leukocyten des Blutgerinnsels waren frei von Tusche. In einigen Schnitten aus der Lunge fanden sich hin und her in den Alveolarwänden einzelne schwarze Körnchen. Die Schnitte durch die Milz gingen durch die ganze Breite des Organs und es liessen sich in jedem Schnitte, aber weit zerstreut geringe Mengen von Tusche nachweisen. Diese Ansammlungen von wenigen Körnchen fanden sich ausschliesslich in den mehr lockern peripheren Partien der strangförmigen Malpighi'schen Körper. In der Pulpa war reichlich gelbliches und bräunliches Blutpigment vorhanden, aber die das Pigment führenden Zellen enthielten nirgends Tuschekörnchen. Bei weitem die grösste Menge der Tusche war von der Leber fixirt worden und zwar in einer peripheren Zone der Läppchen. Hier fand sie sich in der Wand der Capillaren, um die Endothelkerne angesammelt. Die Leberzellen waren vollständig frei davon, ebenso die stärkeren Gefässe. In mehreren Schnitten enthielten Pfortaderzweige und Centralvenen Blut, das keine Spur von Tusche weder frei, noch in Leukocyten auffinden liess. Da es in diesem Falle unterlassen worden war, das Knochenmark zu untersuchen, so wurde das Experiment an einem zweiten Kaninchen genau in der gleichen Weise wiederholt.

Kaninchen II. Injicirt 5 ccm. Tödtung nach 24 Stunden. Fixirt wurden ein Blutgerinnsel aus dem rechten Herzen, dann Theile von Lunge, Magen, Dünndarm, Pankreas ferner Knochenmark aus dem Femur, die Milz, eine Portaldrüse und die Leber. Die Schnitte ergaben, dass sich in Lunge, Magen, Dünndarm, Pankreas und in der Lymphdrüse keine Spur von Tusche vorfand. Besonders eingehend wurde das Knochenmark untersucht. Wider alles Erwarten waren auch hier nur geringe Spuren nachweisbar, hin und her fanden sich einzelne Körnchen in Zellen, die nicht genauer bestimmt werden konnten, nirgends war eine mit Tusche beladene Zelle zu sehen. Speciell die besonders mächtig entwickelten Riesenzellen enthielten gar nichts davon. Mehr wies die Milz auf, sie verhielt sich wie bei dem ersten Kaninchen, nur dass hier auch einige wenige Leukocyten im Venenblute Tuschekörnchen führten. An ein Paar Stellen konnte nachgewiesen werden, dass sich an der Peripherie Malpighi'scher Stränge einige Körnchen in Gefässwänden vorfanden. Auch in diesem Falle

war weitaus die meiste Tusche von der Leber gefangen worden, aber die Vertheilung war weniger regelmässig, als im ersten Falle, einige Läppchen enthielten wenig, andere bedeutend mehr. Das Blutgerinnsel aus dem Herzen war auch dieses Mal frei von Tuschekörnchen.

Auch bei bedeutend vermehrter Zufuhr der Tusche ergab sich keine Aenderung in der Vertheilung derselben auf die Organe, wie die beiden folgenden Experimente lehrten.

Kaninchen III. Injicirt 15 ccm. Es war damit etwa 0,15 gr trockener Tusche in die Blutbahn eingeführt worden. Untersucht wurden Leber, Milz, Magen, Dünndarm Pankreas, eine Mesenterialdrüse, Knochenmark aus dem Femur, Niere und ein Coagulum aus dem rechten Herzen.

Das strangförmige Blutcoagulum war erhärtet und der Länge nach in Schnitte zerlegt worden. In jedem Schnitte fanden sich Spuren von Tusche, aber, unerwarteter Weise, nur freie Körnchen, kein Leukocyt enthielt etwas davon. — In der Niere liessen sich nach langem Suchen einige Körnchen und zwar in Glomerulis nachweisen, ob frei oder in Zellen, konnte nicht entschieden werden. Auch in Lymphbahnen der Mesenterialdrüse waren Spuren vorhanden. Die Schnitte aus Magen und Dünndarm enthielten nichts. Milz und Knochenmark führten mehr Tusche, als bei Kaninchen I und II. Die Vertheilung war hier im Allgemeinen dieselbe, wie in den vorigen Fällen, die Milz aber enthielt auf gleich grosser Schnittfläche mehr als das Mark, aber doch wieder bedeutend weniger, als die ebenso grosse Schnittfläche am Leberpräparat aufwies. Die Leber erschien schon äusserlich grau. Die Schnitte aus allen Theilen des Organs boten übereinstimmend das Bild der Fig. 16 dar. Man sah die Tusche in ziemlich gleichmässig vertheilten eckigen, spindel- und sternförmigen Portionen entlang der Pfortadercapillaren angehäuft. Um die Centralvenen war meistens eine Zone, deren Breite etwa $^1/_3$ des Halbmessers der Läppchen betrug, noch ziemlich frei von der Farbe. Die einzelnen Portionen Tusche umschlossen immer einen Kern. Das Gesammtbild stimmte mit dem Gesammtbilde des Goldpräparates in Fig. 1 recht gut überein, trotzdem Fig. 1 der menschlichen Leber, Fig. 16 dem Kaninchen entnommen war. Gewisse Unterschiede treten aber hervor, die Tusche ist um die Kerne nicht so eng angehäuft,

wie das Goldpulver, infolge dessen erscheinen die Sterne hier mehr länglich gestreckt, als am Goldpräparat.

Es lässt sich selbstverständlicher Weise auch an diesen Präparaten nicht für jede Tuschezelle der Nachweis führen, dass sie dem Endothelrohr angehört, wo aber die Lage der Theile am Präparat klaren Einblick gewährt, ergiebt es sich als zweifellos sicher, dass es dieselben Endothelzellen sind, die das Gold aus der colloïdalen Lösung pulverförmig ausfällen. Sie ragen ungedeckt in die Lichtung hinein, wie Fig. 17 es sehen lässt. Die Tuscheinjection ist also ein gutes Verfahren, um die Sternzellen scharf hervortreten zu machen.

Die Fig. 17, nach demselben Schnitte gezeichnet, dessen Uebersichtsbild in Fig. 16 vorliegt, erweist zugleich, dass an dieser Leber durchaus noch nicht alle Zellen, auch in den tuschereichen Zonen der Läppchen die Masse aufgenommen haben. Innerhalb des begrenzten Feldes, das die Zeichnung wiedergiebt, ist um drei grosse Kerne das Protoplasma mächtiger angesammelt und hat reichlich Tusche aufgenommen, drei andere Kerne innerhalb flacherer Protoplasmaportionen zeigen kein einziges Körnchen in ihrer Umgebung. Im Allgemeinen lehrten die Präparate, dass sich das Protoplasma um die sphärischen Kerne activer verhalten hatte, im Umkreis der platteren Kerne weniger reizbar gewesen war, hier fehlte häufig die Tusche. Aber durchgreifend war diese Unterscheidung nicht, denn wie in dem Bilde bei *a* zu sehn ist, zeigt sich Tusche auch im Anschluss an ganz platte, im Längsschnitt stabförmige Kerne. — Innerhalb des Protoplasma werden die sehr feinen Körnchen des Farbstoffs zusammengeballt, man sieht darin immer grössere Portionen, als in den Blutcoagulis oder Trockenpräparaten vom Blute.

Kaninchen IV. Injicirt, wie bei Kaninchen III 15 ccm, enthaltend circa 0.2 gr trockener Tusche. Tödtung bereits nach 4 Stunden. Es wurden untersucht die Leber, Milz und Blut der Pfortader in Trockenpräparaten.

Das Pfortaderblut dieses Thieres war reich an Leukocyten, von denen aber nur sehr wenige, kaum eines auf hundert, Körnchen führten; es fanden sich daneben auch freie Körnchen vor. Die Milz und die Leber waren etwas ärmer an Tusche, als bei Kaninchen III, aber das ergab sich erst mit Sicherheit, wenn man eine grössere Zahl von Schnitten verglich, einzelne

Schnitte aus beiden Fällen konnten verwechselt werden. Durchschnittlich enthielten die Kapillaren der Leberläppchen die Tusche nur halbwegs von der Peripherie bis zur Centralvene. Jedenfalls war auch hier der bei weitem grösste Theil in der Leber fixirt worden und zwar im Kapillarendothel.

Diese Versuche erweisen also, dass die Leber im Endothel der Pfortadercapillaren einen die Phagocytose sehr energisch bewerkstelligenden Apparat besitzt, durch den sie sich vor den übrigen Organen, speciell den andern des Pfortaderkreislaufs und auch vor dem Knochenmarke auszeichnet. Auf die Leber folgen erst Milz und Knochenmark, aber die Entscheidung, ob es auch hier das Endothel gewisser Partien des Gefässsystems ist, welches die Fremdsubstanz dem Blute entnimmt, ist viel schwieriger. Ich begnüge mich in dieser Mittheilung mit dem die Leber betreffenden Nachweise.

Wie wohl jedem Histologen bekannt ist, enthalten die Kapillaren des Läppchens nicht durchweg gleichartige Kerne. Man unterscheidet an jeder Leber deutlich in die Lichtung vorragende rundliche Kerne von sphärischer bis ellipsoïdischer Form und andererseits ganz platte, die im Längsschnitt stabförmig erscheinen. — Da die Goldlösung die Kerne kaum oder nur hellgrau färbt, sind die platten an den Goldpräparaten nicht bestimmt nachweisbar, aber jedes kernfärbende Mittel zeigt beide Formen deutlich.

Um die rundlichen Kerne ist das Protoplasma reichlicher angehäuft und bedingt die Prominenz der in der Goldlösung sich schwärzenden Portionen, die das Bild der Sternzellen liefern. Eine regelmässige Vertheilung der extremen Formen lässt sich nicht nachweisen, es überwiegen im Allgemeinen die rundlichen Formen, die platten sind spärlicher, scheinen mir aber in nächster Umgebung der Centralvene häufiger vorzukommen als sonst im Läppchen. Es fehlen aber an keiner Leber Zwischenformen, namentlich nicht beim Kaninchen, bei dem überhaupt die Prominenz der Kerne weniger ausgeprägt ist, als beim Menschen, wie Fig. 17 es sehn lässt. —

Ich habe erst gemeint, dass es sich hierbei um specifisch verschiedene Endothelzellen handle, um protoplasmareiche mit prominenten Kernen und um protoplasmaarme Plättchen mit flachen Kernen. Nachdem es aber mir, wie Andern auch, nicht

gelungen ist, an diesen Capillaren Zellgrenzen nachzuweisen, das Endothelrohr sich vielmehr hier als ein Syncytium darstellt, bin ich von jener Ansicht abgekommen. Es scheint mir jetzt die Vorstellung am ehesten den Verhältnissen zu entsprechen, dass die Capillarwand eine continuirliche dünne Lamelle darstellt, an welcher das Protoplasma sich als ein Netz von Fäden mit kernhaltigen Knotenpunkten vorfindet (vergl. Fig. 4). Stärkeren Ansammlungen des Protoplasma entsprächen die rundlichen Kerne, schwächeren die platten Kerne. Dabei darf wohl eine gewisse Fluctuation angenommen werden, Reizung könnte es bewirken, dass sich das Protoplasma auch um die platten Kerne vermehrt, die dann sich entsprechend verändern, rundlich bis sphärisch werden würden. Hieraus liesse es sich erklären, dass die Zahl und Anordnung der platten Kerne beträchtlich variirt.

Die Ergebnisse vorliegender Untersuchung wären also folgende:

1. Die bisher als „Sternzellen" der Säugethierleber beschriebenen und gedeuteten Gebilde sind nicht perivasculäre Zellen, sondern gehören dem Endothel der Pfortadercapillaren an.

2. Die an Goldpräparaten hervortretenden Sternformen sind durch die Anordnung des Protoplasma um die Endothelkerne bedingt.

3. Das Endothel dieser Capillaren stellt wahrscheinlich ein Syncytium dar.

4. Dieses Endothel besitzt in hervorragendem Grade die Funktion der Phagocytose, es nimmt fein vertheilte Fremdkörper aus dem Blute energischer auf, als es in andern Organen der Fall ist. Ob und in welchem Umfange Leukocyten des Blutes bei dieser Phagocytose eine vermittelnde Rolle spielen, bleibt noch festzustellen.

5. Wie Fremdkörper, so werden auch Erythrocyten aus dem strömenden Blute vom Endothel der Pfortadercapillaren aufgenommen und in kleinere Partikel zertheilt.

In welcher Weise, auf welchem Wege und in welcher Zeit die vom Protoplasma dieser Endothelien umschlossenen Substanzen weiter befördert werden, muss gleichfalls späterer Entscheidung vorbehalten bleiben.

Literatur-Verzeichniss.

1. Henle, Handb. der Eingeweidelehre d. Menschen. 1866.
2. A. Böhm, Sitzgsber. d. Ges. f. Morph. u. Physiol. in München. Jahrg. 1889.
3. A. Oppel, Anat. Anz. 1890, S. 143.
4. Derselbe, Anat. Anz. 1891, S. 165.
5. Paul Rothe, Ueber die Sternzellen der Leber. Inaug.-Diss. München 1882.
6. Ernst Asch, Ueber die Ablagerung von Fett und Pigment in den Sternzellen der Leber. Inaug.-Diss. Bonn 1884.
7. v. Platen, Zur fettigen Degeneration der Leber. Virchow's Arch. Bd. 74. S. 268.
8. Popoff, Ueber die Folgen der Unterbindung der Ureteren und Nierenarterien bei Thieren. Virchow's Arch. Bd. 82. S. 68.
9. Quincke, Arch. f. klin. Medic. Bd. 25. S. 567, Bd. 27. S. 193, Bd. 33. S. 22.
10. Peters, Ueber Siderosis. Inaug.-Diss. Kiel 1881.
11. E. Neumann, II. Beiträge zur Kenntniss d. patholog. Pigmente. Virchow's Arch. Bd. 111. S. 25.
12. M. Löwit, Beiträge zur Lehre vom Icterus. Ziegler's Beiträge für pathol. Anat. Bd. IV. S. 225.
13. C. Biondi, Experimentelle Untersuchungen über die Ablagerung von eisenhaltigem Pigment in den Organen in Folge von Hämatolyse. Ziegler's Beiträge zur pathol. Anatomie Bd. XVIII. S. 174. 1895.
14. W. Lindemann, Beitrag zur Hämosiderinreaktion der Leber. Centralbl. f. allg. Patholog. u. patholog. Anat. Bd. VIII. Nr. 12. 1897.
15. Zsigmondi, Ueber lösliches Gold. Ztschr. f. Electrochemie IV. Jahrg. Nr. 23. S. 546. 1897/98.
16. Ponfick, Studien über die Schicksale körniger Farbstoffe im Organismus. Virchow's Arch. Bd. 48. 1869.
17. J. Disse, Ueber die Lymphbahnen der Säugethierleber. Arch. f. mikr. Anatomie Bd. 36. S. 203.
18. E. Wagner, Beitrag zum normalen Bau der Leber. Arch. f. Heilkunde Bd. I. 1860.
19. Fr. C. C. Hansen, Eine zuverlässige Bindegewebsfärbung. Anat. Anz. XV. Bd. Nr. 9. S. 151.
20. Böhm u. v. Davidoff, Lehrbuch der Histolog. 2. Aufl. Fig. 149.
21. Fr. Reinke, Ueber direkte Kerntheilungen und Kernschwund der menschlichen Leberzellen. Verhandl. d. Anatom. Ges. auf der XII. Versammlung in Kiel. 1898. S. 86.
22. W. His, Beiträge zur Kenntniss der zum Lymphsystem gehörigen Drüsen. Zeitschr. f. wissensch. Zool. Bd. X.
23. O. van der Stricht, Le developpement du sang dans le foie embryonnaire. Arch. de Biologie T^me^ XI. 1891.

24. Richard Thomé, Endothelien als Phagocyten. Arch. f. mikr. Anat. u. Entwicklgsg. Bd. 52. 1898. S. 820.
25. A. Oppel, Beiträge zur Anatomie des Proteus anguineus. Arch. f. mikrosk. Anat. Bd. 34. 1889. S. 516.
26. H. Quincke, Deutsches Arch. f. klin. Medicin. Bd. 27. 1880.
27. F. A. Hoffmann und P. Langerhans, Ueber den Verbleib des in die Circulation eingeführten Zinnobers. Virchow's Arch. Bd. 48. 1869. S. 303.
28. L. Rütimeyer, Ueber den Durchtritt suspendirter Partikel aus dem Blute in's Lymphgefäss-System. Arch. f. experimentelle Pathologie u. Pharmakolog. Bd. XIV. 1881. S. 393.

Erklärung der Abbildungen auf Tafel XIII—XV.

Alle Zeichnungen wurden mit dem Abbe'schen Zeichenapparat entworfen.

Die Figg. 1 und 16 sind mit Zeiss Apochromat 16 mm Compensationsocular 4, alle übrigen mit Apochrom. homog. Immersion 2,0 mm, Compens. Ocular 6 gezeichnet, bei 16 cm Tubuslänge und Projection der Zeichnung auf den Tisch. Erstere Combination entspricht einer Vergr. von circa 120/1, letztere von circa 1400/1.

Fig. 1. Mensch. Leberläppchen. Goldpräparat.
Fig. 2 u. 3. Mensch. Goldpräparat.
Fig. 4. Schaf. Goldpräparat. Ansicht der Wand eines Capillargefässes des Leberläppchens, von aussen gesehen.
Fig. 5. Mensch. Goldpräparat. System der Radiär- und Gitterfasern im Leberläppchen.
Fig. 6. Rind. Goldpräparat. Kollabirtes Capillargefäss, zeigt Erythrocyten theils frei, theils von Sternzellen erfasst.
Fig. 7. Aus der Leber des Schafs. Goldpräparat.
Fig. 8 u. 9. Aus der Leber des Rindes. Goldpräparat.
Fig. 10. Aus menschlicher Leber. Goldpräparat.
Fig. 11—15. Aus der Leber vom Kaninchen, nach Bluttransfusion. Färbung vergl. S. 275 des Textes.
Fig. 16. Leberläppchen vom Kaninchen nach Tusche-Injection.
Fig. 17. Kaninchenleber. Einzelne Tusche führende Endothelzellen.

Nachtrag und Berichtigung meiner Arbeit „Ueber die Structur des Protoplasmas der menschlichen Epidermiszelle“.

Von

Dr. **Karl Herxheimer,**

Oberarzt der dermatologischen Abtheilung des städtischen Krankenhauses in Frankfurt a. M.

Hierzu 2 Textfiguren.

In der kürzlich in diesem Archiv erschienenen, die Plasmastructur der menschlichen Epidermiszelle betreffenden Arbeit hatte ich es als wahrscheinlich hingestellt, dass die sogenannten Protoplasmafasern mit dem Material der Wabenwände identisch seien.

Es hat sich alsbald nach Absendung der Correctur durch eine Modification der Cresylechtviolettfärbung ergeben, dass meine Auffassung eine unrichtige war. Wenn man nämlich in der in der angezogenen Arbeit besprochenen Weise die Präparate fixirt und schneidet, sowie mit Cresylechtviolett in der Wärme tingirt, dann aber auf den Schnitt etwa 15 Secunden lang Aether aceticoaceticus (von Merck in Darmstadt bezogen) einwirken lässt, in Alcohol entwässert und in Nelkenöl kurze Zeit aufhellt, um sie dann mit Xylol zu behandeln, so bleibt mehr von der Cresylechtviolettfärbung erhalten. Speciell bekommt man eine distinkte Doppelfärbung des Epidermisplasmas. In derartig behandelten Schnitten sind die Protoplasmafasern blau, und das „netzige“ i. e. wabige Protoplasma ist röthlich gefärbt, sodass man in den Stand gesetzt ist, beide Bestandtheile des Protoplasmas neben einander zu verfolgen.

Man kann ohne Weiteres mit den entsprechenden Vergrösserungen feststellen, dass die blaugefärbten Fasern die Zellwand durchsetzen und sehr häufig in demselben Verlaufe im Zellinnern sich bis zur Kernmembran hin erstrecken. In derselben Ebene liegt nun auch das „netzige“ Protoplasma, manchmal allerdings muss man ganz wenig die Micrometerschraube drehen, um es klar zu sehen. Es lässt sich dabei constatiren, dass die blauen

Fasern das röthliche „Netz"plasma durchsetzen. Bei der ausserordentlichen Feinheit der „Netz"bildungen würde man nicht unterscheiden können, ob die Fasern in den Wänden der „Netze" verlaufen. Dass dem aber in der That so ist, lehrt die Beobachtung, dass die Fasern niemals die Vacuolen durchsetzen, sondern immer nur deren Wände. Zur Veranschaulichung sind zwei Zeichnungen beigegeben von Zellen aus dem spitzen Condylom, die erstere aus der zweituntersten Zelllage, die letztere aus den höheren Zellschichten, in denen das „netzförmige" Protoplasma oft nicht den ganzen für das Plasma bestimmten Raum der Zelle einnimmt, wohl weil eine pathologische Veränderung vorliegt. Da die Zeichnungen leider nicht im Farbendruck gegeben werden können, so hat man sich die „Netze" röthlich, die Fasern blau zu denken.

Es ergiebt sich somit, dass meine frühere in der erwähnten Arbeit mitgetheilte Beobachtung, nach welcher bei der einfachen Cresylechtviolettfärbung sich die „Stacheln" mitunter in die Wabenwände fortsetzten, durchaus richtig war, aber von mir nicht richtig gedeutet wurde.

Die Erwägungen, die ich dafür geltend machte, dass die Fasern identisch mit dem Material der Wabenwände seien, betrafen allesammt Eigenschaften, die dem Protoplasma der Oberhautzelle überhaupt zukommen, die Localisation in der Zelle, das Verhalten zum Keratohyalin, zum Pigment, ferner dasjenige in der sogenannten Stabzelle und dasjenige bei der Kerntheilung. Keine von diesen Eigenschaften sprach zwingend für die vorgebrachte Annahme, die ich desshalb auch nur als wahrscheinlich bezeichnet hatte. Meine zweite Schlussfolgerung muss nunmehr heissen: „Das netzförmige Protoplasma wird in der menschlichen Oberhautzelle von Fasern durchsetzt, welche in den „Netz"wänden verlaufen."

(Aus dem anatom. Institut zu Kiel.)

Zur Histogenese der Spermien von Helix pomatia.

Von

Dr. **K. v. Korff**,
Assistenten am anatom. Institut zu Kiel.

Hierzu Tafel XVI.

In einer aus dem hiesigen anatom. Institut hervorgegangenen Arbeit von B. Suzuki (Notiz über die Entstehung des Mittelstückes der Samenfäden von Selachiern. Anatom. Anzeiger, Bd. 15. 1898) findet sich in einer Fussnote zu pag. 130 mitgetheilt, dass die Centralkörper bei Helix pomatia nach Meves' und meinen Befunden dieselbe Rolle beim Aufbau der Samenfäden spielen wie bei Selachiern. Die Beobachtungen von Suzuki bei Selachiern sind, kurz gefasst, folgende:

In den Spermatiden finden sich dicht unter der Zellwand zwei dicht nebeneinander liegende kugelige Centralkörper, deren Verbindungslinie senkrecht zur Zelloberfläche gerichtet ist. Von diesen formt sich der äussere, distale wachsend zu einer Scheibe um, welche sich in Seitenansicht als ein querliegendes längliches Stäbchen darstellt; indem die Scheibe in der Mitte durchbricht, wird der Centralkörper ringförmig. Der Axenfaden verbindet sich durch den Ring hindurch mit dem proximalen Centralkörper. Der letztere fängt seine Umwandlung etwas später, als der distale, an. Er beginnt in die Länge zu wachsen in der Richtung auf den Kern zu, wobei sein distales Ende an Ort und Stelle bei dem distalen Centralkörper verharrt. Sein freies Ende ist zugespitzt. Dieses letztere verbindet sich schliesslich mit dem Kerne. Auch nach diesem Zeitpunkte schreitet das Längenwachsthum des Centralkörperstabes noch weiter fort, während sich der Kern zum reifen Samenfadenkopf in die Länge streckt. Dieser proximale Centralkörper ist es, welcher allein oder jedenfalls zum grössten Theile das Mittelstück des Samenfadens bildet.

Derselbe Befund, welcher bei Suzuki mit Bezug auf Helix pomatia anmerkungsweise mitgetheilt ist, wurde gleichzeitig von

Benda[1]) publicirt. „Bei den Gastropoden", sagt er, „bin ich meines Wissens der Erste, der die Centralkörper und das Ringkorn gesehen hat. Dieselben liegen ebenfalls an der Zellperipherie, weit vom Kern getrennt und tragen den Axenfaden, der durch den Ring aus der Zelle hervorragt. Das Korn verlängert sich äusserst schnell zu einem langen, meist leicht geschweiften Stab, der sich an den Kern anlegt, diesen darauf nierenförmig vom hinteren Pol einstülpt und mit ihm verwächst. Das centrosomale Mittelstück verlängert sich hier ganz ausserordentlich bis zu einem Vielfachen des Kerns, sodass es eigentlich die Hauptsache der langen Spermien bildet. Der Ring, den Prenant offenbar gesehen aber als Kügelchen abgebildet hat, nimmt die Form eines Turbans oder eines halbkugeligen Näpfens an." Leider hat Benda nicht erwähnt, bei welcher Species er seine Untersuchungen angestellt hat.

Ich will nicht unterlassen, noch einmal ausdrücklich hervorzuheben, dass unsere Befunde völlig unabhängig von einander gemacht sind. Da Benda seiner Mittheilung Figuren nicht beigegeben hat, und ich in einigen Punkten von ihm abweiche, halte ich es nicht für überflüssig, noch einmal auf diesen Gegenstand einzugehen.

Frühere Untersucher haben den Antheil, den die Centralkörper bei der Entwickelung der Samenfäden von Helix pomatia nehmen, nicht erkannt.

Platner[2]) (1885) erwähnt zwar bei Paludina vivipara und Helix pomatia ein „Centrosom", lässt aber aus demselben das Spitzenstück des Spermatozoonkopfes entstehen. An der Geissel unterscheidet er einen extra- und intracellularen Theil. Ersterer sprosst aus der Zellsubstanz der Spermatide als ein Fortsatz heraus, der mehr und mehr an Länge zunimmt; der intracellulare Theil entwickelt sich erst später innerhalb der Zelle.

Prenant[3]) (1888) thut der Centralkörper überhaupt keine

1) C. Benda, Ueber die Spermatogenese der Vertebraten und höherer Evertebraten. II. Theil: Die Histiogenese der Spermien. Verhandlungen der Berliner Physiolog. Gesellschaft, XVII. Sitzung am 29. Juli 1898. Archiv für Physiologie W. Engelmann 1898, Heft IV.

2) G. Platner, Ueber die Spermatogenese bei den Pulmonaten. Arch. f. mikrosk. Anat. Bd. XXV, 1885.

3) A. Prenant, Observations cytologiques sur les éléments séminaux des Gasteropodes pulmonés. La Cellule T. IV. Fig. 1. 1888.

Erwähnung. Er beschreibt ebenso wie Platner einen intra- und extracellularen Theil der Spermie; den intracellularen setzt er dem Verbindungsstück bei Säugethieren homolog. An der Grenze zwischen beiden findet er ein wenig glänzendes, graues Knötchen, welches auftritt, nachdem der intracellulare Theil der Geissel sich gebildet hat: „A ce moment, la portion intracellulaire de la queue étant parfaitement constituée, on pouvait déjà voir, à l'extrémité du protoplasma, un point où les portions intra-et extracellulaires du filament caudal se continuent l'une par l'autre, marqué par un nodule peu brillant, grisâtre, qui ne manque jamais lorsque la portion extracellulaire de la queue est fine, franchement filamenteuse, et prend l'aspect d'un fouet délicat".

Im vorletzten Jahre (1897) veröffentlichte dann E. Godlewski jun.[1]) über die Spermatogenese von Helix pomatia eine Untersuchung, welche unter Anwendung der Eisenhämatoxylinmethode angestellt war. Seine Resultate stehen zu den von Benda und mir erhaltenen in starkem Widerspruch. Nach Godlewski soll in den Spermatiden von Helix pomatia nur ein Centralkörper in der Nähe des Kerns als ein kleines, schwarz tingirbares Körperchen an der Spitze eines Zugfaserkegels gelegen sein, welcher sich von der letzten Reifungstheilung her erhalten hat. Der Centralkörper nimmt in späteren Umwandlungsstadien die Gestalt einer platten rundlichen Scheibe an, aus welcher später ein kurzer Fortsatz in der Richtung gegen den Kopf hin auswächst. „Bei Seitenansicht gewinnt man den Eindruck, als hätte das Centrosoma die Gestalt des Buchstaben T, dessen horizontaler Arm nach unten gegen die Geissel hin, der verticale nach oben gegen den Spermakopf hin gerichtet ist." Der auf diese Weise umgestaltete Centralkörper soll weiter in eine am hinteren Pol des Kernes auftretende Einbuchtung hineingelangen und schliesslich in dieselbe aufgenommen, von ihr völlig verdeckt werden. Höchst sonderbar sind die Angaben, welche Godlewski über den „Zugfaserkegel" und die weitere Verwendung desselben macht; er sagt darüber folgendes: „Die Zugfasern der letzten karyokinetischen Figur setzen auch in den zur Ruhe zurückgekehrten Spermatiden das Centrosoma mit dem

1) Goldlewski jun., Weitere Untersuchungen über die Umwandlungsweise der Spermatiden in Spermatozoen bei Helix pomatia. Anzeiger der Akad. d. Wissenschaften. Krakau 1897.

Kern in Verbindung und sind auch während der Umwandlungsperiode nachweissbar. Die Basis des achromatischen Fasernkegels ist gegen den sich aus dem Kern bildenden Kopf gerichtet, das Centrosoma bildet die Spitze des Kegels. In späteren Entwickelungsstadien des Spermatozoons wird die fibrilläre Structur verwischt, so dass der Kegel sich durch fast homogenes Aussehen kennzeichnet. Dieser Kegel verbindet den Samenfadenkopf mit der Ansatzstelle des Axenfadens (dem Centrosoma), er verdient also den Namen „Verbindungsstück" (Mittelstück). Das Verbindungsstück muss, wie aus der obigen Schilderung von selbst hervorgeht, im Ganzen die Schicksale des Centrosomas theilen. Wenn das letztere nämlich durch den sich nach hinten vorschiebenden Rand der chromatischen Substanz umfasst und verdeckt wird, sich somit der weiteren Beobachtung entzieht, muss dasselbe mit dem Verbindungsstück geschehen."

Ich selbst habe meine Beobachtungen bei Helix pomatia angestellt an Präparaten, welche mit Sublimat-Eisessig fixirt und mit Eisenhämatoxylin gefärbt waren. In Zellen, welche die zweite Reifungstheilung soeben überstanden haben und noch durch Reste der achromatischen Spindel in Zusammenhang stehen, liegen die Centralkörper unmittelbar unter der Zellperipherie nicht an der ursprünglichen Polstelle, sondern mehr oder minder weit äquatorial verschoben. Sie bilden den Ausgangspunct einer Strahlung, deren Radien sehr lang sind und mantelförmig den Kern umfassen[1]) (Fig. 1). Statt der bei anderen Zellen üblichen Zahl zwei finden sich hier meistens drei Centralkörper, welche die Ecken eines kleinen gleichschenkligen Dreieckes bilden, dessen Basis der Zellwand parallel läuft; der an der Spitze des Dreiecks gelegene Centralkörper liegt fest an der Zellwand (zuweilen sieht es sogar aus, als wenn er in ihr selbst läge oder durch sie hindurch nach aussen verlagert wäre), und ist meistens kleiner, als die beiden anderen. Auf der Kernseite sind die Centralkörper von einer homogen aussehenden undeutlich conturirten Masse umgeben, welche der Sphäre oder dem Idiozom (Meves) in den Spermatiden anderer Thiere entspricht.

1) Vergl. hierzu F. Meves, Ueber Structur und Histogenese der Samenfäden von Salamandra maculosa. Archiv für mikrosk. Anat. Bd. 50. 1897, pag. 115.

In einem folgenden Stadium finde ich regelmässig statt drei Centralkörpern nur zwei (Fig. 2), deren Verbindungslinie zur Zellperipherie senkrecht gerichtet ist. Von dem peripheren, distalen geht ein feines Fädchen ab, welches die erste Anlage des „extracellularen Schwanzfadens" darstellt. Letzterer entsteht also bei Helix pomatia in derselben Weise wie der Axenfaden bei den Vertebraten (Meves, v. Lenhossék, Suzuki, Benda). Wie es kommt, dass an Stelle der drei Centralkörper deren nur zwei auf dem Stadium der Fig. 2 vorhanden sind, darüber vermag ich keine Auskunft zu geben; möglich, dass zwei der Körperchen zu einem einzigen verschmolzen sind. Von den beiden Centralkörpern der Fig. 2 wächst nun zunächst der dem Kern näher gelegene, proximale gegen das Idiozom zu einem kleinen Stäbchen aus. Das Stäbchen nimmt immer mehr an Länge zu (Fig. 3, 4, 5). Das Idiozom wird, wie es scheint, durch das Wachsthum des Stabes gegen den Kern zu verlagert. Schliesslich erreicht der Stab mit seinem vorderen Ende den Kern und verbindet sich mit ihm („intracellularer Schwanzfaden" von Platner und Prenant). Das Idiozom wird hierbei zur Seite geschoben.

Der distale Centralkörper nimmt währenddessen zunächst an Grösse zu, verändert aber seine Gestalt erst nach dem Stadium der Fig. 4, 5. Er wächst dann zu einer kleinen Scheibe in die Breite (Fig. 6).

Das Längenwachsthum des vorderen Centralkörpers ist, nachdem er auf dem Stadium der Fig. 6 den Kern erreicht hat, noch keineswegs zu Ende. Indem die Zelle sich stark in die Länge streckt und der Kern sich zum Spermienkopf umbildet (wobei er sich am hinteren Pol einbuchtet), wächst der Centralkörperstab so stark, dass er schliesslich auf dem letzten von mir gezeichneten Entwickelungsstadium (Fig. 10) ungefähr 10 mal so lang ist, als in Fig. 6. An seinem vordern Ende bildet sich eine Verdickung aus, welche in den Kern hinein vorragt (Fig. 9, 10).

Hinter dem Centralkörperstabe finden sich statt der einen Scheibe in Figur 6 vom Stadium der Figur 7 an deren zwei, eine kleine vordere und eine grössere hintere, von denen die letztere in der Mitte perforirt ist. Benda scheint nur eine gesehen zu haben. Ich möchte glauben, dass die kleine vordere Scheibe sich von der grösseren hinteren abgeschnürt hat, dass also beide Scheiben Abkömmlinge des distalen Centralkörpers dar-

stellen. Es würden demnach hier bei Helix pomatia ähnliche Vorgänge an dem distalen Centralkörper sich abspielen, wie sie Meves[1]) bei Mensch und Ratte beschrieben hat.

Die weiteren Schicksale der beiden Scheiben am distalen Ende des Centralkörperstabes zu verfolgen, ist mir an meinen Schnittpräparaten nicht gelungen; es wird dies durch die kolossale Länge, welche die Spermien allmählich erreicht haben, sehr erschwert. An reifen Samenfäden ist von den beiden Scheiben nichts mehr wahrzunehmen; ebensowenig vermochte ich hier eine Abgrenzung zwischen dem stark in die Länge gewachsenen Mittelstück und dem „extracellularen Schwanzfaden" nachzuweisen.

(Aus den Laboratorien der Kgl. psychiatrischen Klinik zu Leipzig und der städt. Irrenstation zu Danzig.)

Ueber centrale Neuritenendigungen.

Von

Dr. **Semi Meyer** in Danzig.

Hierzu Tafel XVII.

Der von mir in dem Aufsatz „Ueber die Function der Protoplasmafortsätze der Nervenzellen" veröffentlichte Befund eines mit der vitalen Methylenblaumethode darstellbaren Nervengitters, das die gesammte Oberfläche des Körpers und der Dendriten sehr vieler centraler Nervenzellen einhüllt, ist in der kurzen Zwischenzeit der Gegenstand mehrerer Untersuchungen geworden und hat von Seiten der verschiedenen Forscher die allerentgegengesetztesten Erklärungen gefunden. Während einige Autoren in dem pericellulären Gitterwerk einen durchaus nebensächlichen Befund sehen wollen, ist ihm von andrer Seite eine Bedeutung zuertheilt worden, die weit über diejenige hinausgeht, die ich für meinen Befund in Anspruch nahm. Ich glaubte in dem Ge-

1) F. Meves, Ueber das Verhalten der Centralkörper bei der Histogenese der Samenfäden von Mensch und Ratte. Verh. d. anat. Ges., Kiel 1898.

bilde den Endapparat eines Neuriten sehen zu müssen, der einen ausserordentlich innigen und weit verbreiteten Contact mit der Oberfläche derjenigen Zelle herstellt, an die die Erregungen abgegeben werden. Ich konnte diese Erklärung vor allem stützen durch den Hinweis auf Präparate, in denen die ganze Bildung einem Neuriten aufsass, ohne dass von der umsponnenen Zelle etwas gefärbt war, und ferner durch Präparate, in denen sowohl der Neurit der umsponnenen Zelle als auch ein zweiter Neurit sichtbar war, der in das pericelläre Netz einging, und zwar meist an der Spitze eines Dendriten. Bei dieser Anschauung musste ich den Dendriten die Function zusprechen, dass sie der Vergrösserung der reizaufnehmenden Zelloberfläche dienen, und dass die Dendriten diese Function thatsächlich haben, konnte an den groben Trapezkernendigungen demonstrirt werden, deren Fasern sich stets über die Anfangstheile der Dendriten ausbreiten.

Fast gleichzeitig veröffentlichte Held den Befund eines ganz gleichartigen Netzwerks, das er die Körper der Zellen des Nucleus dentatus cerebelli eines mit der Golgi'schen Methode behandelten Katzengehirns einhüllen sah. Held legt aber bei seiner Deutung des Befundes ausschliesslich darauf Werth, dass die Bildung nach ihm ein wirkliches Netzwerk darstellt, und findet deswegen darin das alte Nervennetzwerk von Gerlach wieder.

Zu einer ähnlichen Auffassung sind Nissl und Bethe gekommen, die die Gitter mittelst einer von Bethe gefundenen, aber noch nicht publicirten Modification der Apathy'schen Fibrillenmethode dargestellt haben. Die Abbildungen, die Nissl nach Bethe'schen Präparaten giebt, zeigen, dass unzweifelhaft dasselbe Gebilde vorliegt, welches Held und ich beschrieben haben; es wird aber hauptsächlich auf Grund theoretischer Erwägungen, in dem Apparat ebenfalls das allgemeine Nervennetzwerk wiedergefunden, in welchem die directen Ueberleitungen der Erregungen stattfinden sollen.

Ganz im Gegensatz zu dieser Auffassung, die dem Gitterwerk eine so wichtige Bedeutung zuertheilt, stehen die Angaben Golgi's und Ramón Cajal's: beide haben das Gebilde schon längst gesehen, Golgi auch beschrieben, wie er mittheilt, aber beide haben ihm keine Bedeutung beigelegt. Golgi ist geneigt, darin eine Isolirvorrichtung zu sehen, und Ramón glaubt, die

ganze im Vorstehenden skizzirte Forschung über den Gegenstand auf einigen Seiten auf Grund von Befunden abthun zu können, die nur der Grosshirnrinde entnommen sind, während ihm die Darstellung der Gitter an andern Stellen nicht gelungen ist. Er erklärt das Gebilde für die oberflächlichste Lage des Spongioplasma der Nervenzelle.

Ferner ist noch eine Arbeit Auerbach's zu erwähnen, der mit einer eignen Methode die centralen Nervenendigungen studirt hat, und vielleicht dasselbe Gebilde beschreibt, auch zu denselben Schlüssen über dasselbe gelangt ist wie ich, während seine Abbildung es allerdings zweifelhaft erscheinen lässt, ob mit dieser dieselbe Bildung wiedergegeben wird.

Angesichts des vorhandenen unüberbrückbaren Widerspruchs der Anschauungen über die in Frage stehende Bildung, erschienen mir weitere Untersuchungen über den Gegenstand selbst vor allem anderen nöthig zu sein. Leider steht die Methode von Bethe, die sehr viel verspricht, noch nicht zur Verfügung, und es konnte neben der Golgi'schen nur wieder die Methylenblaumethode angewandt werden, und zwar geschah dies auch jetzt fast nur in der Form der von mir angegebenen subcutanen Injection gesättigter Lösungen mit Fixirung nach Bethe. Bei der Fixirung wurde noch einfacher verfahren als früher, indem die Stücke in reiner 10% Ammoniummolybdatlösung bei Zimmertemperatur, aber recht lange, d. h. bei Stücken von der Grösse eines Kaninchenhirnstammes $1^1/_2$—2 Tage behandelt und dann fast ebenso lange in fliessendem Wasser ausgewaschen wurden. Ich bemerke hierzu, dass ich dieses einfache Verfahren nur an Warmblütern erprobt habe und nur für solche empfehle, dass mir dagegen über niedere Thiere alle Erfahrungen fehlen und es mir fern liegt, an den Angaben Bethe's, die sich auf Erfahrungen an niederen Thieren beziehen, irgend welche Ausstellungen zu machen.

Um vielleicht eine Verbesserung der sehr launenhaften Methode zu erzielen und die Resultate sicherer zu machen, andererseits auch um für das Verständniss der Methylenblaureaction neue Anhaltspunkte zu gewinnen, habe ich Versuche nach verschiedener Richtung angestellt. Der Versuch, durch verminderte Sauerstoffzufuhr, die fast bis zur Erstickung geführt wurde, die reducirende Kraft der Zellen zu erhöhen und vielleicht eine Ver-

stärkung der Methylenblaubindung zu erzielen, hat aber kein Resultat erzielt. Ferner wurden reizende und lähmende Mittel gleichzeitig mit dem Farbstoff injicirt, um zu sehen, ob wohl thätige oder ruhende Elemente bei der Auswahl, die das Methylenblau trifft, bevorzugt werden; allein auch hierbei zeigten sich nur so schwankende und undeutliche Resultate, dass ich auch den von anderer Seite angegebenen Verschiedenheiten der Färbung bei verschiedenen Todesarten sehr skeptisch gegenüber stehe, denn bei der grossen Launenhaftigkeit der Methode werden leicht Resultate vorgetäuscht, die sich bei weiterer Prüfung als Zufälle ergeben.

Schliesslich habe ich in einer Reihe von Versuchen statt des Methylenblaus die ihm ganz nahe verwandten Körper Thionin und Toluidinblau in subcutaner Anwendung versucht. Das erstere, das übrigens schon von Ehrlich selbst als dem Methylenblau in seiner Wirkung ganz ähnlich bezeichnet wird, hat aber bei subcutaner Anwendung nur sehr schlechte Resultate gegeben, während das Toluidinblau zwar ebenfalls dem Methylenblau nachsteht, besonders in der Färbung der Neuriten und deren Endigungen, dafür aber sehr häufig klarere Zellbilder giebt und schon wegen seiner etwas dunkleren Nuance sich für das Studium der Zellen und ihrer Struktur sehr empfiehlt. Meine Hoffnung, bei dieser Gelegenheit über die vitale Reaktion etwas Neues herauszubringen, scheiterte völlig, da das Toluidinblau sich im Körper vollständig ebenso verhält wie das Methylenblau, vor allem ebenso wie jenes im lebenden Organismus zu einem farblosen Körper reducirt wird. Mit Molybdänsäure bildet es einen nur eine Spur leichter in Alkohol löslichen Körper, so dass die Bethe'sche Fixation ohne weiteres dafür Verwendung finden kann.

Was die Verbreitung der pericellulären Gitterwerke im Centralnervensystem betrifft, so scheint es sich zu bestätigen, dass sie eine fast ganz allgemeine Einrichtung sind, wie ich aus meinen Befunden an sehr zahlreichen Stellen schon vermuthete. Sie sind nun noch von Held im Nucleus dentatus cerebelli, inzwischen von mir ausser an den früher aufgezählten Orten noch besonders schön in den grosszelligen Vestibularis-Endkernen und verschiedenen Brückenkernen gesehen worden, und aus der Arbeit Bethe's scheint hervorzugehen, dass er die Bildung fast überall im Gehirn gefunden hat. — Für das Rückenmark, wo meine Untersuchungen mit der Methylenblaumethode auch weiterhin resultat-

los blieben, würde Golgi's Befund ergänzend eintreten, wenn seine Angaben dasselbe Gebilde betreffen, was ich aber für durchaus wahrscheinlich halte. Mir stehen einige Präparate von einem embryonalen menschlichen Rückenmark zur Verfügung, das im Laboratorium des Herrn Prof. Flechsig mit der Golgi'schen Methode behandelt ist, in welchem an sehr vielen Vorderhornzellen das von Golgi gezeichnete Bild zu sehen ist. Freilich würde beim Anblick dieses Bildes allein ohne Kenntniss der Ergebnisse der Methylenblaumethode schwerlich jemand auf den Gedanken kommen, in jenem groben Gitterwerk den Endapparat eines fremden Neuriten zu sehen, die Färbung ist stark vergröbert und die Balken übertreffen an Masse fast die Lücken des Gitters. Die Vergröberung so feiner Fasern bei der Golgi'schen Methode ist ja aber sehr häufig, und überdies hat Held mit derselben Methode eine bedeutend zartere Imprägnirung erhalten, und sein Bild steht etwa in der Mitte zwischen meinen Methylenblaubildern und den Golgi'schen und die Aehnlichkeit beider ist doch immerhin gross genug. Diejenige Auffassung seiner Bilder, zu der Golgi selbst neigt, dass darin ein Isolirapparat zu sehen sei, der etwa aus Neurokeratin bestehe, ist jedenfalls nicht richtig, denn das Neurokeratin ist hauptsächlich ein Bestandtheil des Markes. Im Mark aber findet sich keine derjenigen Substanzen, die sich an der vitalen Methylenblaureaction betheiligen, ich habe noch nie an einem durch subcutane Injection oder vitale Injection in's Gefässsystem gefärbten Präparate eine Markscheide gefärbt gefunden, während sie sich allerdings bei dem Dogiel'schen Verfahren, vielleicht aber auch hier erst während der Fixirung mit Ammoniumpikrat gelegentlich färbt. Ebenso wenig wie die Markscheide färbt sich bei der vitalen Methode die Glia, an die Golgi vielleicht auch gedacht hat, so dass also aus einer der isolirenden und stützenden Substanzen die Gitter, die sich mit Methylenblau so schön färben, nicht bestehen können. Auch die Färbbarkeit mit der Bethe'schen Fibrillenmethode spricht wohl für die nervöse Natur der Gitter, wenigstens scheint dies für Bethe nach seinen Aeusserungen selbstverständlich zu sein.

Uebrigens hat es den Anschein, als hatte Golgi selbst die von ihm gesehenen Bildungen für identisch mit den hier in Rede stehenden, und als wolle er mit seiner Erklärung die Befunde sämmtlicher erwähnter Autoren treffen, wenn er auch die deut-

schen Arbeiten nicht erwähnt. Allerdings will auch Ramón eine Unterscheidung zwischen den Bildungen machen, die die deutschen und denen, die die italienischen Forscher beschrieben haben. Diese Unterscheidung ist jedenfalls berechtigt für gewisse Gebilde, die Golgi mit den Gittern identificirt, und die in einem mit der Silberimprägnation darstellbaren gleichmässigen, also nicht gitterförmig durchbrochenen Ueberzug über die Zellen bestehen und besonders häufig in der Gross- und Kleinhirnrinde an den grossen Zellen vorkommen. Diesen Ueberzug wird wohl Jeder kennen, der mit der Golgi'schen Methode gearbeitet hat, derselbe ist ja sehr häufig zu sehen, wird aber wohl ganz allgemein weder als Endapparat noch als Isolirschicht aufgefasst, sondern als ein Niederschlag auf die Oberfläche der Zellen. Dass aber von diesem gleichmässigen Ueberzuge zu den in Rede stehenden Bildungen continuirliche Uebergänge bestehen, und dass deswegen beides identificirt werden müsse, kann angesichts der Färbungen mit der Bethe'schen Fibrillenmethode und der vitalen Methylenblauanwendung nicht zugegeben werden.

Für das Studium der Form der Gitter verweise ich zunächst auf Fig. 1, die eine Riesenzelle aus einem der grosszelligen Vertibularisendkerne von der oberen und unteren Fläche her darstellt. Um zeigen zu können, dass das Gitterwerk sich ausschliesslich auf der Oberfläche der Zellen hält und nicht in das Innere hineindringt, habe ich eine Zelle gewählt, von deren nach oben gerichteter Hälfte der grösste Theil durch den Schnitt entfernt ist, so dass der etwas excentrisch gelegene Kern in die Schnittebene fällt. Mit dem abgeschnittenen Zellleib ist nun rechts das Gitter so weit entfernt, dass nur ein halbmondförmiges Stück übrig geblieben ist, das der Oberfläche entspricht, so weit sie erhalten ist, und links, wo der Schnitt schon in den seitlichen Abhang der Zellbegrenzung fällt, ist von dem Gitter nur wieder jener dunkle Zellsaum sichtbar geblieben, der in meinen Präparaten so häufig sichtbar ist, und der sich bei den stärksten Vergrösserungen einigermaassen in ein Netz auflöst. Wenn man bedenkt, dass an den seitlichen Abhängen der Zellen das Licht viele Lagen des Gitters passiren muss, so ist die Entstehung der dunklen Zellumsäumung ohne weiteres verständlich. Es ergiebt sich nun meines Erachtens von selbst, dass das gezeichnete Bild niemals zu Stande kommen könnte, wenn das Gitter sich in die

Zelle hinein erstrecken würde, und ich kann schon angesichts solcher Befunde nicht zugeben, dass das Gitter nur die oberflächlichste Lage eines durch die ganze Zelle hindurch gehenden Bestandtheils sei, wie Ramón annimmt. Ich finde auch an den Dendriten, in deren weiterem Verlauf Ramón einen Uebergang der Gitterbalken in die Balken des Spongioplasma der Zelle gesehen haben will, überall die gleiche scharfe Trennung des Gitterwerks von den im Inneren des Zellprotoplasma erkennbaren Strukturen, mit denen das Gitter aber vor allem schon ihrer Form wegen gar nicht identificirt werden kann. Denn eine einfache Ueberlegung zeigt, dass die äusserste Schicht des Zellprotoplasmas gar kein Gitterwerk, sondern eine zusammenhängende Substanzlage sein müsste: das scheinbare Gitterwerk des Spongioplasma kommt doch nur zu Stande, wenn man einen Durchschnitt durch die Zelle, sei es nun einen wirklichen oder einen optischen, betrachtet, denn das Spongioplasma besteht doch nicht aus Balken, sondern aus Wänden. Zum Belege dafür, dass Ramón selbst sich das Spongioplasma nicht anders vorstellt, verweise ich auf S. 7 seiner Arbeit über die Struktur des nervösen Protoplasmas, wo er die Balken des Spongioplasma „membraniformes“ nennt und am Ende desselben Abschnittes über die äusserste Lage des Spongioplasma sagt: „Finalmente, la red mencionada termina periféricamente, insertandose en una finissima membrana protoplasmica ó zonea cortical.“ Nun kommt noch hinzu, dass die groben Balken dieses Spongioplasma nicht mit den ausserordentlich feinen Fasern der Gitter verwechselt werden können, auch die Maschenform meist eine ganz andere ist, und schliesslich erscheint mir auch die Voraussetzung der Erklärung Ramón's, dass nämlich grade die eine oberflächliche Lage des Spongioplasma allein sich so oft mit Methylenblau färben sollte, höchst gezwungen.

Dass das Gitter ein wirkliches Netzwerk darstellt, darin stimme ich jetzt angesichts zahlreicher neuer Präparate, von denen die Figur 1 u. 3 eine Vorstellung geben sollen, mit Held überein. Das Gewebe ist an den verschiedenen Zellarten ungleich, dagegen bei den Zellen eines Kernes stets gleichmässig. Es wechselt nicht nur die Weite der Maschen, sondern auch zum Theil die Art des Gewebes, denn keineswegs überall ist das Gitter so regelmässig bienenwabenähnlich, wie die von Held,

Nissl, Golgi und Ramón gezeichneten. Am regelmässigsten finde ich sie noch in der oberen Olive, aber ein Blick auf Fig. 3 zeigt, dass auch hier die Waben sehr ungleich und vielfach weit von Sechsecken entfernt sind. Die Maschen, die die Dendriten umhüllen, sind stets in die Länge gezogen. Die geringere Maschenweite nach den Rändern der Zellen zu kommt natürlich auf Rechnung des mikroskopischen Sehens, indem ein schräger Abhang von oben angesehen wird.

Die Balken sind auch meist ungleichmässig dick und verschieden stark gefärbt, und zwar zeigt es sich dabei, dass nicht alle Wände einer Masche sich stärker färben, sondern dass ein einzelner, mehrere Waben von einer Seite begrenzender Faden stärker ist als andre, so dass dieses Bild schon den Gedanken nahe legt, dass die Fäden selbstständige Fasern sind.

Bei verschiedenen Thierarten sind die Gitter für dieselben Zellen oft sehr ungleich, wie Fig. 2 beweist, in der je eine Zelle aus dem Kern des hinteren Vierhügels von einem Affen, einem Kaninchen und einem Meerschweinchen abgebildet sind. Dieselben Zellbilder sind noch in anderer Hinsicht lehrreich. Zunächst sind die Gitter, die ich sehr zahlreich im hinteren Vierhügel eines injicirten Affen gefunden habe, von einer weit grösseren Maschenweite, als ich sie sonst gesehen habe, und die Fasern, welche das Gitter bilden, sind hier theilweise besonders dick und zeigen im mikroskopischen Bilde so sehr das Gepräge von Neuriten, dass ich mit diesen Bildern schon Skeptiker, die die Richtigkeit meiner Auffassung bezweifelten, habe umstimmen können. Ich möchte auch angesichts dieses Bildes noch darauf hinweisen, dass dies weite Maschenwerk gewiss schon ganz und gar nicht für die oberflächliche Lage des Spongioplasma gelten könnte.

Die beiden Zellbilder *b* und *c* sind gewählt, weil hier der Anfang der Aufsplitterung an der Spitze eines Dendriten sichtbar ist. Sie sollen die einzige der von mir früher angegebenen Thatsachen weiter erhärten, die inzwischen noch keine Bestätigung erfahren hat, wenigstens keine bestimmte, denn Bethe widerspricht sich in diesem Punkte, indem er einmal sagt, er habe, besonders häufig an der Spitze der Dendriten, Neuriten in die Gitter eingehen sehen, an einer anderen Stelle derselben Arbeit dagegen erklärt, dass seine Präparate zum Theil dagegen sprechen,

dass überhaupt Neuriten in die Gitter eingehen. Dieser Widerspruch erscheint mir deswegen nicht auffällig, weil grade für die Beantwortung dieser Frage die Methode Bethe's, die ich nach den Beispielen, die ich gesehen habe, sonst für sehr vielversprechend halte, mir nicht geeignet erscheint, vielmehr hierzu nur eine Methode in Betracht kommt, die einzelne Elemente aus der grossen Zahl heraushebt. Neuriten giebt es in der grauen Substanz so ungeheuer viel, dass es natürlich unmöglich ist über ihre Beziehungen etwas auszusagen, wenn sie sich grösstentheils färben. Die Methylenblaumethode bietet dabei noch den Vortheil, dass sehr dicke Schnitte angefertigt werden können, wenn sich grade nur sehr wenige Elemente gefärbt haben, aber trotzdem sind meine Befunde von Anfängen der Neuritenaufsplitterungen selten; ich finde sie noch am häufigsten im hinteren Vierhügel bei jüngeren Thieren, wo die Dendriten kurz sind, und in der Grosshirnrinde, wo sie einen gleichartigen Verlauf haben. Das günstigste Bild, welches mir der Zufall, der die Schnittebenen ja beherrscht, in die Hand gegeben hat, habe ich in Fig. 2 c gezeichnet. Hier ist der Neurit, der in das Gitter eingeht, sehr weit zu verfolgen, und es ist an der Richtung, in der er eine Collaterale abgiebt, erkennbar, dass sein Verlauf zu dem Gitter hin gerichtet ist, denn wenn auch Collateralen sehr häufig nach rückwärts abgegeben werden, so geschieht es doch niemals direkt im spitzen Winkel, sondern die Collaterale wendet sich erst nach ihrem Abgange, der in rechtem oder spitzem Winkel mit dem weiteren Verlauf der Neuriten geschieht, nach rückwärts. Das Gitter erscheint ausserdem an unserem Bilde schon deswegen als die Endigung des Neuriten, weil von der umsponnenen Zelle nichts gefärbt ist.

Die Fig. 3 ist zu dem Zwecke gewählt, um die Befunde, welche die Methylenblaumethode ergiebt, mit der Eingangs erwähnten Auffassung zu vergleichen, zu welcher Nissl auf Grund derselben Befunde mit der Bethe'schen Fibrillenfärbung gelangt ist. Bethe selbst theilt zwar völlig die theoretischen Anschauungen Nissl's, schliesst sich aber in der Ausnutzung der Ergebnisse seiner Methode zum Beweise dieser Anschauungen nur sehr zaghaft, ja mit ganz auffallender Reserve an Nissl an, indem er ausdrücklich erklärt, dass bei höheren Thieren ein intercelluläres Netzwerk, in dem die Erregungen übertragen werden

könnten, noch nicht aufgefunden sei und dass es vielleicht in den hier in Rede stehenden Gitterwerken stecke. Die Beweisführung Nissl's hat also nicht einmal Bethe überzeugt, dessen Präparate Nissl die Unterlage für seine Untersuchungen geliefert haben. Beide Autoren sind anscheinend überzeugt, dass die Deutung der Gitter, zu der Bethe neigt und die Nissl bewiesen haben will, zur Voraussetzung haben müsste, dass die Gitter nicht nur in einer einzigen Lage, wie ein Schleier möchte ich sagen, die Zellen einhüllen, sondern sich auch in die Zwischensubstanz erstrecken. Andernfalls liegt ja auch der Einwand zu nahe, dass es doch höchst gezwungen sei, für die Gebilde eine andre Erklärung zu suchen, als die sich aus ihrer ganz eigenartigen Lagerung ergiebt, dass sie nämlich die Erregungen in der Richtung nach den umsponnenen Zellen abgeben. Diesen Einwand habe ich gegen Held erhoben; Nissl und Bethe nun suchen consequenterweise die Netze auch an anderen Stellen als bloss auf der Oberfläche der Zellen, um den Befund gegen die Neuronentheorie ausnutzen zu können. Die Photogramme, die Nissl giebt, lassen wie alle Photogramme nichts erkennen, und was Bethe vorbringen kann ist wörtlich das folgende: „Dieses Gitterwerk ist in der Grosshirnrinde und im Kleinhirn ziemlich diffus, in den meisten übrigen Theilen des Nervensystems aber fast ganz auf die Oberfläche der Ganglienzellen und Dendriten beschränkt." Diese „fast" und „ziemlich" beweisen, dass die Methode Bethe's in diesem Punkte jedenfalls sehr schwer zu deutende Befunde giebt, was auch bei einer Färbung, die nicht elektiv im Sinne der Golgi'schen Methode ist, nicht Wunder nehmen wird. Ich habe nun meine sämmtlichen Präparate noch einmal daraufhin durchmustert, ob die Gitter irgend wo sich von der Oberfläche der Zellen entfernen, und die Antwort, welche mir die Präparate geben, lautet ohne jede Einschränkung, dass dies niemals vorkommt.

Ich zeichne, um dies zu beweisen, eine Stelle aus der oberen Olive eines Kaninchens, in der sich fast nur Gitter gefärbt haben und zwar in so grosser Zahl, dass das Gesichtsfeld völlig davon ausgefüllt wird und die Präparate sich also für die Entscheidung der aufgeworfenen Frage sehr eignen. Ich habe in der Figur alles gezeichnet, was in dem Schnitt sichtbar ist, aber die Anordnung der Gitter, auch wo nur kleine Stückchen der-

selben angeschnitten sind, beweist offenbar, dass sich die Gitter ausschliesslich auf der Oberfläche der Zellkörper und Dendriten in einfacher Lage schleierartig ausbreiten, und dass sie sich von der Oberfläche weder nach dem Innern der Zelle, noch in die Zwischensubstanz hinein erstrecken. In dem Präparat sind aber natürlich bei weitem noch nicht sämmtliche Zellumspinnungen gefärbt und denkt man sich in den Lücken noch eine Anzahl solcher, so könnte schon der Anschein entstehen, als seien die Gitter „ziemlich" diffus. In der Grosshirnrinde ist mein Befund ebenso klar.

Ich muss also auf Grund meiner Präparate ganz entschieden gegen den Versuch Nissl's, in den Gittern das alte Gerlach'sche Nervennetz neu aufstehen zu lassen, Stellung nehmen. Dass die Gitter wirkliche Netze sind, glaube ich selbst, aber die Auffindung eines Netzwerks allein kann nach meiner Ansicht keineswegs gleich gegen die Neuronentheorie in's Feld geführt werden, da ein Netz ja von einem Neuriten durch streckenweises Auseinanderweichen seiner Fibillen oder Fibrillenbündel gebildet werden kann. Aber mit einer sonst der wissenschaftlichen Forschung fremden Nervosität haben sich in letzter Zeit die Theorien über den Bau des Nervensystems gejagt, und es sind auf Grund der unzuverlässigsten Angaben die einschneidendsten Aenderungen unserer grundlegenden theoretischen Anschauungen versucht worden. Als unzuverlässig bezeichne ich hier die Angaben von Apathy, denen bei der herrschenden Nervosität im Theoretisiren, bevor für den Hauptpunkt, um den es sich hier handelt, ob nämlich die Fibrillen aus einem Neuron in das andre übergehen, eine Bestätigung gekommen ist, eine Bedeutung beigelegt worden ist, die sie unzweifelhaft nicht verdienen. Es ist beinahe überflüssig, erst darauf hinzuweisen, dass die von Apathy mit grosser Emphase verlangte Nachprüfung seiner Präparate in Bezug auf unsere Frage Apathy völlig desavouirt hat, denn in der Arbeit selbst finden sich eine Unzahl Behauptungen grade in Bezug auf diese Frage, die einfach allen Gesetzen des mikroskopischen Sehens Hohn sprechen, so die Angaben, dass genau gleich viele Fibrillen in die Zellen hinein und aus ihnen herausgehen, und dass eine Fibrille nicht nur durch zwei, sondern durch drei Neurone hindurch verfolgt werden kann. Und das wird nicht nur überhaupt an mikroskopischen Schnitten geleistet, sondern an solchen von 10 μ und mit einer Methode, die ziemlich viele

Elemente färbt. Man wird sich daher nicht wundern dürfen, wenn man in einem Referat liest, welches Adolf Meyer über die Demonstration der Apathy'schen Präparate giebt: „Apathy has convinced most men of the correctnes of his claim as regards the existence of fibrils, but not quite that of the claim, that these fibrils pass from one „neurone" into another." Hier erfahren also diejenigen Befunde Apathy's, die die Frage der Neuronentheorie allein betreffen (denn ob es überhaupt Netze giebt, sei es im Innern der Zellen oder auf ihrer Oberfläche, hat mit der Frage meines Erachtens nichts zu thun), eine recht energische Ablehnung. Hierzu kommt, dass Bethe selbst in seinen Untersuchungen über das Nervensystem von Carcinus Maenas sämmtliche auf unsere Frage sich beziehenden Befunde Apathy's, wie er ausdrücklich erklärt, nicht hat bestätigen können. Und auf Grund derartig unzuverlässiger Angaben, die man überdies sogar anerkennen könnte, ohne doch ihre Giltigkeit für die höheren Säugethiere zuzugeben, soll und muss unbedingt die Neuronenlehre fallen, und es werden die seltsamsten Beweisgründe angeführt, um etwas anderes an ihre Stelle zu setzen.

Zu dem allerseltsamsten Beweisgrund für die Existenz eines continuirlichen Netzes in der grauen Substanz hat Nissl seine Zuflucht genommen. Er glaubt nämlich, dass die vielen Gebilde, die wir als Bestandtheile der grauen Substanz kennen, nicht ausreichen, um allen Platz auszufüllen und dass noch etwas dazwischen sein muss, und das soll das continuirliche Fibrillennetzwerk sein, zu dem die hier in Rede stehenden Bildungen gehören würden. Der einzige Unterschied dieser Lehre von der alten Gerlach'schen wäre ausser der völligen Unklarheit über die Herkunft der netzebildenden Fasern die Zusammensetzung des Netzes aus Fibrillen, und ein Referent nennt die ganze Geschichte treffend eine fibrilläre Ausgabe der alten Netztheorieen. Allerdings würde Nissl allen Platz in der grauen Substanz für ausgefüllt halten, wenn wirklich die Zellen sich so reichlich verzweigten, als es die Golgi'schen Präparate lehren oder nach Nissl vortäuschen. Da letzteres die Voraussetzung der Beweisführung Nissl's ist, so ist eigentlich jede Discussion überflüssig, denn ich glaube nicht, dass es ausser Nissl noch einen einzigen ernstlichen Forscher geben wird, der an die Zuverlässigkeit der Golgi'schen Methode immer noch nicht glaubt. Sollte noch

jemand gezweifelt haben, so müssen ihn die neueren Forschungen mit der Methylenblaumethode überzeugt haben, und grade, was die Dendritenverästelungen betrifft, so zeigen die doch gewiss einwurffreien Methylenblaubilder denselben kolossalen Reichthum an Formenbildungen.

Schliesslich hat noch Nissl (und wiederum Bethe selbst viel zaghafter) als gewichtigen Einwand gegen die Neuronentheorie ein Experiment Bethe's vorgebracht, das darin besteht, dass es bei einer Krebsart gelungen ist, das Nervensystem einer Antenne ganz zu isoliren, dann sämmtliche dazu gehörige Zellkörper zu entfernen und dann trotzdem noch mehrere Tage lang Reflexe zu erzeugen, die also ohne Vermittelung von Zellen zu Stande gekommen sind. Dieses Experiment erweist, dass von den sensiblen Endigungen die Erregung übergehen kann auf den Protoplasmafortsatz der motorischen Zelle, und dass dieser Fortsatz auch nach Entfernung der Zelle für einige Tage im Stande ist, die Erregung aufzunehmen und durch seinen Neuriten, der ja hier nicht von der Zelle sondern vom Protoplasmafortsatz selbst entspringt, abzugeben, das heisst, dass die Erregung durch den Zellkörper nicht unbedingt hindurch muss, was in Anbetracht der Befunde von Fibrillen, die nicht durch die Zelle ziehen, ja nicht wunderbar ist. So viel beweist das Experiment. Nun frage ich aber, wie in aller Welt soll dasselbe Experiment als Beweismittel gegen die Neuronentheorie gelten können? Wo ist denn darin der Beweis erbracht, dass die Erregungen von den sensiblen Endigungen auf die Protoplasmaverästelungen der motorischen Zelle nicht durch blossen Contact übergegangen sind? Ich überlasse es dem Leser, das Experiment in diesem Sinne genau durchzuprüfen, und möchte selbst auf eine andere neue physiologische Beobachtung hinweisen, die mir für die Frage der Contacttheorie wichtig zu sein scheint. Es ist von Bernstein bei Gelegenheit des Auffindens der sekundären Stromschwankung beim einfachen Sehnenreflex gleichzeitig der Versuch angestellt worden, ob die Leitung im Reflexbogen nicht auch in umgekehrter Richtung möglich ist, wie sie gewöhnlich statt findet. Dieser Versuch fiel negativ aus und mir scheint dieser Befund dagegen zu sprechen, dass im Centralnervensystem die Uebertragung der Erregungen einfach in einem continuirlichen Neuritennetzwerk geschieht, denn die Neuriten können ja bekanntlich die Erregung

nach beiden Richtungen leiten und es wäre nicht einzusehen, weshalb dies in einem Netzwerk weniger der Fall sein sollte, als in einem unverzweigten Neuriten.

Zum Schluss möchte ich den Leser von diesem unerquick-Gebiet der Theorien noch einmal in das der Thatsachen führen und eine Beobachtung vorführen, die mir des Interesses werth erscheint. Ich verweise auf Fig. 4, die zwei Endigungen wiedergiebt, die aus der oberen Olive eines Kaninchens stammen und zwar eines anderen Kaninchens, als das Präparat, das der Fig. 3 zu Grunde liegt. Aber ebenso wie in der einen Olive sich lauter Gitterwerke gefärbt haben, sind in der anderen nur Endigungen von der Gestaltung der in Fig. 4 wiedergegebenen gefärbt, und zwar scheinen sämmtliche Zellen in der einen Olive mit Gittern, in der anderen mit jenen groben Endigungen versehen, die an die Trapezkernendigungen erinnern. Mir scheint dieser Befund ein neues Licht auf den Bau des Centralorgans zu werfen, wenn man nämlich meine Erklärung annimmt, dass in beiden Gebilden Endigungen von Neuriten zu sehen sind, aber von verschiedenen Neuriten, die ihre Erregungen an dieselbe Zelle abgeben. Die Verbindung der meisten centralen Nervenzellen mit mehr als einem Neuriten ist eine ganz selbstverständliche theoretische Voraussetzung, die Vorderhornzellen z. B. beziehen ihre Erregungen von mindestens zwei Seiten her. Leider liess sich in der Olive nicht feststellen, ob nicht die Neuriten für die beiden verschiedenen Endigungsarten von verschiedenen Seiten stammen, dafür ist der Verlauf der Neuriten innerhalb des Organs viel zu unregelmässig. Jedenfalls sind die beiden Neuritenarten durch ihr Kaliber deutlich unterschieden, denn diejenigen für die groben Endigungen sind ziemlich dick, während die für die Gitterwerke bestimmten zu den feinsten Neuriten gehören, die vorkommen.

Durch den Befund von zweierlei Endigungen an denselben Zellen wird vielleicht die letzte Unklarheit über die Funktion der Dendriten gehoben. Ich kann nach meinen Befunden die Dendriten nur für eine Einrichtung halten, die zur Vergrösserung der reizaufnehmenden Zelloberfläche dient. Im Trapezkern aber und an anderen Stellen, wo sich ähnliche Endigungen finden, (ich bemerke, dass ich jetzt ganz ähnliche Endigungen noch in verschiedenen Brückenkernen gesehen habe), werden die Dendriten von den Ausläufern der Neuritenverästelungen nur in ihren An-

fangstheilen umfasst, wie auch wieder in den hier gezeichneten Olivenendigungen. Angesichts des neuen Befundes halte ich nun die Vermuthung für berechtigt, dass auch im Trapezkern etc. neben den groben Endigungen noch feine Umspinnungen der Dendriten bestehen, die von anderen Neuriten gebildet werden.

Zusammenfassung.

Die vorliegende Untersuchung wie meine früheren sprechen dafür, dass die Verbindung der Neuronen unter einander eine sehr viel engere und complicirtere ist, als man sich vorgestellt hat, dass die Gesammtoberfläche des protoplasmatischen Theiles der Nervenzellen zur Reizaufnahme von Seiten fremder Neuriten dient, die sich an die Oberfläche in Gestalt von feinen Gittern oder von gröberen kelchartigen Endigungen anschmiegen. Beiderlei Endigungen können an derselben Zelle gleichzeitig vorkommen.

Bei aller Innigkeit der Verbindung der Elemente liegt aber nach meinen Befunden kein Grund vor, die Contacttheorie fallen zu lassen.

Danzig, März 1899.

Literatur-Verzeichniss.

Apáthy, Das leitende Element des Nervensystems und seine topographischen Beziehungen zu den Zellen. I. Mittheilung. Mittheilungen aus der zoolog. Station zu Neapel. 12. Bd. Heft 4.

Auerbach, Nervenendigung in den Centralorganen. Neur. Centralbl. 1898. Nr. IV.

Bernstein, Die sekundäre Stromschwankung beim Sehnenreflex. Vortrag auf der II. Versammlung der mitteldeutschen Psychiater, 1898.

Bethe, Die anatomischen Elemente des Nervensystems und ihre physiologische Bedeutung. Biol. Centralbl. XVIII.

Golgi, Intorno alla Struttura delle cellule nervose. Pavia 1898.

Held, Beiträge zur Struktur der Nervenzellen. Dritte Abhandlung. Arch. für Anatomie u. Phys., anat. Abth. Supplementbd. 1898.

Adolf Meyer, Critical Review of the Data and general Methods and deduction of modern Neurologie. The Journal of Compar. Neurol. VIII. 1898.

Semi Meyer, Ueber die Funktion der Protoplasmafortsätze der Nervenzellen. Berichte der mathem.-physik. Klasse der Königl. sächs. Gesellschaft der Wissenschaften zu Leipzig. Sitzung vom 25. Oct. 1897.

Nissl, Nervenzellen und graue Substanz. Münchener med. Wochenschrift. 1898.

Ramón Cajal, La Red superficial de las celulas nerviosas centrales. Revista trim. microgr. III.
Derselbe, Estructura del protoplasma nervioso. Revista trim. microgr. I.

Erklärung der Abbildungen auf Tafel XVII.

Die Figuren sind nach Präparaten gezeichnet, die mittelst subcutaner Methylenblauinjection mit Bethe'scher Fixirung hergestellt sind. Vergr. Leitz Imm. $^1/_{12}$, Oc. Hartnack 3, durch Projection mittelst Abbe'schen Zeichenapparat noch um etwa $^1/_2$ vergrössert.

Fig. 1. Eine Zellumspinnung aus dem grosszelligen Vestibularisendkern eines 6 Wochen alten Kaninchens, in Ansicht von oben und unten.

Fig. 2. Zellumspinnungen, sämmtlich in Ansicht von oben und unten, aus dem hinteren Vierhügel, *a* eines $^1/_2$ Jahre alten pavianähnlichen Affen, *b* eines 4 Wochen alten Kaninchens, c eines 2tägigen Meerschweinchens.

Fig. 3. Ausschnitt aus einem Präparat der oberen Olive eines 6 Wochen alten Kaninchens.

Fig. 4. Aus der oberen Olive eines ausgewachsenen Kaninchens.

Ueber Phagocytose und die Abfuhrwege der Leucocyten in den Lymphdrüsen.

Von

Dr. **Siegmund v. Schumacher,**
Assistent am physiologischen Institut in Wien.

Hierzu Tafel XVIII.

Einleitung.

Im 48. Bande dieses Archivs erschien von mir eine Arbeit über die Lymphdrüsen des Macacus rhesus (19). Damals hatte ich in den meisten mesenterialen Lymphdrüsen von zwei Makaken rothe Blutkörperchen enthaltende Phagocyten in den Lymphbahnen gefunden. Nach meinen damaligen Untersuchungen musste ich

diese Phagocyten als modificirte Reticulumzellen ansehen. Inzwischen war es mir möglich, ein reichliches Material von Lymphdrüsen verschiedener Affen zu sammeln. Zur Untersuchung standen mir 12 Exemplare von Macacus rhesus, 1 Macacus cynomolgus und 1 Cynocephalus zur Verfügung. Gleichzeitig untersuchte ich vergleichshalber mehrere Lymphdrüsen anderer Säugethiere. Leider hatte ich nur eine einzige lebenswarm eingelegte menschliche Lymphdrüse zu untersuchen Gelegenheit. Sie stammt von einem 28jährigen Hingerichteten. Ich verdanke dieselbe der Güte Professor Schaffer's.

Bald nach Erscheinen meiner ersten Mittheilung, in der ich mehrere Punkte einer in diesem Archiv erschienenen Arbeit von Rawitz (14): „Ueber die Zellen in den Lymphdrüsen von Macacus cynomolgus", kritisirte, hielt Rawitz (15) einen Vortrag in der physiologischen Gesellschaft zu Berlin, worin er erwähnte: „Auch ohne neue Untersuchungen nöthig zu haben, kann ich die Behauptung aufstellen, dass Schumacher weder die von mir geschilderten Thatsachen als irrig erwiesen, noch meine Deutung derselben widerlegt hat. Davon könnte erst die Rede sein, wenn er an derselben Species wie ich gearbeitet und meine Methoden mit hoffentlich besserem Erfolge als bisher nachgemacht haben wird." Rawitz schliesst aus meinen Ausführungen, dass Macacus cynomolgus hinsichtlich seiner Lymphdrüsen sich von Rhesus erythraeus (Macacus rhesus) ebenso unterscheidet wie hinsichtlich seiner Darmzotten von Inuus radiatus.

Dass in den Lymphdrüsen von Macacus cynomolgus ebenso rothe Blutkörperchen enthaltende Phagocyten, wie in denen des Macacus rhesus vorkommen, geht aus der in diesem Jahre veröffentlichten Arbeit Thomé's (20): „Endothelien als Phagocyten", hervor. Thomé beschreibt in Bezug auf Phagocyten in den Lymphdrüsen des Macacus cynomolgus ganz ähnliche Bilder wie ich es für die Lymphdrüsen des Macacus rhesus gethan habe, nur findet Thomé in keinem Phagocyten eine grosse Anzahl von rothen Blutkörperchen, sondern meist nur eines oder zwei.

Die Auffassungsverschiedenheit, dass Thomé die Phagocyten für Endothelzellen hält, während ich sie als modificirte Reticulumzellen ansehe, ist keine bedeutende. Thomé selbst sagt: „Nach dem Ausgeführten wäre es vielleicht richtiger gewesen, die Phagocyten nicht als Endothelien, sondern als Reti-

culumzellen zu bezeichnen"; und weiter: „... in meinen Präparaten habe ich nun ausser den Phagocyten nur eine Art von Zellen in Verbindung mit Fasern getroffen, niedrige, platte Zellen mit lang gestrecktem Kern. Da ich nun die Phagocyten als Abkömmlinge dieser betrachte und beide zusammen die Lymphspalten und -sinus auskleiden, so habe ich dieses Umstandes wegen die Bezeichnung Endothelien beibehalten."

Die meisten der von mir untersuchten Lymphdrüsen des Macacus cynomolgus zeigen Phagocyten in reichlicher Anzahl mit zahlreichen rothen Blutkörperchen. Ueberhaupt fand ich in den Lymphdrüsen von Macacus cynomolgus und rhesus, wie ja zu erwarten war, keine wesentlichen Unterschiede,

Technik.

Ein Theil der Lymphdrüsen (fast nur mesenteriale) wurde unmittelbar nach dem Tode des Thieres in Pikrinsäure-Sublimat, Zenker'scher Flüssigkeit, in Sublimat-Eisessig oder van Gehuchten'scher Flüssigkeit eingelegt. Bei einem Macacus wurde eine Injektion mit Carmin-Gelatinmasse 1 h p. m. von der Aorta aus ausgeführt, die injicirten Lymphdrüsen in 5 % Formol-Alkohol gehärtet; sämmtliche gehärteten Lymphdrüsen in Celloidin eingebettet und zum Theil Serien, zum Theil auch nur einzelne, möglichst dünne Schnitte angefertigt. Die Affen wurden gewöhnlich nach unmittelbar vorausgegangenen Hirnreizversuchen getödtet. Die meisten Schnitte färbte ich mit Hämalaun-Eosin, wobei mit Eosin etwas überfärbt und dann durch mehrere Stunden mit Alkohol ausgezogen wurde. Dadurch traten die rothen Blutkörperchen deutlich differenzirt hervor. Die Färbbarkeit der rothen Blutkörperchen ist sehr verschieden nach den verschiedenen Härtungsflüssigkeiten; ihre intensivste Färbung erhielt ich stets nach Härtung mit Pikrinsäure-Sublimat, ihre schwächste nach Formol-Alkohol-Einwirkung. Zum Theil wurde nach Heidenhain mit Eisenalaun-Hämatoxylin mit oder ohne Nachfärbung mit Eosin oder Rubin gefärbt.

Zahlreiche frische Lymphdrüsen von Macacus untersuchte ich im Zupfpräparat in physiologischer Kochsalzlösung, ebenso menschliche Lymphdrüsen, die von Leichen aus dem pathologischen Institute stammten. Einigemale beobachtete ich Phagocyten am heizbaren Objekttisch in Jodserum oder frischem Pferdeblutserum bei einer mittleren Temperatur von beiläufig 32°.

Phagocyten und Phagocytose.

Thomé beschreibt an den Phagocyten zwei verschiedene Protoplasmalagen, die in einander übergehen. Die sehr dichte Randparthie zeigt keine ausgesprochene Gliederung, während die Innenzone des Protoplasmas ein spärliches Netzwerk aus dünnen Fäden bildet. Die Grössenverhältnisse der beiden Zonen sind sehr wechselnd, so dass sogar die eine oder die andere Zone gelegentlich ganz fehlen kann. Die zwei verschiedenen Protoplasmaschichten konnte ich besonders deutlich in vielen Phagocyten bei Sublimat-Eisessig-Härtung sehen, und einige Zellen zeigten ein auffallend grossmaschiges Netzwerk, wie dies auch Thomé beschreibt. Viel unausgesprochener ist die Trennung des Protoplasmas in zwei Zonen bei den anderen Fixirungsmethoden; ja in den meisten Fällen schien es mir unmöglich zwei Schichten zu unterscheiden. Ebenso wenig gelang mir dies bei lebenden Phagocyten. Nur in manchen Phagocyten, die vollgepfropft mit rothen Blutkörperchen sind, oder bei solchen, deren grössten Theil des Zellleibes eine Vacuole einnimmt, so dass nur eine schmale protoplasmatische Randzone erhalten bleibt, sah ich sowohl im frischen wie im gehärteten Zustande eine faserige Beschaffenheit des Protoplasmarestes. (Fig. 1 T. XVIII und Fig. 14 in meiner ersten Abhandlung.) Nie aber konnte ich an frischen Präparaten eine netzförmige Struktur der Innenschicht des Protoplasmas wahrnehmen, sondern es erscheint dasselbe meist fein oder grob gekörnt. Ich muss daher die netzförmige Beschaffenheit des Protoplasmas, oder wenigstens das Sichtbarwerden derselben bei den Phagocyten als Folge der Einwirkung von Härtung oder Einbettung ansehen.

Bei jedem der untersuchten Affen sah ich erythrocytenhaltige Phagocyten in mesenterialen Lymphdrüsen, wenn auch nicht in jeder einzelnen Lymphdrüse; zum Theil, wie schon früher erwähnt, sehr zahlreiche Blutkörperchen in einer Zelle. Daneben schollige Massen, hervorgegangen aus rothen Blutkörperchen, Pigment-Schollen und Körner in den verschiedensten Grössen. Thomé konnte stets nur ein rothes Blutkörperchen in den Phagocyten der Lymphdrüsen von Macacus cynomolgus beobachten, eine grössere Anzahl solcher in den Phagocyten aus Lymphdrüsen von Lemur varius und einem Kaninchen.

Niemals sah Thomé ein Kugeligwerden der eingeschlossenen Blutkörperchen bei Macacus, wohl aber in Phagocyten von Lemur und Kaninchen und macht in Uebereinstimmung mit den Befunden von Riess (18) die Form der aufgenommenen rothen Blutkörperchen abhängig von ihrer Anzahl. In Phagocyten, die zahlreiche rothe Blutkörperchen enthalten, wäre ihre Form kugelig, sind dagegen nur wenige eingeschlossen, so bewahren sie ihre normale Form. Nach meinen Untersuchungen konnte ich eine wesentliche Uebereinstimmung zwischen Anzahl der aufgenommenen Blutkörperchen und ihrer Form nicht nachweisen, da ich auch in Phagocyten, die vollgepfropft mit rothen Blutkörperchen waren, zuweilen solche sah, die deutlich ihre normale Scheibenform zeigten. Dass eine Zerstörung von rothen Blutkörperchen stattfinden kann, ohne dass dieselben vorher kugelig werden, konnte ich in einem Falle am heizbaren Objecttisch beobachten, indem ein normal geformter, in einen Phagocyten aufgenommener Erythrocyt nach mehrstündiger Beobachtung, nachdem er vorher nach der Fläche gekrümmt wurde, in drei dunkler gefärbte Schollen zerfiel, die aber noch untereinander in Zusammenhang zu stehen schienen. Die freiliegenden rothen Blutkörperchen hatten noch alle ihre normale Form bewahrt.

Die Phagocytose selbst am heizbaren Objecttische zu beobachten, wie dies Langhans (11) in Blutextravasaten und Kusnezoff (10) an den Phagocyten der Milz gelang, war mir nicht möglich. Wohl sah ich manchmal äusserst langsame, amöboide Bewegungen der Phagocyten und einmal auch das Vorschieben einer Protoplasmamasse unter ein dem beobachteten Phagocyten anliegendes rothes Blutkörperchen. Im weiteren Verlaufe schien sich diese Protoplasmamasse von unten über das rothe Blutkörperchen heraufzuschlagen, dasselbe zum Theil verdeckend, dann wurde aber das rothe Blutkörperchen wieder frei. Der ganze Vorgang währte $3^1/_2$ Stunden.

Phagocyten mit rothen Blutkörperchen nahm ich nicht nur in den Lymphdrüsen von Macacus rhesus und cynomolgus wahr, sondern auch in reichlicher Anzahl in der untersuchten menschlichen mesenterialen Lymphdrüse (Fig. 2, Taf. XVIII), weniger reichlich in solchen von Cynocephalus, vereinzelt in einer Lymphdrüse des Schweines und im Pankreas-Aselli von Mustela eremineus; in ausserordentlicher Menge im Pankreas-Aselli eines Hundes,

dem mehrere Tage vorher in Morphin-Narkose eine Niere exstirpirt wurde. Im letzteren Falle mag die ausserordentliche Menge der zerfallenden rothen Blutkörperchen auf die Morphinwirkung zurückgeführt werden, wie ja auch Gulland (5) angibt, dass in den Macrophagen hauptsächlich nach Blutkörperchen zerstörenden Giften rothe Blutkörperchen vorkommen. Nicht minder reichlich waren aber sowohl freie in den Lymphbahnen als auch in Phagocyten eingeschlossene rothe Blutkörperchen im Pankreas-Aselli eines durch Chloroform getödteten neugeborenen Hundes vorhanden. In mehreren menschlichen Lymphdrüsen von Leichen aus dem pathologischen Institute fand ich ebenfalls im Zupfpräparate wiederholt in Phagocyten einzelne rothe Blutkörperchen oder noch häufiger deren Zerfallsprodukte.

Wie Thomé und ich in meiner ersten Mittheilung schon hervorgehoben, scheint es sich bei der Zerstörung der rothen Blutkörperchen in den Lymphdrüsen von Macacus um einen physiologischen Vorgang zu handeln. Auch von den neuerdings von mir untersuchten Affen waren mehrere im besten Ernährungszustande und zeigten in keinem Organe pathologische Veränderungen. Die meisten der Affen wurden, wie schon erwähnt, nach unmittelbar vorausgegangenen Hirnreizversuchen getödtet.

Nach meiner Ansicht kann normalerweise ausser beim Affen auch bei anderen Thieren und beim Menschen ein Zerfall von Erythrocyten in den Lymphdrüsen stattfinden.

Gabbi (4) untersuchte mesenteriale Lymphdrüsen von gesunden Hunden, Kaninchen und Meerschweinchen und fand in 40% derselben blutkörperchenhaltige Zellen. Seine Untersuchungen führen ihn zum Schlusse, dass die hämatogenen Organe auch hämatolytische Funktion haben. Ebenso findet nach Masslow (12) im Knochenmark, Milz und Lymphdrüsen ausser der Neubildung von Blutkörperchen auch ein Untergang derselben statt. Letzterer wird durch Gigantophagocyten bewirkt.

Vacuolenbildung in den Phagocyten.

Häufig findet man, wie ich schon in meiner ersten Mittheilung hervorhob, Vacuolen im Protoplasma der Phagocyten, die am Trockenpräparate zum Theil pigmenthaltige, zum Theil pigmentlose kugelige Räume darstellen. Sie sind von verschiedener Grösse; oft so gross, dass nur mehr eine ganz schmale Randzone von Protoplasma übrig bleibt.

Der Zelleib der Phagocyten enthält nicht selten ein mehr diffuses oder körniges, grünlichgelbes bis braunes Pigment. Mitunter liegen zwei Vacuolen in einem Phagocyten und häufig zeigen sie die Grösse eines rothen Blutkörperchens (Fig. 5, Taf. XVIII). Nach meiner Ansicht bezeichnen diese Vacuolen die Stätten, an denen rothe Blutkörperchen gelegen waren und durch eine Art Auflösungsprozess zerstört wurden, so dass an ihrer Stelle nur mehr ein im Protoplasma gelegener Flüssigkeitstropfen zurückblieb. Man kann die verschiedensten Uebergangsbilder zwischen kugeligen, in Phagocyten eingeschlossenen rothen Blutkörperchen und Vacuolen sehen; einige sind in Fig. 3—5, Taf. XVIII abgebildet.

Niemals sah ich Vacuolen, die ihrer Form nach einem normal geformten, gedellten rothen Blutkörperchen entsprechen würden. Ich glaube daher annehmen zu dürfen, dass das rothe Blutkörperchen vor der Auflösung, die mit Vacuolenbildung endigt, kugelig wird. Eine weitere Veränderung ist das Auftreten von Vacuolen im rothen Blutkörperchen selbst. Es können deren mehrere in einem Blutkörperchen vorhanden sein. Diese verflüssigten, hämoglobinlosen Antheile grenzen sich scharfrandig gegen den noch hämoglobinhaltigen Rest des rothen Blutkörperchens ab. Die einzelnen Vacuolen im Erythrocyten confluiren, und es bleibt nur mehr eine Randzone aus Hämoglobin zurück, die schliesslich auch verschwindet, so dass eine Vacuole in der Grösse eines rothen Blutkörperchens resultirt. Pigment kann, wie schon erwähnt, in den Vacuolen liegen, oder auch in dem umgebenden Protoplasma, als Zeuge der zerstörten rothen Blutkörperchen. Stäbchenförmige Einschlüsse (Krystalloide), so wie ich sie in meiner ersten Mittheilung beschrieb, fand ich nur mehr ganz vereinzelt bei meinen weiteren Untersuchungen in den pigmenthaltigen Vacuolen gelegen; es scheint demnach deren Vorkommen nicht so häufig zu sein, wie ich nach meinen ersten Beobachtungen annehmen musste.

Häufig sieht man an Trockenpräparaten zahlreiche rothe Blutkörperchen in einem Phagocyten von einem Hohlraum umschlossen, mitunter auch ein einzelnes rothes Blutkörperchen („wie mit dem Locheisen ausgeschlagen“). Es dürfte sich in solchen Fällen, wo der Abstand zwischen rothen Blutkörperchen und Protoplasmasaum ein geringer ist (wie in Fig. 2 Taf. XVIII),

lediglich um Schrumpfung der rothen Blutkörperchen oder des Protoplasmas, hervorgerufen durch Härtung und Einbettung handeln, da ich an frischen Präparaten dieses Verhalten nie wahrgenommen habe. Man sieht aber gelegentlich grosse Vacuolen, in denen nur wenige Blutkörperchen liegen, so dass zwischen ihnen und dem Zellprotoplasma ein grosser freier Raum übrig bleibt (Fig. 6 Taf. XVIII). Diese Bilder dürften durch eine Aufnahme von Blutkörperchen in eine schon vorher vacuolisirte Zelle erklärbar sein.

Thomé sah in manchen Phagocyten Vacuolen, von denen einige so genau der Grösse eines rothen Blutkörperchens entsprachen, dass man auf die Vermuthung kommen kann, dass das Stroma des rothen Blutkörperchens noch erhalten geblieben, während das Hämoglobin gewissermaassen ausgelaugt worden sei. Für diese Vermuthung lässt sich nur anführen, dass manche der aufgenommenen Blutkörperchen äusserst blass erscheinen, obwohl ihre Form nur wenig verändert ist. Thomé hält aber letzteren Umstand nicht für beweisend, da auch die in den Gefässen liegenden rothen Blutkörperchen sich in sehr verschiedenem Maasse färben. Niemals sah Thomé Vacuolen von bedeutender Grösse, wie ich sie häufig wahrnahm.

In Bezug auf die grösseren Vacuolen glaube ich eine ähnliche Entstehungsweise annehmen zu dürfen, wie bezüglich der kleineren. Man sieht nämlich in manchen Phagocyten grosse, oft fast den ganzen Raum des Phagocyten einnehmende, sich stark mit Eosin färbende Kugeln, die manchmal durchaus, manchmal fast homogen erscheinen (Fig. 7, Taf. XVIII). Diese Kugeln dürften zusammengeflossenen rothen Blutkörperchen entsprechen, und an ihre Stelle würden schliesslich entsprechend grosse Vacuolen treten (Fig. 8, Taf. XVIII).

Ein Zusammenfliessen von kleineren, in eine contractile Zelle aufgenommenen Hämoglobin-Kugeln zu grösseren beschrieb Preyer (13) in Blutextravasaten des Froschlymphsackes.

Kusnezoff (10), der als erster die Aufnahme der rothen Blutkörperchen durch Phagocyten der Milz beobachtet hatte, sah niemals das Zusammenfliessen von mehreren Blutkörperchen zu einer grossen Hämoglobin-Kugel, wohl aber den Zerfall der Blutkörperchen bei amöboiden Bewegungen des Phagocyten in mehrere Theile.

Riess (18) beobachtete bisweilen ein Confluiren der gefärbten Elemente blutkörperchenhaltiger Zellen des Knochenmarks zu kleineren oder grösseren unregelmässig gestalteten Schollen.

Kultschitzky (9) lässt aus dem sich differenzirenden Protoplasma lymphoider Elemente rothe Blutkörperchen entstehen, die nach aussen dringen, während das Protoplasma der Mutterzellen unter Vacuolen- und Gasbildung zu Grunde geht.

Masslow (12) spricht von Gigantophagocyten mit eingeschlossenen Zellelementen, „wobei sich das Protoplasma der ersteren in der Nähe der eingeschlossenen Zellelemente so zu sagen verdünnt und um sie Vacuolen bildet."

Nach der Ansicht Rawitz' kann sich stellenweise das Protoplasma der „Riesenzellen" verdünnen, es entstehen schliesslich kleine Bläschen, die durch Zusammenfliessen grosse Blasen bilden können, so dass nur mehr ein schmaler Protoplasmasaum zurückbleibt. Peripher gelegene Blasen kann man geplatzt sehen. Nach Rawitz platzen wahrscheinlich alle Blasen. Dadurch schwindet die Zelle vollständig, und die Kerne werden, wenn sie nicht ebenfalls zu Grunde gegangen sind, frei. Niemals hat der Autor aber Zelltrümmer gesehen, die als Reste solcher veränderter Zellen zu betrachten wären. Die „homogenen Körper" Rawitz', die nach meiner Ansicht in Phagocyten eingeschlossenen rothen Blutkörperchen entsprechen, liegen ebenfalls in Blasen und werden frei, indem letztere platzen. Die Zelle sieht dann wie durchlöchert aus und geht zu Grunde. Selten sah Rawitz Verflüssigung in den Riesenzellen. Es tritt ein Loch in der Zelle auf, dessen Inhalt sehr blass und fein gekörnt erscheint, wie geronnene Lymphe. Nach Rawitz entstünden also auf dreierlei Weise Vacuolen in den Riesenzellen.

Dass ebenso gut an Stelle zerfallener Leucocyten, wie an Stelle zerfallener rother Blutkörperchen Vacuolen zurückbleiben können, scheint sehr naheliegend.

R. Heidenhain (7) beschreibt Leucocyten in Phagocyten der Dünndarmschleimhaut des Meerschweinchens, deren Kerne sich verkleinern, um schliesslich ganz zu verschwinden. Es bleibt dann an Stelle des zerfallenden Leucocyten nur ein helles, rundliches, tropfenartiges Gebilde zurück.

Ueber das weitere Schicksal der vacuolisirten Phagocyten kann ich nichts Bestimmtes angeben; geplatzte Vacuolen sieht

man ziemlich selten; möglicherweise können die Vacuolen wieder verschwinden, in vielen Fällen scheint aber die Zelle zu Grunde zu gehen, worauf die häufig vorkommenden, degenerirten Zellkerne in stark vacuolisirten Phagocyten schliessen lassen.

Durchwanderung von Leucocyten in die Venen.

Thomé beschreibt in den kleinsten Gefässen der lymphoiden Substanz der Lymphdrüsen des Macacus ein aussergewöhnlich hohes, fast cylindrisches Endothel, so dass man auf den ersten Blick eher geneigt wäre an einen Drüsenausführungsgang, als an ein Blutgefäss zu denken. Selbst in den Capillaren bildet das Endothel noch eine geschlossene Lage und erreicht oft die Höhe des Durchmessers eines rothen Blutkörperchens. Diese Befunde Thomé's kann ich vollauf für die Lymphdrüsen von Macacus cynomolgus und rhesus, ferner für die untersuchte menschliche Lymphdrüse und theilweise auch für eine Lymphdrüse des Schweines bestätigen (Fig. 9, 10 u. 11, Taf. XVIII). Die Endothelzellen scheinen nicht nur verbreitert, sondern auch wesentlich vermehrt. Niemals sah ich dies Verhalten in Arterien und auch nicht in grösseren Venen. Die kleineren Venen sind abgesehen von dem Endothel dünnwandig, und die Bindegewebsfasern der Wandung gehen zum Theil direkt in Reticulumfasern der adenoiden Substanz über (Fig. 10, Taf. XVIII). Im Zusammenhang mit der Gefässwandung oder in deren Umgebung sieht man häufig Zellen mit epitheloiden, bläschenförmigen Kernen, welche genau den chromatinarmen Kernen der Endothelien entsprechen. Diese Zellen mit bläschenförmigen Kernen kommen namentlich, wie wiederholt beschrieben, in den Keimcentren vor, und manche der letzteren bestehen fast ausschliesslich aus solchen Zellen. Betrachtet man an Injektionspräparaten ein solches Keimcentrum, in das mehrere Capillaren eindringen, so liegen letztere scheinbar eingebettet in eine Menge von gewucherten Endothelzellen. In den Keimcentren sind die Zellgrenzen dieser epitheloiden Zellen nicht scharf ausgeprägt; manchmal liegen die hellen Kerne so eng nebeneinander, dass man vielkernige Riesenzellen nach dem Typus der Osteoklasten anzunehmen geneigt ist.

Was die Verbreiterung der Endothelien in den kleinen Blutgefässen der adenoiden Substanz anlangt, so glaubt Thomé, dass dieselbe nicht nur ein vorübergehender Zustand derselben

sei, sondern dass man es hier mit einer besonders hohen Form des Blutgefäss-Endothels zu thun habe. Dass die Füllung der Gefässe einen Einfluss auf die Form der Endothelien ausübt, kann man an injicirten Lymphdrüsen sehen, indem dort, wo die Gefässe prall mit Injektionsmasse gefüllt sind, die Endothelien zum grossen Theil platt erscheinen und das Aussehen gewöhnlichen Gefässendothels darbieten. Allerdings blieb in mehreren Venen auch trotz guter Füllung derselben mit Injektionsmasse das hohe Endothel bestehen, so dass der Blutdruck nicht in allen Fällen im Stande sein dürfte dieses Endothel abzuflachen, wie es Renaut (16) im Allgemeinen annimmt. Die auffallend vorspringenden Endothelien in der menschlichen Lymphdrüse könnten sonst thatsächlich nur auf die Blutleere der Gefässe zurückgeführt werden, da diese Drüse von einem durch die Guillotine Hingerichteten herrührt.

Die kleineren und kleinsten Venen der lymphatischen Substanz bieten nicht nur in Bezug auf ihre endotheliale Auskleidung eine Eigenthümlichkeit, sondern noch bezüglich eines anderen Punktes. Man sieht nämlich ausserordentlich häufig das Durchdrungenwerden der Gefässwandung von Leucocyten (Fig. 9, 10, 11 Taf. XVIII). Diese Durchwanderungsbilder konnte ich fast in allen von mir untersuchten Lymphdrüsen wahrnehmen. Am reichlichsten an einer mesenterialen Lymphdrüse von Macacus rhesus, deren „Keimcentren" hell erschienen infolge von Zellarmuth; es waren nur mehr spärliche Lymphocyten zwischen dem sehr deutlich hervortretenden Reticulum zu sehen. In den Gefässwandungen massenhaft durchwandernde Leucocyten, so dass erstere stellenweise aufgefasert aussahen, und einzelne Endothelzellen häufig fast vollständig durch eingedrungene Leucocyten abgedrängt waren. Ferner waren zahlreiche in den Gefässwandungen liegende Leucocyten in den meisten anderen untersuchten Lymphdrüsen vom Affen zu constatiren, ebenso in der menschlichen Lymphdrüse, in Lymphdrüsen der Katze, des Hundes, des Kaninchens, von Mustela erminius, Arctomys marmota, und Arvicola.

Es galt die Frage zu entscheiden, ob eine Diapedese der Leucocyten von den Gefässen aus in die Lymphdrüsen hinein stattfindet, oder ob umgekehrt die Leucocyten aus der Lymphdrüse in die Blutgefässe überwandern, oder ob beides der Fall ist.

Gulland (6) lässt die Leucocyten aus den Capillaren in die

Keimcentren übertreten und sich dort theilen; er hält das adenoide Gewebe für eine Art Bindegewebe, mit der Funktion, die aus den Gefässen auswandernden Leucocyten zurückzuhalten und deren Vermehrung zu fördern.

Es erschien von Anfang an unwahrscheinlich, dass in die ausgebildeten Lymphdrüsen ein reichliches Hineinwandern von Leucocyten aus den Gefässen stattfinden würde, da man häufig im Venenlumen in den Lymphdrüsen eine bedeutende Anzahl von Leucocyten wahrnehmen kann, so dass ihre Menge im Vergleiche zum gewöhnlichen Verhältnisse zwischen rothen und weissen Blutkörperchen erheblich vermehrt erscheint. Ferner findet man in den abführenden Lymphgefässen der Lymphdrüsen in vielen Fällen nur höchst spärliche zellige Elemente in der körnig geronnenen Lymphe, auch wenn die Drüse zahlreiche Mitosen zeigt. Dieser letztere Umstand liesse sich allerdings durch eine gewisse Periodicität in der Leucocytenbeförderung durch die Lymphgefässe erklären. Zur Deutung des Bildes, wie es eine schon früher erwähnte Lymphdrüse von Macacus zeigte, — sehr zellarme Keimcentren und massenhaft durch die Gefässwandung dringende Leucocyten, — lässt eher darauf schliessen, dass hauptsächlich eine Durchwanderung von Zellen aus der Drüse in die Blutgefässe stattfindet, als umgekehrt.

Um die Frage zu entscheiden, stellte ich Leucocyten-Zählungen in einer Lymphdrüsenvene und einer benachbarten Arterie an. (Die Lymphdrüsenarterien sind so fein, dass es mir nicht möglich war aus ihnen eine Blutprobe zu entnehmen.) Die Zählungen wurden entweder am Pankreas-Aselli des lebenden Hundes, des Kaninchens, oder an Halslymphdrüsen des Hundes vorgenommen. Eine Lymphdrüsenvene wurde möglichst ohne die Lymphdrüse zu verletzen blossgelegt, dann angeschnitten, ein ausgetretener Blutstropfen mit der Pipette des Zeiss'schen Blutkörperchen-Zählapparates aufgesaugt und dann mit der 100 fachen Menge von 1% Kochsalzlösung, der etwas Methylviolett zugesetzt war, verdünnt. Gleich nachher wurde mit einer zweiten Pipette Blut aus einer benachbarten Arterie entnommen und ebenso verdünnt, wie das venöse Blut. Bei einem Hunde wurde das Blut des Pankreas-Aselli mit dem einer mesenterialen Vene verglichen. Zuerst wurden die rothen Blutkörperchen jeder Blutprobe gezählt, dann die durch das Methylviolett lila gefärbten weissen Blutkör-

perchen, und zwar so, dass für gewöhnlich zehnmal das ganze eingetheilte Gesichtsfeld abgezählt und hierauf das relative Verhältniss zwischen rothen und weissen Blutkörperchen bestimmt wurde. Dieser etwas umständlichere Weg der Zählung wurde deshalb gewählt, weil es bei der manchmal geringen Menge des der Lymphdrüsenvene entquellenden Blutes leicht vorkommen kann, dass man ausser dem Blute auch Luft einsaugt, wodurch die Bestimmung der absoluten Anzahl der Leucocyten werthlos würde.

Bei 8 von den vorgenommenen Zählungen (bei 7 Hunden und 1 Kaninchen) stellte sich ein Ueberschuss von Leucocyten in der Lymphdrüsenvene heraus im Vergleiche zum arteriellen Blute der Nachbarschaft. In einem Falle war das Verhältniss umgekehrt (Zählung an der Vene der Halslymphdrüse des Hundes und an der Carotis; dieser Zählung ist kein grosser Werth beizulegen, weil sich in den Pipetten Gerinnsel gebildet hatten, so dass eine genaue Bestimmung unmöglich war). Beim Vergleich zwischen dem Venenblut der Lymphdrüse und der Mesenterialvene war die Leucocytenzahl ebenfalls in ersterer vermehrt. Bei einer Zählung aus dem Blute des Pankreas-Aselli eines Kaninchens und einer Mesenterialvene, stellte sich in beiden Blutproben ziemlich dieselbe Leucocytenanzahl heraus. Nicht nur die relative Anzahl der weissen Blutkörperchen, sondern auch die absolute überwiegte bei wohlgelungenen Zählungen in dem Blute der Lymphdrüsenvene gegenüber der Blutprobe einer benachbarten Arterie. Nach diesen Untersuchungen sind die in den Lymphdrüsen neugebildeten Leucocyten, um in die Blutbahn zu gelangen, nicht auf den weiten Weg durch den Ductus thoracicus allein angewiesen, sondern es besteht für sie ein viel kürzerer Weg, der des direkten Durchdringens einer Gefässwand. Vielleicht gelangt die Mehrzahl der Leucocyten aus den Lymphdrüsen auf letztere Weise in die Blutbahn. Damit will ich aber keineswegs in Abrede stellen, dass nicht auch gelegentlich Leucocyten aus den Venen in die Lymphdrüsen übertreten können.

Koeppe (8) unterband an Halslymphdrüsen des Hundes die zu- und abführenden Lymphgefässe, bei Schonung der Blutgefässe und erwartete nach der Operation eine Vergrösserung der Lymphdrüsen infolge Anhäufung von neugebildeten Leucocyten, denen der Abflussweg durch die Unterbindung versperrt wurde.

Die Hunde wurden nach 14—57 Tagen getödtet und Koeppe fand bei der Untersuchung der operirten Lymphdrüsen, dass dieselben anstatt vergrössert zu sein, verkleinert waren. Erst nach 54—57 Tagen zeigten sie wieder das Bild der normalen Drüsen. Die operirten Lymphdrüsen zeigten ausser der Verkleinerung zellarme Knoten ohne Mitosen; Blutgefässe und Bindegewebe schienen vermehrt. Wahrscheinlich fand nach Koeppe's Ansicht infolge des Schwundes der Lymphzellen ein Aneinanderrücken der Gefässe und des Reticulum statt. Der Erfolg der Unterbindung war also ein der Erwartung entgegengesetzter. Statt Vergrösserung der Drüse, Verkleinerung derselben, statt Anhäufung, Schwund der Leucocyten. Bei zwei Hunden unterband Koeppe die Blutgefässe bei Schonung der Lymphgefässe und fand 2 resp. 3 Tage nachher die Lymphdrüsen vergrössert, die Mitosenbildung nicht beeinträchtigt. Der Autor schliesst aus seinen Versuchen, dass die Anwesenheit von entwicklungsfähigen Zellen und von Blut nicht genügt zur Entstehung neuer Zellen; dass es fast den Anschein habe, dass das Blut für sich allein mehr der Zerstörung als dem Aufbau der Leucocyten förderlich sei.

Mit meinen Beobachtungen lassen sich diese Resultate gut in Einklang bringen. Durch die Unterbindung der Lymphwege mag den Drüsen das Material zur Vermehrung ihrer Zellen genommen sein, die in der Drüse angehäuften Leucocyten fanden ihren Abweg durch die nicht unterbundenen Venen, daher Zellarmuth und Verkleinerung der Lymphdrüsen. Umgekehrt bei Unterbindung der Blutgefässe und offen gelassenen Lymphgefässen: Den sich vermehrenden Leucocyten ist ein Hauptaustrittsweg aus der Drüse abgesperrt, daher Ansammlung von Zellen und Vergrösserung der Drüse.

Ribbert (17) sagt, dass aus den Lymphdrüsen Zellen durch die Lymphgefässe in die Blutbahn oder auch direkt in die Blutgefässe gelangen, ohne aber Letzteres zu beweisen.

Für jene, die in der Milz geschlossene Gefässbahnen annehmen, bestände in Bezug auf die Durchwanderung von Leucocyten eine Analogie zwischen Milz und Lymphdrüsen. Die Milz ist eine Bildungsstätte von Leucocyten; die Milzvene enthält mehr weisse Blutkörperchen als die Milzarterie. Nimmt man geschlossene Gefässwandungen in der Milz an, so könnten die neugebildeten

Leucocyten nur durch direktes Ueberwandern aus dem Pulpagewebe in die Venen dem Blutstrome beigemengt werden.

Arnold (2) findet in der acut-hyperplatischen Milz auffallend viele Zellen, die zur Hälfte in der Blutbahn, zur Hälfte im umgebenden Gewebe liegen und glaubt, dass man mit der Möglichkeit der Einwanderung von Zellen aus dem Gewebe in die Gefässbahn rechnen müsse.

Noch eine bisher ungelöste Frage möchte ich berühren. Weder Thomé noch mir war es gelungen Bilder zu finden, die über den Weg, auf dem die rothen Blutkörperchen in die Lymphbahnen der Lymphdrüsen gelangen, Aufschluss geben könnten. Thomé glaubt, dass möglicherweise Injektionspräparate hierüber Aufklärung schaffen könnten. Wenn auch an den von mir untersuchten injicirten Lymphdrüsen keine beweisenden Bilder für den Uebertritt der rothen Blutkörperchen in die Lymphbahnen zu sehen sind, so liegt doch die Vermuthung nahe, dass die rothen Blutkörperchen denselben Weg benutzen, auf dem die Leucocyten aus den Lymphdrüsen in die Blutgefässe auswanderten und nicht wie Winogradow (22) annimmt durch die Lymphgefässe der Lymphdrüse zugeführt werden.

Häufig sieht man an Schnitten injicirter Lymphdrüsen die Injektionsmasse eingedrungen zwischen die Endothelzellen und das Bindegewebe der Venen (Fig. 11, Taf. XVIII). Wahrscheinlich sind das jene Stellen, an denen früher Leucocyten durchgedrungen waren, und die dadurch weniger widerstandstähig geworden, auch bei geringem Drucke der Injektionsmasse den Durchtritt gewähren. Allerdings konnte ich nur in einem Falle ein rothes Blutkörperchen in einem solchen Kanale nachweisen. Möglicherweise findet der Durchtritt sehr rasch statt, so dass es mir nicht gelang mehrere Erythrocyten während dieses Vorganges zu fixiren.

J. Arnold (1) wies nach, dass durch erhöhten Druck pathologischerweise sich aus den zwischen den Endothelien liegenden Stigmata Stomata bilden können, die von rothen Blutkörperchen als Durchzugsstrassen benützt werden, und die nachher, auch wenn wieder normale Circulationsverhältnisse hergestellt sind, noch einige Zeit bestehen bleiben, wobei der Autor unter Stigmata kleinste präformirte Oeffnungen, nicht geeignet zum Durchtritte corpusculärer Elemente und unter Stomata grössere Oeffnungen

versteht. Häring und später v. Winiwarter (21) zeigten, dass in Capillaren durch Injektionsmasse unter hohem Drucke Lücken zwischen den Endothelien geschaffen werden können, so dass Injektionsmasse austritt.

In meinen Präparaten finde ich die Lücken auch in sehr unvollständig mit Injektionsmasse gefüllten Venen, so dass man nicht an hohen intravenösen Druck denken kann, sondern an hochgradige Durchlässigkeit der Gefässwand an einzelnen Stellen.

In manchen Lymphdrüsen des Macacus cynomolgus und rhesus fand ich im Gegensatze zu Thomé auch in den Rindenfollikeln und Markssträngen reichliche rothe Blutkörperchen, wenngleich ich zugeben muss, dass dies seltenere Bilder sind, im Vergleiche zum gewöhnlichen Vorkommen der Erythrocyten in den Lymphbahnen.

Ergebnisse.

Die Lymphdrüsen des Macacus rhesus wie die des Macacus cynomolgus, anderer Säugethiere und des Menschen sind Zerstörungsstätten von rothen Blutkörperchen.

Die rothen Blutkörperchen können entweder dadurch zu Grunde gehen, dass sie sich in den Phagocyten in Pigment umwandeln, ohne dass ein Hohlraum im Phacocyten entsteht, oder unter Vacuolenbildung, wobei vorher mehrere rothe Blutkörperchen zu einer Hämoglobin-Kugel zusammenfliessen können, so dass dann entsprechend grosse Vacuolen zurückbleiben.

Die abführenden Lymphgefässe sind nicht der einzige Abflussweg für neugebildete Leucocyten, sondern zahlreiche gelangen durch Durchwanderung der Venenwand aus den Lymphdrüsen direkt in die Blutbahn. Wahrscheinlich benützen die rothen Blutkörperchen denselben Weg, den die Leucocyten zu ihrem Uebertritt aus den Lymphdrüsen in die Gefässe benutzten.

Wien, März 1899.

Literatur-Verzeichniss.

1. Arnold, J., Ueber Diapedesis. Eine experimentelle Studie. Virchow's Archiv Bd. 58. 1873.
2. Arnold, Kern und Zelltheilung bei acuter Hyperplasie der Lymphdrüsen und Milz. Virchow's Archiv Bd. 95. 1884.
3. Gabbi, Le cellule globulifere nei ganglii linfatici. Lo Sperimentale. 1886.
4. Derselbe, Ueber die normale Hämatolyse mit besonderer Berücksichtigung der Hämatolyse in der Milz. Beiträge von Ziegler, Bd. XIV. 1893.
5. Gulland, The nature and varieties of Leucocytes. Rep. Lab. Roy. Coll. Phys. Edinb. Vol. III.
6. Derselbe, The development of lymphatic glands. Journ. of Pathol. and Bacteriol. Edinb. and Lond. 1894.
7. Heidenhain, R., Beiträge zur Histologie und Physiologie der Dünndarmschleimhaut. Arch. f. d. gesammte Physiol. Bd. 43. 1888.
8. Koeppe, Die Bedeutung des Lymphstromes für die Zellentwicklung in den Lymphdrüsen. Arch. f. Anat. u. Physiol. (Phys. Abth.) Suppl.-Bd. 1890.
9. Kultschitzky, Die Entstehung der rothen Blutkörperchen bei Säugethieren. Arbeiten der Naturforscher-Gesellschaft in Charkow Bd. XV.
10. Kusnezoff, Ueber blutkörperchenhaltige Zellen der Milz. Sitzungsberichte d. k. k. Akad. d. Wissensch. Bd. LXVII. III. Abth. Wien 1873.
11. Langhans, Beobachtungen über die Resorption der Extravasate und Pigmentbildung in denselben. Arch. f. pathol. Anatomie Bd. 49.
12. Masslow, Einige Bemerkungen zur Morphologie und Entwickelung der Blutelemente. Dies Archiv Bd. 51. 1897.
13. Preyer, Ueber amöboide Blutkörperchen. Virchow's Archiv Bd. 30.
14. Rawitz, Ueber die Zellen in den Lymphdrüsen des Macacus cynomolgus. Dies Archiv Bd. 45. 1895.
15. Derselbe, Bemerkungen zu einer Abhandlung des stud. med. Siegmund Schumacher: Ueber die Lymphdrüsen von Macacus cynomolgus. Verhandl. der physiol. Gesellsch. zu Berl. Jahrg. 1896—97, Nr. 4.
16. Renaut, Note sur la forme de l'éndothélium des arterioles, des veinules et des capillaires sanguines. Arch. de Physiol. 1881 Nr. 2.
17. Ribbert, Ueber Regeneration und Entzündung der Lymphdrüsen. Beiträge von Ziegler. Bd. VI. 1889.
18. Riess, Beitrag zur pathologischen Anatomie des Knochenmarkes bei perniciöser Anämie. Centralbl. für die medic. Wissensch. 1881 Nr. 48.
19. Schumacher, Ueber die Lymphdrüsen des Macacus rhesus. Dies Archiv Bd. 48. 1896.

20. Thomé, Endothelien als Phagocyten. (Aus den Lymphdrüsen von Macacus cynomolgus.) Dies Archiv Bd. 52. 1898.
21. v. Winiwarter, Der Widerstand der Gefässwände im normalen Zustande und während der Entzündung. Sitzungsber. d. k. k. Akad. d. Wissensch. Bd. LXVIII. Wien 1873.
22. Winogradow, Ueber die Veränderung des Blutes, der Lymphdrüsen und des Knochenmarkes nach der Milzexstirpation. Centralbl. f. d. med. Wissensch. 1882 Nr. 50.

Erklärung der Abbildungen auf Tafel XVIII.

Fig. 1. Phagocyt aus einem Zupfpräparat einer mesenterialen Lymphdrüse von Macacus rhesus in Jod-Serum. Der grösste Theil der Zelle eingenommen von scholligen Massen zerfallender rother Blutkörperchen, der Protoplasmarest *P* erscheint faserig. Vergr. 800.

Fig. 2. Phagocyt aus einer menschlichen mesenterialen Lymphdrüse mit mehreren rothen Blutkörperchen. Zenker'sche Flüssigkeit, Färbung mit Hämalaun-Eosin. Vergr. 1450.

Fig. 3—8. Phagocyten aus mesenterialen Lymphdrüsen von Macacus cynomolgus. Pikrinsäure-Sublimat, Hämalaun-Eosin. Vergr. 1450.

Fig. 3. Angeschnittener Phagocyt, ein vacuolisirtes Blutkörperchen enthaltend.

Fig. 4. Phagocyt mit einem noch gut erhaltenen rothen Blutkörperchen und dem vacuolisirten Rest eines solchen.

Fig. 5. Phagocyt mit Vacuole und theils diffusem, theils körnigem Pigment.

Fig. 6. Phagocyt mit grosser Vacuole und 3 in dieser liegenden rothen Blutkörperchen.

Fig. 7. Phagocyt mit grosser Hämoglobinkugel.

Fig. 8. Phagocyt mit grosser Vacuole und einem noch gut erhaltenen rothen Blutkörperchen.

Fig. 9. Längsschnitt durch eine kleine Vene aus einem Rindenfollikel einer mesenterialen Lymphdrüse von Macacus cynomolgus *E* = vergrösserte Endothelien, *L* = durchwandernde Leucocyten. Pikrinsäure-Sublimat, Hämalaun-Eosin. Vergr. 1400.

Fig. 10. Querschnitt durch eine kleine Vene aus einer mesenterialen, menschlichen Lymphdrüse, mit durchwandernden Leucocyten *L* und vergrösserten Endothelien *E*. Das faserige Gewebe der Venenwandung geht direkt in das Reticulum *R* über. Zenker'sche Flüssigkeit, Hämalaun-Eosin. Vergr. 1400.

Fig. 11. Venenquerschnitt aus einem Rindenfollikel einer mesenterialen, mit Carmin-Gelatinmasse injicirten Lymphdrüse von Macacus rhesus. Durchwandernde Leucocyten *L*, vergrösserte Endothelien *E*, in die Venenwandung eingedrungene Injectionsmasse *J*, Formol-Alkohol, Färbung nach Heidenhain. Vergr. 1050.

(Aus dem anatomischen Institut in Kiel.)

Ueber Struktur und Histogenese der Samenfäden des Meerschweinchens.

Von

Dr. **Friedrich Meves.**

Hierzu Tafel XIX, XX u. XXI und 16 Figuren im Text.

Im Folgenden lege ich eine Untersuchung über Struktur und Histogenese der Samenfäden des Meerschweinchens vor. Was mich bewog, gerade den Hoden dieses Thieres zum Gegenstand eines eingehenderen Studiums zu machen, war einmal die Beobachtung, dass die Centralkörper, deren Schicksale bei der Samenbildung ich in erster Linie zu verfolgen wünschte, beim Meerschweinchen ein Verhalten zeigten, welches ziemlich erheblich von demjenigen abwich, das ich soeben in einer vorläufigen Mittheilung (98. 1) für Mensch und Ratte festgestellt hatte. Sodann erkannte ich schon bei oberflächlichem Zusehen, dass der Hoden des Meerschweinchens geeignet war, über Entstehung und Schicksale eines sog. Appendicular gebildes des sich entwickelnden Samenfadens, der Schwanzblase bez. Schwanzmanschette, genauere Aufschlüsse zu geben.

Inhalt.

A. Untersuchungsmethode.
B. Struktur der Samenfäden.
1) Kopf.
2) Hals.
3) Schwanz.
a. Verbindungsstück.
b. Hauptstück und Endstück.
C. Histogenese der Samenfäden.
1) Eintheilung des Entwicklungsprocesses.
2) Erste Periode. Vom Ende der letzten Reifungstheilung bis zum Auftreten der Schwanzmanschette.

3) Zweite Periode. Vom Auftreten bis zum beginnenden Schwund der Schwanzmanschette.
   a. Die Schwanzmanschette als Faserkorb.
   b. Die Schwanzmanschette als membranöses Rohr.
4) Dritte Periode. Vom beginnenden Schwund der Schwanzmanschette bis zur Abschnürung der Zellsubstanz.
5) Vierte Periode. Sog. Reifungserscheinungen.

D. Kritische Besprechung von Litteraturangaben über Histogenese der Samenfäden.
1) Kern.
2) Centralkörper.
   a. Amphibien.
   b. Selachier.
   c. Säugethiere.
   d. Aufgabe der Centralkörper am Samenfaden, Beziehungen derselben zu den Polkörperchen der ersten Furchungsspindel.
3) Schwanzfaden.
4) Idiozom (Sphäre).
5) Schwanzmanschette.
6) Chromatoider Nebenkörper.
7) Tingirbare Körner (v. Ebner).
8) Abschnürung der Zellsubstanz.

A. Untersuchungsmethode.

Die reifen (dem Nebenhoden entnommenen) Samenfäden habe ich theils lebend, theils an Ausstrichpräparaten untersucht. Letztere wurden entweder getrocknet oder mit Sublimat oder Osmiumsäure fixirt. Zur Färbung kamen besonders Gentianaviolett, Alaunfuchsin und Eisenhämatoxylin nach M. Heidenhain in Anwendung. Hauptsächlich, um Querschnittsbilder reifer Samenfäden zu erhalten, wurden kleine Stücke des Nebenhodens mit Sublimat, Osmiumsäure, Flemming'schem und Hermann'schem Gemisch fixirt, geschnitten und in verschiedener Weise, besonders mit Eisenhämatoxylin gefärbt.

Für das Studium der Samenbildung habe ich von Fixirungsflüssigkeiten besonders das Hermann'sche und Flemming'sche Osmiumgemisch angewandt, ausserdem (theils in kaltem Zustand, theils nach Erwärmung auf 35°) Sublimat, Sublimat-Eisessig und

Sublimat-Alcohol-Eisessig (letzteres Gemisch in der von v. Lenhossék (97. 2) empfohlenen Zusammensetzung).

In diese Flüssigkeiten habe ich die Hoden entweder zerschnitten hineingebracht oder aber ganz nach vorsichtiger Entfernung der Albuginea. Immer wurden nur die peripheren Partien der eingelegten Stücke zur Untersuchung verwandt, weil nur diese sich als brauchbar erwiesen.

Die Stücke wurden in Paraffin eingebettet und 6—7 μ dick geschnitten; die Schnitte mit Wasser, bez. nach Fixirung mit Osmiumgemischen mit Eiweiss-Wasser, aufgeklebt.

Von Färbungen kam hauptsächlich das Eisenhämatoxylinverfahren nach M. Heidenhain in Anwendung; wobei die Schnitte sowohl in dem schwefelsauren Eisenammonoxyd als auch in der wässerigen Hämatoxylinlösung je 24 Stunden belassen wurden[1]); ausserdem wurden zu Tinktionen benutzt: Safranin, Safranin-Gentiana (mit nachfolgender Jodjodkalibehandlung), Safranin-Gentiana-Orange nach Flemming und, nach Fixirung mit Sublimat oder Sublimatgemischen, die Ehrlich-Biondi'sche Dreifarbmischung.

B. Struktur der Samenfäden.

1. Kopf.

Bei den Samenfäden des Meerschweinchens erscheint der Kopf in der Flächenansicht als eine etwa eiförmige Scheibe mit abgestutzter, dem Schwanz zugekehrter, also hinterer Spitze (Fig. 50). Man unterscheidet an ihm den eigentlichen Kopf und einen dem Vorderrand desselben angefügten halbmondförmigen Aufsatz, welcher (Ballowitz, Benda, v. Lenhossék) dem Spitzenknopf bei andern Säugethieren entspricht, beim Meerschweinchen aber passender als Spitzenkörper (Benda) bezeichnet wird. Letzterer ist an seiner Oberfläche von einer feinen Haut überzogen, welche sich nach hinten als eine zarte, den eigentlichen Kopf in seiner vordern Hälfte umgebende Hülle fortsetzt. Durch den hintern Rand dieser Hülle, der sog. Kopf-

1) Schnitte von Objekten, die in Osmiumgemischen fixirt sind, bringe ich vor der Färbung häufig auf mehrere (bis 24) Stunden in Terpentin, um etwa vorhandene Fettgranula zu entfernen, welche den Centralkörpernachweis stören könnten.

kappe, wird der eigentliche Kopf in ein „Vorder- und Hinterstück“ (Ballowitz) eingetheilt[1]). Bei Tinktion mit Anilinfarben weist das Hinterstück noch wieder eine Differenzirung in zwei Abtheilungen, eine vordere hell und eine hintere intensiv gefärbte Zone, auf.

Diese Flächenansichten sind bereits früher beschrieben worden. Sie genügen aber nicht, um eine richtige Vorstellung der Kopfform zu gewinnen. Diese bekommt man erst, wenn man Kanten- und ausserdem auch Querschnittsbilder heranzieht.

Die Betrachtung von Kantenbildern (Fig. 49) lehrt zunächst, dass die platte Scheibenform des Kopfes nicht der Wirklichkeit entspricht, sondern ein Projektionsbild darstellt. Es zeigt sich nämlich, dass Kopf und Spitzenkörper von vorn nach hinten gekrümmt sind und zwar in entgegengesetzter Richtung. Diejenige Seite, welcher die Concavität des eigentlichen Kopfes zugekehrt ist, bezeichne ich als Bauchseite; die Concavität des Spitzenkörpers ist nach der entgegegensetzten Seite, also dorsalwärts, gerichtet.

Diese beiden einander entgegengesetzt gerichteten Krümmungen, welche die Kantenansicht zeigt, lässt bereits eine Abbildung (Fig. 21, VI, B, pag. 88) erkennen, die Hensen (81) in seiner Physiologie der Zeugung gegeben hat.

Dieselben sind nur an Samenfäden des Nebenhodens oder des vas deferens vorhanden; innerhalb der Hodenkanälchen dagegen ist der Spitzenkörper entweder gerade oder in demselben Sinne wie der Kopf gekrümmt, in der Weise, dass die Concavität des Spitzenkörpers diejenige des eigentlichen Kopfes fortsetzt.

Ferner zeigen die Kantenbilder, dass der Dickendurchmesser des eigentlichen Kopfes nach hinten zu erheblich zunimmt; er ist hier mehr als dreimal so gross als vorn. Man wird daher jedenfalls daran denken dürfen, dass die intensivere Färbbarkeit des Kopfes in seinem hintersten Theil vielleicht nicht in Structurdifferenzen, sondern nur in der grösseren Dicke derselben ihren

---

1) Bei vielen Thieren ist hinter dem hintern Rand der Kopfkappe zwischen Vorder- und Hinterstück noch ein sog. Innenkörper (Ballowitz 91. 1 u. 91. 2) eingeschaltet; beim Meerschweinchen habe ich von einem solchen ebensowenig wie Ballowitz etwas wahrnehmen können.

Grund hat; allerdings spricht dagegen, dass nach Ballowitz (91. 2 pag. 199) die Färbung der beiden Zonen des Hinterstücks bei Tinktion mit Jodgrün sich umkehrt; die hintere Zone erscheint hell, die vordere dunkel gefärbt [1]).

Was den hintern, stark verdickten Kopfrand anlangt, so gewahrt man in der Kantenansicht, dass derselbe ausgekerbt, bez. mit einer Querfurche versehen ist. Der Schwanz des Samenfadens ist nicht etwa in der Furche selbst, sondern an dem ventral von der Furche hinziehenden Kamm inserirt.

Endlich lassen die Kantenbilder (Fig. 49) mit Bezug auf den Spitzenkörper noch erkennen, dass dieser aus zwei Blättern zusammengesetzt ist, die durch einen hellen Spalt von einander getrennt sind. Beide Blätter sind übrigens auch in der erwähnten Abbildung von Hensen zu sehen.

Nimmt man schliesslich Querschnitte der Köpfe zu Hilfe (Fig. 48 d, e), so erkennt man, dass Kopf und Spitzenkörper ausser von vorn nach hinten auch von rechts nach links gekrümmt sind; beim Kopf ist die Concavität der Krümmung nach der Bauchseite, beim Spitzenkörper dorsalwärts gerichtet. An Querschnitten des Spitzenkörpers erkennt man ebenfalls die schon oben erwähnten beiden Blätter, aus denen er zusammengesetzt ist (Fig. 48 f).

Der eigentliche Kopf ist demnach löffelförmig ausgehöhlt. Der Spitzenkörper setzt an der vorderen Hälfte des Löffelrandes an; er ist im entgegengesetzten Sinne wie der eigentliche Kopf gekrümmt.

Nachdem man auf die verschiedenen Krümmungen von Kopf und Spitzenkörper in Kanten- und Querschnittsbildern einmal aufmerksam geworden ist, ist es häufig möglich, dieselben auch in Flächenansichten, z. B. an Ausstrichpräparaten (namentlich dickeren) des Nebenhodeninhalts, zu erkennen und festzustellen, ob der Kopf dem Beschauer die Bauch- oder Rückenseite zukehrt. Da wir ausserdem ein vorderes und ein hinteres Ende am Samenfadenkopf haben, so wird auf diese Weise die Unterscheidung einer rechten und linken Seite desselben ermöglicht; es hat sich mir aber nicht gezeigt, dass diese Unterscheidung in irgend welcher Beziehung von Bedeutung wäre.

1) Diese Beobachtung von Ballowitz bezieht sich allerdings nicht auf das Meerschweinchen, sondern auf das Kaninchen.

2. Hals.

Zwischen Kopf und Schwanz ist eine helle Partie eingeschaltet, welche wohl zuerst von Grohe (65) und von Schweigger-Seidel (65) gesehen wurde; diese Lücke ist es, welche ich mit Ballowitz (91. 1) als Hals bezeichne[1]).

Beim Meerschweinchen konstatirt man in Flächenansichten zunächst die schon frühern Untersuchern bekannte Thatsache, dass der Schwanz mittels dieser Partie meist seitlich von der Medianebene des Kopfes an diesem angeheftet ist; und zwar glaube ich gefunden zu haben, dass er in der Mehrzahl der Fälle näher dem rechten Seitenrand des Kopfes inserirt; so z. B. in den Figg. 45 u. 50, welche die concave (Bauch-)Seite des eigentlichen Kopfes dem Beschauer zukehren.

Der Hals wird in der Flächenansicht jederseits begrenzt durch zwei feine, mit Eisenhämatoxylin schwarz färbbare Fäden, welche gegen den Schwanz hin etwas convergiren; mitten zwischen diesen sieht man noch einen dritten Faden verlaufen.

Alle drei Fäden beginnen am Kopf mit knöpfchenartigen Verdickungen, die sich in gleicher Weise wie die Fäden mit Eisenhämatoxylin schwarz tingiren. Die Verbindungslinie dieser Knöpfchen bildet mit der Längsaxe des ganzen Samenfadens keinen rechten Winkel; sondern zeigt, wenn der Schwanzfaden wie in den Figg. 45 u. 50 näher dem rechten Seitenrand des Kopfes inserirt, einen von links nach rechts (im andern Falle einen umgekehrt von rechts nach links) ansteigenden Verlauf.

Am Schwanz enden die beiden seitlichen Fäden mit mehr oder weniger deutlichen, ungleich grossen Verdickungen (Fig. 45); und zwar ist bei Insertion des Schwanzes seitlich von der Medianebene des Kopfes stets diejenige Verdickung die grössere, welche der Medianebene zunächst liegt. Beide Verdickungen (in Fig. 45 zu gross und deutlich gerathen) liegen hinter dem Beginn der Spiralhülle, in diese eingebettet.

Kantenbilder (Fig. 46) zeigen, dass die drei Knöpfe, mit welchen die Fäden am Kopf beginnen, angeheftet sind an dem ventralwärts von der Querfurche gelegenen Wall; und dass von

1) Eimer (74), welcher den Namen „Hals“ zuerst gebrauchte, verstand darunter etwas anderes, nämlich einen Theil des Central- oder Axenfadens, welcher nach seiner Beschreibung die Lücke durchsetzen sollte.

dem mittleren derselben nicht nur ein einziger Faden, wie es nach den Flächenansichten den Anschein hat, sondern in Wirklichkeit zwei Fäden divergirend (nach hinten und ventral und nach hinten und dorsal) ausgehen; ferner, dass auch diese Fäden (wovon in Flächenansichten nichts wahrzunehmen ist) am Verbindungsstück hinter dem Beginn der Spiralhülle mit leichten Verdickungen endigen.

Ausserdem zeigt sich bei Färbungen mit Eisenhämatoxylin, dass auch die Spitze des dorsal von der Querfurche gelegenen Kammes schwarz erscheint. Ich war zunächst zweifelhaft, ob diesem Umstand eine Bedeutung beizulegen sei; ich habe mich aber überzeugt, dass diese Schwarzfärbung durch eine dem dorsalen Kamm aufliegende stäbchenförmige Bildung bedingt wird, welche die gleiche Natur und Herkunft besitzt, wie die drei auf dem ventralen Kamm gelegenen Knötchen.

Wenn man Querschnittsbilder (Fig. 48 b, c) mit den Kantenbildern kombinirt, so kann man feststellen, dass die oben beschriebenen vier Fäden, welche von den drei auf dem ventralen Wall gelegenen Knöpfchen ausgehen, einen Raum umschliessen, welcher die Form eines Cylinders aufweist, dessen vorderes, dem Kopf zugekehrtes Ende von ventral und dorsal zusammengedrückt ist.

Das Innere dieses Raums wird, wie man am besten an Querschnittsbildern erkennt, durch eine die Fäden verbindende Zwischensubstanz eingenommen.

Das Vorkommen einer Lücke zwischen Kopf und Schwanz ist, wie schon erwähnt, zuerst von Grohe (65) und Schweigger-Seidel (65) beschrieben worden.

Nach Eimer (74) sollte diese Lücke von dem von ihm sog. Centralfaden (Axenfaden v. Brunn's) durchsetzt werden, welcher am vorderen Ende des Verbindungsstücks frei hervortritt, um sich mit dem Kopf zu verbinden.

Ballowitz (86) bestätigte diesen freien Theil des Axenfadens und bezeichnete ihn als Halsstück desselben, die Lücke selbst als Hals. Er beschrieb weiter, dass das von ihm sog. Halsstück des Axenfadens nicht ein einfacher Faden sei, sondern von zwei Fäden gebildet werde. Nach Ballowitz kommen aus dem Verbindungsstück zwei feine Fäden hervor, welche Theil-

stränge des Axenfadens darstellen, gegen den Kopf hin etwas divergiren und jeder mit einer dunklen, rauhen, knöpfchenförmigen Verdickung (Endknöpfchen) endigen.

Gegenüber Eimer und Ballowitz konstatirte dann aber Jensen (87), dass die Lücke zwischen Kopf und Hals nicht vom Axenfaden, sondern von einer klaren Substanz eingenommen wird. Der Axenfaden hört mit einem Knöpfchen auf, welches am vordern Rande des Verbindungsstücks gelegen ist. Die Lücke zwischen Kopf und Hals wird beim Schaf durch dunklere Linien eingefasst, welche Jensen als den optischen Ausdruck einer feinen Membran ansieht. Jensen schliesst sich damit Schweigger-Seidel (65) an, welcher annahm, dass im Bereich der Lücke die Aneinanderheftung von Kopf und Schwanz durch die von ihm sog. Grenzschicht vermittelt werde, welche als zusammenhängende Membran den ganzen Samenfaden einhüllen sollte.

Ballowitz stimmt in seiner ausführlichen Arbeit (90. 2) Jensen darin bei, dass bei einzelnen Arten (z. B. der Ratte) der Endknopf in der That mit der vordern Grenze der Hülle des Mittelstücks zusammenfällt; ein „Halsstück" ist dann nicht vorhanden und wird der „Hals" nur von Kittsubstanz eingenommen. Bei den meisten andern Säugern geht das vordere Ende des Axenstranges indessen frei durch den „Hals" als Halsstück hindurch, um mit seinem Endknöpfchen in dem Grübchen am Hinterrande des Kopfes durch Vermittelung einer meist sehr spärlichen Kittsubstanz zu inseriren. Bei andern Species ist endlich das „Halsstück" des Axenfadens im „Halse" bereits in seine beiden Hälften zerlegt, sodass sich im Halse zwei dicht neben einander liegende, bisweilen (Schwein) sehr deutlich ein wenig gegen den Kopf hin divergirende Fädchen vorfinden, welche mit ihren Endknöpfchen gleichfalls durch Vermittelung einer spärlichen Kittsubstanz am hintern Rande des Kopfes sich anheften (Maulwurf, Dachs, Fischotter u. a.).

Nach dem oben Gesagten sind demnach Ballowitz und Jensen darin einig, dass der sog. Endknopf bei der Ratte hinter der Halspartie gelegen ist; bei andern Thieren aber findet er sich nach Ballowitz direkt am Hinterrand des Kopfes, während er nach Jensen durch die Halspartie vom Kopf getrennt ist. Jedoch lassen viele Abbildungen, die Ballowitz (90. 2, Taf. 13—15) von Samenfäden anderer Thiere als der

Ratte gegeben hat, auch hinter der Halspartie, am vordern Rande des Verbindungsstücks, Differenzirungen erkennen; bei manchen ist durch den Buchstaben *g* ausdrücklich darauf hingewiesen.

Ich selbst möchte, soweit ich mir auf Grund meiner bisherigen Erfahrungen ein Urtheil gestatten darf, glauben, dass überall zwei Knöpfchen existiren, ein vorderes und ein hinteres, von denen das eine vor, das andere hinter der Halspartie gelegen ist. Beide Knöpfchen können ihrerseits in zwei, drei oder mehr Körnchen zerlegt sein.

Ich erinnere zunächst an meine Befunde bei der Ratte, die ich im vorigen Jahr in einem auf der Kieler Anatomenversammlung gehaltenen Vortrag (98. 1) beschrieben habe. Bei diesem Thier soll nach der übereinstimmenden Angabe von Jensen und Ballowitz nur ein einziger Endknopf vorhanden sein, welcher am vordern Ende des Verbindungsstücks gelegen ist; derselbe ist seinerseits aus zwei nebeneinander[1]) liegenden Körnchen, einem grössern und einem kleinern zusammengesetzt. Ich vermochte aber ausser diesem noch einen zweiten Knopf nachzuweisen, welcher dem Chromatin des Kopfes eingelagert ist (Textfigur a). Beide Knöpfe sind, soweit ich bisher feststellten konnte, nur durch eine klare Kittsubstanz unter einander verbunden.

Beim Meerschweinchen existiren ebenfalls zwei Knöpfchen, das eine vor, das andere hinter der Halspartie, welche aber bei diesem Thier jedes noch wieder in eine Anzahl von Körnchen zerlegt sind. Während ausserdem bei der Ratte beide Knöpfchen anscheinend nur durch Kittsubstanz vereinigt sind, treten beim Meerschweinchen die Körnchen, in welche der eine Knopf zerlegt ist, mit denen des andern durch Stränge in Verbindung, welche aus derselben Substanz wie die Körnchen selbst bestehen.

Für mich liegt nun der Gedanke sehr nahe, dass die Fäden, von denen Ballowitz (86 und 90. 2) beschrieben hat, dass sie bei verschiedenen Thieren aus dem vordern Ende des Verbindungsstücks hervorkommen, den von mir beim Meerschweinchen

1) Nach Jensen (87 pag. 390) sollen beide Körnchen hintereinander liegen.

gefundenen Verbindungssträngen (zwischen dem vordern und hintern Endknopf, bezw. ihren Theilstücken) homolog sind. Ballowitz würde demnach meiner Meinung nach im Unrecht sein, wenn er diese Stränge, die aus derselben Substanz wie die Knöpfchen bestehen, als den getheilten Axenfaden auffasst.

3) Schwanz.

Hinter der Halspartie beginnt die Geissel, an welcher man bekanntlich ein Verbindungs- oder Mittelstück, ein Hauptstück und ein Endstück unterscheidet. Die ganze Geissel wird vom Axenfaden durchzogen, welcher nach den Beobachtungen von Jensen (79 und 87) und Ballowitz (zuerst 86) einen fibrillären Bau aufweist.

a. Verbindungsstück.

Im Bereich des Verbindungsstücks ist der Axenfaden, wie ich nach Beobachtungen an sich entwickelnden Spermien vermuthen möchte, zunächst von einer sehr dünnen Hülle umgeben. An reifen Samenfäden ist von ihrer Existenz nichts wahrzunehmen. Näheres über diese supponirte Hülle bitte ich unten pag. 354 u. 360 zu vergleichen.

Auf diese Hülle folgt dann die sog. Spiralhülle, welche aus einem Spiralfaden und einer die Windungen desselben verbindenden Zwischensubstanz besteht (Ballowitz 91. 1).

Hinsichtlich der Spiralhülle ergaben mir meine Beobachtungen nichts Neues. Dagegen hat eine weitere aus Zellsubstanz gebildete Hülle, welche den Hals und die Spiralhülle des Verbindungsstücks umgiebt, so viel ich weiss, bisher noch nirgends eine zutreffende Beschreibung erfahren.

Diese letztere Hülle ist am besten zu studiren an solchen reifen Samenfäden des Hodens (Fig. 46), an denen ihre Aussenwand von der Oberfläche der Spiralhülle noch durch einen grössern Zwischenraum getrennt ist. Beim Meerschweinchen sieht man sie in Kantenansichten am Kopf auf den dorsal und ventral von der Querfurche gelegenen Kämmen inseriren. Hinten schliesst sie mit dem hintern Ende des Verbindungsstücks ab.

An den meisten Samenfäden des Hodens und fast an allen des Nebenhodens ist die Aussenwand der Hülle der Oberfläche der Spiralhülle so dicht aufgelagert, dass beide für das Auge

zusammenfallen. Nur an einer Stelle (Fig. 45, 49, 50), die bald mehr vorne, bald weiter nach hinten gelegen ist, zeigt die Hülle eine ovale oder spindelförmige Auftreibung, deren Kontour vorn und hinten in denjenigen der Spiralhülle überzugehen scheint.

Diese Auftreibung ist der zuerst von Dujardin (37) beschriebene Schwanzanhang. Derselbe wurde v. Kölliker (56) als ein hängengebliebener Ueberrest des Körpers der Samenzelle bezeichnet. Nach den Abbildungen v. Kölliker's hat es, wie Schweigger-Seidel (65 pag. 332) sagt, den Anschein, „als ob ein rundliches oder ovales Klümpchen dem Schwanz einfach angeklebt sei."

Schweigger-Seidel hatte dagegen ebenso wie Grohe (65) die Vorstellung, dass der ganze Samenfaden von einer strukturlosen Hülle (Schweigger-Seidel bezeichnet sie als Grenzschicht) umgeben sei. Die oben erwähnten Bildungen sind nach Schweiger-Seidel nicht eigentliche Anhänge, sondern „Verdickungen der Grenzschicht, die entweder stationär geworden sind, oder im Laufe der Zeit noch weitere Umwandlungen erfahren haben würden."

Diese Auffassung trifft das Richtige, wenn man davon absieht, dass die Hülle, von welcher die Dujardin'schen Anhänge Auftreibungen darstellen, nicht den ganzen Samenfaden, sondern nur Hals und Verbindungsstück desselben umgiebt.

b. Hauptstück und Endstück.

Ueber Hauptstück und Endstück des Schwanzes habe ich neue Beobachtungen nicht beizubringen. Ich erinnere nur daran, dass das Hauptstück aus dem Axenfaden und einer diesen umgebenden Hülle gebildet wird, an welcher verschiedene Autoren (Jensen 87, Ballowitz 91. 1) Querstreifung beschrieben haben; dass das kleine Endstück dagegen den entblössten Axenfaden darstellt.

C. Histogenese der Samenfäden.

1) Ueber die Eintheilung des Entwicklungsprocesses.

Die Vorgänge, welche zur Bildung der Samenfäden führen, beginnen unmittelbar nach Ablauf der letzten Reifungstheilung und enden, wenigstens vorläufig, damit, dass der grösste Theil des Zellleibes der ursprünglichen Spermatide abgeschnürt wird.

Diesen ganzen Entwicklungsgang schlage ich vor in drei Perioden einzutheilen.

Im Lauf desselben tritt ein röhrenförmiges Gebilde auf, welches das hintere Segment des Kopfes und den Anfangstheil des Schwanzfadens umgiebt. Es ist dies die sog. Schwanzkappe oder Schwanzmanschette (nach meinem Vorschlag 98. 2), welche auf einem spätern Stadium der Entwicklung wieder schwindet. Der Zeitpunkt ihres Auftretens soll den Anfang der zweiten Periode bezeichnen, während die dritte Periode nach vollzogenem Schwund der Schwanzmanschette beginnen möge.

Das Verhalten dieses Rohres ist, wenigstens beim Meerschweinchen, für eine Eintheilung sehr verwendbar, da es vom Augenblick seines Erscheinens bis zu seinem Untergang ein sehr in die Augen fallendes Gebilde darstellt.

Trotzdem würden die genannten Ereignisse, Auftreten und Schwund der Schwanzmanschette, wohl für sich allein kaum die nöthige Bedeutung beanspruchen können, um auf sie hin eine Eintheilung zu begründen. Geeignet hierfür werden sie erst dadurch, dass sie nahezu oder ganz mit andern Vorgängen zusammenfallen, welche wichtige Marksteine im Entwicklungsgang der Samenfäden repräsentiren, speciell solchen, die sich an den Centralkörpern abspielen: die Schwanzmanschette tritt auf sogleich, nachdem die Centralkörper dem Kern angelagert sind; sie schwindet, eben vordem der aus einem Theil des distalen Centralkörpers hervorgegangene Ring beginnt am Axenfaden entlang zu wandern. Bei Thieren, bei denen die Schwanzmanschette nicht so deutlich wie beim Meerschweinchen hervortritt, wird man demnach eine Eintheilung in dieselben drei Perioden auf den eben erwähnten Vorgängen basiren können, die sich an den Centralkörpern abspielen.

Am Schluss der dritten Periode werden die Samenfäden in's Kanallumen abgestossen. Ihre Entwicklung ist aber dann noch nicht vollständig abgeschlossen; sondern, während sie in den Kanälen des Nebenhodens verweilen, spielen sich an ihnen, in einer vierten und letzten Periode, noch sog. Reifungserscheinungen ab.

Das Bedürfniss nach einer Eintheilung des Umwandlungsprocesses hat sich übrigens schon frühern Untersuchern fühlbar

gemacht. Zuerst bemühte sich meines Wissens Benda (87), einzelne besonders charakteristische Stadien aus dem Entwicklungsgang der Samenfäden herauszugreifen, um sie bei verschiedenen Species mit einander vergleichen zu können. Er unterschied folgende fünf Formengruppen, zwischen denen noch verschieden deutlich Uebergangsbilder zur Beobachtung kommen können: 1. runde Zellen; 2. ei- oder birnförmige Zellen mit runden kapselartigen Kernen 3. Zellen mit kapselartigen Kernen und an diesen die Anlage des Schwanzfadens; 4. Zellen mit abgeplatteten Kernen und an diesen unvollendete Schwanzfäden; 5. Kopf und Schwanz frei von zelligen Hüllen.

Die Charakterisirung, die Benda seinen fünf Hauptstadien zu geben im Stande war, dürfte nun aber über die Zugehörigkeit eines bestimmten Entwicklungsstadiums zu dieser oder jener Formengruppe häufig Zweifel lassen. Was speciell den Unterschied zwischen Stadium 2 und 3 anlangt, so wissen wir heutzutage mit Bestimmtheit, dass die Anlage des Axenfadens schon im Stadium 1 Benda's vor sich geht; der wesentlichste Unterschied zwischen diesen beiden Gruppen wird demnach hinfällig.

Ebenfalls die sieben Entwicklungsstadien, die v. Bardeleben im vorigen Jahre (98) nach seinen Befunden am Menschen aufgestellt hat, dürften sich, entgegen den Erwartungen ihres Autors, wenig dazu eignen, „um bei Discussionen mit andern Species eine sichere Basis zu gewinnen".

2) Erste Periode.
Vom Ende der letzten Reifungstheilung bis zum Auftreten der Schwanzmanschette.

Das Ausgangsstadium des Entwicklungsprocesses ist in Fig. 4 dargestellt: zwei Spermatiden unmittelbar nach Ablauf der zweiten Reifungstheilung, welche noch durch den Rest der achromatischen Spindel in Zusammenhang stehen.

Zellsubstanz und Kern zeigen in dieser Figur ein homogenkörniges Aussehen; letzteres hat darin seinen Grund, dass beide Zellen aus der Peripherie eines in Hermann'schem Gemisch fixirten Hodenstückes stammen, in welcher durch starke Osmiumwirkung in Kern- und Zellsaft körnige Niederschläge entstanden sind. Dadurch sind die vorhandenen Structuren theilweise oder ganz verdeckt. Diese bekommt man an Zellen aus tiefern Theilen

der eingelegten Stücke (mit vorwiegender Platinchlorid-Essigsäurewirkung) zu Gesicht. Hier gewahrt man in der Zellsubstanz ein deutliches Fadenwerk; im Kerninnern dagegen eine grössere Anzahl gröberer Chromatinbrocken, die durch Liningänge in Zusammenhang stehen[1]).

Neben dem Kern fällt in Fig. 4 in beiden Zellen ein rundlicher, grau aussehender Ballen auf (Sphäre, Idiozom), welcher von zahlreichen kleinen, durch Eisenhämatoxylin schwarz tingirten Körnchen durchsetzt ist. Eben solche Körner findet man in den Idiozomen bei den Spermatocyten erster (Fig. 2) und zweiter (Fig. 3) Generation. Dagegen scheinen sie, wenigstens nach meinen bisherigen Feststellungen, in den Zellen der Wachsthumsperiode und in den Spermatogonien nicht vorzukommen. Ich vermochte sie übrigens nur nach Fixirung mit Osmiumgemischen und ausschliesslich in den oberflächlichsten Theilen der eingelegten Stücke nachzuweisen, welche der Osmiumwirkung am stärksten ausgesetzt waren; in den mehr centralen Theilen sind sie, wie ich vermuthe, durch die Essigsäure, herausgelöst[2]).

Ausser dem von Körnchen durchsetzten Idiozom sind im Zellleib der Spermatide Centralkörper nachweisbar. Dieselben haben in den sämmtlichen Zellen des Hodens, nicht nur in den Spermatiden, die Form von kleinen, an den Enden etwas angeschwollenen Stäbchen. Fig. 1, welche ein etwas früheres Stadium eines Spermatocyten erster Generation als Fig. 2 darstellt, zeigt zwei hantelförmige Centralkörper, welche im Innern des Idiozoms gelegen sind[3]). In den Spermatiden liegen sie stets ausserhalb des Idiozoms unmittelbar unter der Zellwand (Fig. 4,

1) Auch durch Sublimat und Sublimatgemische werden in der Peripherie eingelegter Stücke körnige Niederschläge in Zellsubstanz und Kern ausgefällt.

2) Letzteres ist wahrscheinlich auch bei Fig. 1 geschehen, welche ein etwas früheres Stadium eines Spermatocyten erster Generation als Fig. 2 darstellt.

3) In den Figuren 2 und 3 sind Centralkörper im Innern der Idiozomen entweder nicht gefärbt oder zwischen den oben beschriebenen Körnchen nicht heraus zu finden, oder aber sie liegen schon ausserhalb der Idiozomen in der Zellsubstanz. Das grosse, zuweilen schwarz gefärbte Korn, welches in Fig. 2 im Innern des Idiozoms gelegen ist, wird von C. Niessing (96) mit Unrecht als Verklumpungsfigur der Centralkörper gedeutet.

obere Zelle). Der eine mehr peripher gelegene berührt mit seinem einen Ende direct die Zellwand; er bildet mit dieser gewöhnlich einen rechten Winkel. Der andere Centralkörper ist dem Kern näher gelegen. In Fig. 4 (obere Zelle) hat er die gleiche Richtung zur Zellwand wie der mehr periphere Centralkörper, an dessen proximales Ende er mit einem distalen Ende anstösst.

Ein letzter Bestandtheil des Spermatidenleibes ist der sog. „chromatoide Nebenkörper" (Fig. 4—8, 10, 12, 14). Derselbe setzt sich beim Meerschweinchen aus einem oder mehreren unregelmässig geformten Brocken zusammen, die sich mit Eisenhämatoxylin intensiv schwarz färben; an Präparaten, die mit Sublimat oder Sublimatgemischen fixirt sind, nehmen sie bei Anwendung der Ehrlich-Biondi'schen Färbung einen leuchtend rothen Ton an. Nach dieser letzten Reaktion bestehen sie demnach nicht aus Chromatin, sondern aus einer Substanz, die sich färberisch wie diejenige der Nucleolen verhält.

Die eben geschilderten Bestandtheile der Spermatide erfahren nun während der ersten Periode folgende Umwandlungen.

Kern. Der Kern, welcher anfangs noch seine Lage in der Mitte der Zelle beibehält, wird am Ende der Periode (Fig. 16) excentrisch verlagert. In seinem Innern häuft sich das Chromatin, welches nach Ablauf der letzten Reifungstheilung zuerst noch in mehreren Brocken im Kern vertheilt war, in einem grossen centralen Klumpen an, von welchem aus dünne Stränge in radiärer Richtung sich bis zur Kernwand erstrecken; an der Peripherie des centralen Klumpens liegen meistens ein oder zwei kleine Nucleolen. Ein derartiges Bild der Kernstructur ist hier in Fig. 9 wiedergegeben. Die übrigen Abbildungen betreffen dagegen ebenso wie die schon besprochene Fig. 4 solche Zellen, in denen die Structuren des Kerns (und der Zellsubstanz) grösstentheils durch Niederschläge verdeckt sind. Dieses Bild der Kernstructur ändert sich nun gegen das Ende der ersten Periode in der Weise, dass unter gleichzeitigem Schwund des centralen Klumpens ein lockeres grobbalkiges Chromatinnetzwerk auftritt, dessen Züge mit Vorliebe an der Kernperipherie verlaufen.

Zellsubstanz. Mit der Zellsubstanz gehen während der ersten Periode keine Veränderungen vor sich; ganz am Ende

derselben treten vereinzelte kleine Fettkörnchen in ihr auf (in den Figuren nicht dargestellt).

Idiozom (Sphäre). Am meisten fallen während der ersten Periode die Vorgänge in's Auge, welche sich am Idiozom abspielen. Dieselben sind der Hauptsache nach bereits durch frühere Untersucher festgestellt; ich bitte darüber Näheres unten pag. 387—390 zu vergleichen.

Bald nach Ablauf der zweiten Reifungstheilung bemerkt man, dass die Körner im Innern des Idiozoms schnell an Zahl abnehmen, dafür aber grösser werden (Fig. 5—8). Mit Vorliebe sammeln sie sich dabei an der Kernseite an (Fig. 6). Jedes Korn ist in ein Bläschen eingeschlossen, so dass es wie von einem lichten Hof umgeben scheint. Indem die Verschmelzung der Körner und der sie einschliessenden Bläschen immer weiter fortschreitet, liegt schliesslich ein einziges grosses Korn innerhalb eines Bläschens, welchem der Rest von Idiozomsubstanz „lunulaartig" angelagert ist. Dieses Stadium habe ich nicht abgebildet.

Das Korn, welches dem Spitzenknopf (Acrosoma, v. Lenhossék) bei andern Thieren entspricht, zeigt nun beim Meerschweinchen eine an der Peripherie beginnende Sonderung in zwei Zonen, welche sich am deutlichsten in folgendem Verhalten bei der Eisenhämatoxylinfärbung kund giebt. Eine immer breiter werdende periphere Zone des Spitzenknopfs bez. Spitzenkörpers giebt bei der Differenzirung den Farbstoff leicht ab und zeigt sich dann in einem gelblichen Ton, während ein centraler Theil (Innenkorn) sich nach wie vor intensiv schwarz färbt (Fig. 9). Beide Partien sind übrigens auch bei andern Färbungen und nach Fixirung mit Osmiumgemischen schon am ungefärbten Präparat deutlich zu unterscheiden, stellen demnach nicht etwa blosse „Differenzirungsprodukte" dar.

Während dieser von der Peripherie gegen das Centrum fortschreitende Sonderungsprocess am Spitzenkörper vor sich geht, nähert sich das ganze, von dem Idiozom abstammende Gebilde (das Bläschen mit dem ihm ansitzenden Idiozomrest und dem Spitzenkörper in seinem Innern) dem Kern und lagert sich an ihm an; schliesslich verschmilzt die Wand des Bläschens mit derjenigen des Kerns (Fig. 9).

Nach dem Eintritt dieser Verschmelzung gelangt dann auch der von dem Bläschen umschlossene Spitzenkörper in directe Be-

rührung mit dem Kern. Das Innenkorn desselben nimmt zunächst eine excentrische Lage (nach der Kernseite hin) innerhalb der umhüllenden Aussenzone ein (Fig. 10), tritt dann theilweise aus ihr heraus und verschmilzt unter halbkugeliger Abplattung mit der Kernwand (Fig. 11), welche sich ihrerseits etwas vorbuchtet. Die Aussenzone, welche das Innenkorn früher rings umgab, bedeckt es jetzt nur noch kappenförmig auf der einen (vordern) Seite.

In den folgenden Stadien breitet sich das den Spitzenkörper umgebende Bläschen von seiner Anheftungsstelle (Fig. 10) flach über die Kernoberfläche aus (Fig. 11—16), um die sog. Kopfkappe zu bilden. Mit seinem hintern Rand dringt es immer weiter nach hinten vor; schliesslich (Fig. 16) hat es den Kern mehr als zur Hälfte umwachsen. Der von dem Bläschen bez. der Kopfkappe umschlossene Spitzenkörper plattet sich während dessen mehr und mehr halbmondförmig ab; der an der Kopfkappe ansitzende Idiozomrest gleitet auf ihr bis an ihren hintern Rand nach hinten (Fig. 15, 16).

Centralkörper. Gleichzeitig mit dem Eintritt der eben beschriebenen Vorgänge, welche sich am Idiozom abspielen, wächst von dem an die Zellperipherie anstossenden Ende des peripheren Centralkörpers ein feines Fädchen aus der Zelle heraus, welches die erste Anlage des Schwanzfadens darstellt und, wie besonders Zupfpräparate zeigen, schon sehr bald eine ganz bedeutende Länge erreicht (vergl. darüber unten pag. 385).

Der dem Kern näher gelegene (proximale) Centralkörper nimmt darauf konstant eine derartige Lage ein, dass er einen rechten Winkel mit dem mehr peripheren (distalen) bildet, welcher letztere mit seiner Längsaxe nach wie vor senkrecht zur Zellwand steht. In Fig. 6 u. 7 sieht man den proximalen Centralkörper in seiner ganzen Länge, in Fig. 8 dagegen in Verkürzung von seinem einen Ende.

Formveränderungen der Centralkörper treten zunächst (Fig. 5—8) nicht auf. Erst in Fig. 10 sieht man, dass der distale Centralkörper länger geworden ist und sich etwas gekrümmt hat. Das freie Ende hat sich hakenförmig gegen die Zellwand umgebogen; das andere Ende ist offenbar durch den jungen Schwanzfaden an ihr fixirt.

Bald darauf beginnen die Centralkörper auf den Kern zu verlagert zu werden (Fig. 12, 13). Schliesslich verbindet sich der

vordere stäbchenförmige Centralkörper mit der Kernwand (Fig. 14). Diese buchtet sich an der Anlagerungsstelle zunächst etwas vor (Fig. 15). Später macht es dagegen den Eindruck, als wenn der proximale Centralkörper mit seinem einen Ende etwas in den Kern eingedrückt wäre. Das entgegengesetzte Ende dieses selben Centralkörpers setzt sich mit einem feinen Fädchen fort, welches sich frei in die Zellsubstanz erstreckt (Fig. 16). Es haben sich demnach zwei verschieden beschaffene Enden des vordern stäbchenförmigen Centralkörpers herausgebildet. Ebenfalls zwischen den beiden Schenkeln des distalen hakenförmigen Centralkörpers ist häufig schon am Ende der ersten Periode eine Verschiedenheit insofern bemerkbar, als der freie Schenkel des Hakens sich etwas stärker verdickt zeigt als derjenige Schenkel, welcher dem Axenfaden als Ursprung dient (vergl. Fig. 18, welche allerdings schon der zweiten Periode angehört).

3) Zweite Periode.
Vom Auftreten bis zum beginnenden Schwund der Schwanzmanschette.

Die zweite Periode, welche ich vom Auftreten bis zum beginnenden Schwund der Schwanzmanschette rechne, theile ich beim Meerschweinchen ihrerseits in folgender Weise in zwei Unterabtheilungen. Die Schwanzmanschette wird zuerst, wie wir sehen werden, als Faserkorb angelegt; die Fasern erleiden nach anfänglichem Wachsthum eine erhebliche Verkürzung. Nachdem diese Verkürzung eingetreten ist, wird die Schwanzmanschette membranös und beginnt dann ein neues Wachsthum. Dieser Zeitpunkt möge die erste und zweite Unterabtheilung der zweiten Periode von einander trennen. Während der ersten Unterabtheilung existirt demnach die Schwanzmanschette als Faserkorb, während der zweiten dagegen als membranöses Rohr.

a. Die Schwanzmanschette als Faserkorb.

Kern. Der Kern, welcher bereits gegen das Ende der ersten Periode eine excentrische Lage in der Zelle eingenommen hatte, tritt ziemlich schnell, soweit er von der Kopfkappe bedeckt ist, aus ihr heraus (Fig. 16—18). Vielleicht beschreibt man denselben Vorgang richtiger, indem man sagt, dass die

Zellsubstanz sich nach hinten bis zum hintern Rande der Kopfkappe über den Kern zurückzieht.

Bald nach seinem Austritt streckt sich der Kern in geringem Grade von vorn nach hinten in die Länge, wobei er sich an seinem vordern Ende etwas zuspitzt. Vom Stadium der Fig. 22 an beginnt er sich abzuplatten, und zwar stets in einer ganz bestimmten Ebene, nämlich senkrecht zur Längsaxe des vordern Centralkörpers.

Im Kerninnern war das Chromatin am Schluss der ersten Periode in Form eines grobfädigen Netzwerks angeordnet, welches vorzugsweise die Peripherie einnahm. Nunmehr geht es in ein Gerüstwerk über, das aus dünnern Balken gebildet ist, welche das Kerninnere ziemlich gleichmässig durchsetzen; im weitern Verlauf werden die Balken noch feiner, das Gerüstwerk selbst engmaschiger.

Kopfkappe, Spitzenkörper. Der in der Seitenansicht halbmondförmige Spitzenkörper zeigte am Schluss der vorigen Periode eine Sonderung in zwei Schichten: eine innere, halbkugelförmige, deren plane Fläche mit der Kernwand verbunden war, und eine äussere schalenförmige, welche die convexe Fläche der innern bedeckte und den vor dem Kern gelegenen Innenraum der Kopfkappe ausfüllte. Im Beginn der zweiten Periode zeigt der ganze Spitzenkörper durchgehends die Beschaffenheit, wie sie im Stadium der Fig. 9—16 nur die äussere bez. vordere schalenförmige Schicht aufweist; offenbar hat der Umwandlungsprocess, welcher auf einem frühern Stadium einsetzte, auch die bis dahin verschonte innere bez. hintere Partie ergriffen.

Weiter (Fig. 18—21) wird der ganze Spitzenkörper kegelförmig (in Flächenansichten etwa dreieckig) mit hinterer an der Kernseite gelegener Basis und vorderer abgerundeter Spitze.

Der Kegel nimmt später noch an Höhe zu (Fig. 22, 23); gleichzeitig verschmälert sich seine Basis, während die Strecke, auf welcher Kopf und Spitzenkörper direkt zusammenhängen, breiter wird. Daher kommt es, dass in Stadien, wie Fig. 22, 23 der Spitzenkörper mit dem ganzen Vorderrand des Kerns verbunden ist.

Zugleich mit der Abplattung des Kerns wird etwa vom Stadium der Fig. 22 an auch eine solche des Spitzenkörpers bemerkbar.

Der Idiozomrest, welcher in Fig. 16 noch der Kopfkappe zunächst ihrem hintern Rande anhaftete, löst sich gleich mit dem

Beginn der zweiten Periode von ihr los, kugelt sich ab und nimmt im hintern Theil der Zellsubstanz seine Lage.

Zellsubstanz. In der Zellsubstanz sind schon gegen Schluss der ersten Periode ziemlich zahlreich kleine Fettkügelchen aufgetreten. Dieselben liegen anfangs im ganzen Zellleib verstreut; später häufen sie sich meistens an einer Stelle zusammen. In meinen Figuren ist von diesen Fettkörnchen deshalb nichts zu sehen, weil die Präparate, nach welchen die Figuren gezeichnet sind, vor der Färbung einer Terpentinbehandlung unterworfen waren (vergl. die Anm. auf pag. 331).

Den Beginn der zweiten Periode habe ich datiert vom Auftreten der Schwanzmanschette, über welche ich jetzt näheres beibringen will.

Im Zellleib bildet sich (Fig. 17 u. folg.) ein System von Fäden aus, welches folgende Anordnung zeigt. Die Fäden entspringen an der Oberfläche des Kerns im Kreis um die Centralkörper bez. den Ursprung des Axenfadens. Von dort ziehen sie nach hinten, aber nicht in einer Richtung parallel dem Axenfaden (bez. der Längsaxe der Samenzelle), auch nicht so, dass sie bez. ihre Verlängerungen sich mit ihm schneiden. Sie liegen vielmehr (wind)schief zum Axenfaden, gegen welchen sie sämmtlich gleiche Neigungen haben (Textfigur b).

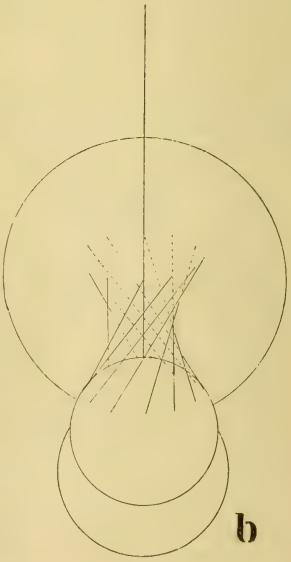

Zu einer richtigen Vorstellung von dem Verlauf dieser Fäden dürfte man am leichtesten auf folgende Weise gelangen. Man denke sich einen Kreiscylinder, dessen Endflächen von zwei Ringen gebildet werden, während die Mantelfläche durch Fäden dargestellt wird, welche in gleichen Abständen parallel der Axe von Ring zu Ring gezogen sind. Der eine von beiden Ringen möge nun um seinen Mittelpunkt (bez. die Axe des Cylinders) um ein Stück gedreht werden. Dann werden

die Fäden, welche die beiden Ringe mit einander verbinden, den Verlauf der Zellleibsfäden darstellen.

Durch diese Fäden wird ein Raum umschlossen, welcher auf einem beliebigen senkrecht zum Axenfaden gelegten Querschnitt rund ist, auf einem Längsschnitt aber durch zwei gegen den Axenfaden convex gekrümmte Linien begrenzt wird [1]).

Wenn die Fäden im Anfang dieser Periode zuerst auftreten, sind sie zunächst nur kurz; von dem Mitom des Zellleibes sind sie von vornherein durch ihren Verlauf, ihre Glätte und Färbbarkeit unterschieden (Fig. 17).

In der Folge nehmen sie, während der Kern gleichzeitig mehr und mehr aus der Zelle heraustritt, erheblich nicht nur an Länge, sondern auch an Dicke zu (Fig. 18, 19). Zuweilen werden sie so lang, dass sie sich mit ihren Enden an der Zellwand umlegen müssen.

Nach diesem Stadium tritt dann eine allmähliche Verkürzung und eine in demselben Mass fortschreitende Verdickung der Fäden ein (Fig. 20—23); ihre freien Enden tragen jetzt häufig kleine knopfartige Anschwellungen. Die Fäden oder besser Fasern verkürzen sich noch über die engste Stelle des von ihnen umschlossenen Hohlraums hinaus, bis etwa auf $^1/_4$ oder $^1/_5$ ihrer grössten Länge; ihre freien Enden liegen schliesslich beinahe in derselben Höhe wie der hintere Rand des Kopfes, welcher in den jetzt trichterförmig gestalteten Faserkorb mit einem hintern Segment hineinragt.

Um diese Zeit treten die nunmehr stark verdickten Fasern ihrer Länge nach seitlich mit einander in Verbindung; erst von diesem Stadium an existirt die Schwanzmanschette als eine geschlossene Membran (Fig. 23, 24).

Centralkörper. Zwischen den beiden Centralkörpern

---

1) In ihrer Gesammtheit würden die Fäden, eine geometrisch genaue Anordnung vorausgesetzt, ein sog. einschaliges Hyperboloid bilden; die gekrümmten Linien, welche einen durch die Längsaxe gelegten Schnitt beiderseits begrenzen, würden demnach Hyperbeln darstellen. Ein einschaliges Hyperboloid entsteht nämlich, wenn sich eine Gerade um eine Axe dreht, welche nicht mit ihr in derselben Ebene liegt; zeichnen wir die sich bewegende Gerade in verschiedenen, etwa äquidistanten Lagen ihrer Drehung auf, so würde sich ein genaues Bild der in der Zelle beobachteten Fädenanordnung ergeben.

bildet sich mit dem Anfang dieser Periode folgendes Lageverhältniss aus. Die Längsaxe des vordern stäbchenförmigen Centralkörpers und der Haken mit seinen beiden Schenkeln kommen in derselben Ebene zu liegen und zwar so, dass das stärker in den Kern eingedrückte Ende des vordern Centralkörpers und das freie Ende des Hakens stets nach derselben (z. B. in Fig. 16 linken, in den Fig. 17—24 rechten) Seite sehen. Dieses Lageverhältniss ist durchaus gesetzmässig; eine Ausnahme davon ist mir nicht zu Gesicht gekommen.

Von den beiden Centralkörpern präsentirt sich der vordere dem Kern angelagerte am klarsten nach Fixirung mit Osmiumgemischen in denjenigen peripheren Theilen der eingelegten Stücke, in denen die Kerne in Folge starker Osmiumwirkung ihre Färbbarkeit verloren haben (Fig. 16), während er in den tiefern Theilen, wo die Kerne tingiert sind, meistens durch das Chromatingerüst verdeckt wird (Fig. 17—23).

Dieser vordere Centralkörper erhält sich während des ersten Theils der zweiten Periode ziemlich unverändert; dagegen treten an dem hintern, hakenförmigen Centralkörper, und zwar an demjenigen Schenkel desselben, von welchem der Axenfaden seinen Ursprung nimmt, wichtige Umwandlungen auf. Der genannte, „verticale“ Schenkel, wie ich ihn der Kürze halber bezeichnen will, zerfällt durch zwei Einschnürungen in zwei hinter einander gelegenen Knötchen (Fig. 16, 17); von diesen findet sich das eine hintere am Ursprung des Axenfadens, das andere vordere zwischen dem hintern und der Umbiegungsstelle des Hakens. Das hintere Knötchen, von welchem der Axenfaden entspringt, wächst rasch zu einer kleinen anfangs sehr dünnen Platte aus, welche sich schliesslich, wahrscheinlich, indem sie in der Mitte durchbricht, zu einem Ring umgestaltet (Fig. 18—23). Der Axenfaden tritt dann durch das Lumen des Ringes hindurch und setzt sich mit dem vordern Knötchen in Verbindung.

Der andere freie oder „horizontale“ Schenkel des Hakens ist während dessen, besonders an seinem freien Ende, stark angeschwollen, sodass er Keulenform bekommen hat.

Schwanzfaden. Am Schwanzfaden ist, zuweilen schon in den ersten Stadien dieser Periode (Fig. 18), ein kleines Bläschen sichtbar, über welches ich unten (pag. 354) näheres beibringen werde.

b. Die Schwanzmanschette als membranöses Rohr.

Kern. Der Kern erscheint vom Stadium der Fig. 24 an in Flächenansichten grösser, was offenbar mit der immer stärker werdenden Abplattung desselben zusammenhängt. Letztere ist auf dem Stadium der Fig. 26, wie eine Kantenansicht (Fig. 27) des gleichen Stadiums lehrt, schon recht weit vorgeschritten. Sie wird aber besonders an der vordern Kopfhälfte noch erheblich viel stärker (Fig. 29, 31).

Eine besondere Besprechung erfordert noch das hintere Segment des Kopfes, welches in die Schwanzmanschette hineinragt. Dasselbe zeigt bei Fixirung mit Osmiumgemischen in den peripheren Partien der eingelegten Stücke stets die Form einer abgerundeten Kuppe (Fig. 28, 30). In den mehr centralen Partien dagegen hat es meistens die Gestalt eines Zapfens (Fig. 23, 24); d. h. es zeigt rechts und links von der Mittellinie keine konvexe, sondern eine konkave Begrenzung; im Innern des Zapfens ist das Chromatin stärker verdichtet als im übrigen Kopf. Diese Zapfenform des hintern Kopfsegments, welche sich häufig noch viel stärker ausgesprochen findet als in meinen Figuren 23 u. 24, halte ich für ein Artefakt, das, wie ich glaube, auf folgende Weise zu Stande kommt.

Die Kopfkappe stellt ein festes und starres Gebilde dar (vgl. auch v. Brunn (76, pag. 530)), welches in Folge von Reagenswirkung nicht so leicht schrumpft wie die Kernsubstanz. Letztere zeigt Neigung dazu bei Fixirung mit Osmiumgemischen besonders in den mehr centralen Partien, in denen die Osmiumwirkung mehr oder weniger zum Fortfall kommt. Soweit nun aber der Kern von der Kopfkappe bedeckt ist, hängt er innig mit ihr zusammen und vermag sich von ihrer Wand nicht zurückzuziehen. Die durch die Schrumpfung bewirkte Volumensverkleinerung des Kopfes kommt daher ausschliesslich im Bereich des hintern, nicht von der Kopfkappe bedeckten Segmentes zum Ausdruck, welches letztere dadurch in eine zapfenförmige Vorragung umgeformt wird.

Eine Verkleinerung des Kernvolumens vollzieht sich übrigens auch vital Hand in Hand mit der oben beschriebenen Abplattung des Kerns, aber ohne dass es dabei zu Einziehungen der Kopfoberfläche im Bereich des hintern Segmentes käme. Mit dieser Volumsabnahme hängt es offenbar zusammen, dass das Chromatin-

gerüst im Kerninnern immer dichter wird und der Kern schliesslich ein homogenes Aussehen annimmt. Der Kernsaft scheint sich dabei zu verdichten; von einer Ausstossung desselben ist jedenfalls nichts zu bemerken.

Spitzenkörper. Der Spitzenkörper hatte schon auf dem Stadium der Figg. 22, 23 begonnen, sich ebenso wie der Kern, in derselben Richtung wie dieser, abzuplatten. Diese Abplattung macht nun stärkere Fortschritte (vergl. die Kantenansicht der Fig. 27), wird jedoch weiterhin nicht so hochgradig wie diejenige des Kerns (Fig. 29, 31). Gleichzeitig nimmt der Spitzenkörper in Flächenansichten mehr und mehr die Gestalt eines Halbmonds an, dessen Konkavität fest mit dem vordern Kopfrande verwachsen ist.

Zellsubstanz. Die Zellsubstanz überkleidet bis zum Stadium der Figg. 28, 29 den Kopf bis zum hintern Rand der Kopfkappe; von diesem Zeitpunkt an zieht sie sich weiter nach hinten zurück (Fig. 30 u. folg.).

In ihrem Innern beginnt, von dem Stadium der Fig. 23, 24 an, die jetzt membranöse Schwanzmanschette wieder zu wachsen; dabei gestaltet sie sich zu einem kurzen und breiten Rohr (Fig. 28), welches entsprechend der Kopfform auf dem Querschnitt seitlich komprimirt erscheint (Fig. 33 a stellt einen Querschnitt durch die Schwanzmanschette in der Höhe des Ringes, von einem Stadium wie Fig. 28, dar). Eine Rippung, welche an dem Rohr zunächst noch nachweisbar ist (Fig. 24, 26), deutet auf seine Entstehung aus Fäden hin.

In Fig. 30 ist die Schwanzmanschette noch länger, zugleich aber schmäler geworden; auf dem Querschnitt hat sie eine mehr rundliche Form angenommen (Fig. 33 b).

Auf diesem Stadium (Fig. 30) sieht man in ihrer Wand häufig noch einen vereinzelten Faden verlaufen, der wahrscheinlich vom Stadium der Fig. 27 übrig geblieben, d. h. in die Bildung der membranösen Wand der Schwanzmanschette nicht mit aufgegangen ist.

Eben solche Fäden trifft man nicht selten im Zellleib ausserhalb der Wand der Schwanzmanschette (Fig. 30, oben links). Ich vermuthe, dass es sich dabei um Fasern handelt, die in der Bildung der Schwanzmanschettenwand gleichfalls zunächst nicht mit aufgegangen, dann über den hintern Rand der-

selben hinausgewachsen sind und schliesslich die Verbindung mit ihr verloren haben. Ich möchte dies besonders deshalb glauben, weil ich mehrfach constatiren konnte, dass das eine Ende einer solchen frei in der Zellsubstanz gelegenen Faser sich in die Wand der Schwanzmanschette hinein fortsetzt.

Dadurch, dass die Zellsubstanz sich, wie erwähnt, vom Stadium der Figg. 28, 29 an weiter nach hinten über den Kopf zurückzieht, wird es bedingt, dass die Schwanzmanschette nicht mehr fest am Kopf, sondern in einiger Entfernung davon an der Peripherie der Zellsubstanz entspringt (Fig. 30—32).

Centralkörper. Das weitere Verhalten der Centralkörper ist recht komplizirt und bei ihrer Kleinheit ausserordentlich schwierig klar zu stellen. Was ich darüber ermittelt habe, ist Folgendes.

Von dem vordern oder proximalen Centralkörper, welcher dem Kern angelagert ist, gewahre ich in Flächenansichten, dass er in drei in einer Reihe liegende, gleich grosse, undeutlich von einander getrennte Theile zerfällt; diese treten durch Fäden mit ihnen gegenüberliegenden Knötchen, die aus dem horizontalen Schenkel des distalen Centralkörpers hervorgehen, in Verbindung (Fig. 30, 32).

Nimmt man nun aber Kantenansichten zu Hülfe, so ergiebt sich über den vordern Centralkörper noch Folgendes. Bis zum Stadium etwa der Figur 24 ist er auf dem Querschnitt rund; später dagegen beginnt er mehr und mehr länglich zu werden (Fig. 27, 29); er wächst also offenbar zu einer kleinen rechteckigen Platte aus. Diese Platte wird nun (anders vermag ich das Kantenbild der Fig. 31 nicht zu deuten) der Länge nach halbirt. Von den beiden Spalthälften liegt die eine auf der ventralen, die andere auf der dorsalen Seite des Samenfadens. Diejenige, welche auf der ventralen (in Fig. 31 linken) Seite liegt, ist es, welche in drei Theile zerfällt, die sich durch Fäden mit Theilen des horizontalen Hakenschenkels verknüpfen. Die andere Spalthälfte, welche auf der dorsalen (in Fig. 31 rechten) Seite gelegen ist, tritt ihrerseits ebenfalls durch ein feines Fädchen mit dem horizontalen Hakenschenkel (mit welchem Theil desselben ist nicht festzustellen) in eine, wie es scheint, allerdings nur vorübergehende Verbindung.

Mit den Theilen des distalen Centralkörpers gehen in dem gleichem Zeitraum folgende Veränderungen vor sich.

Von den Abkömmlingen des verticalen Hakenschenkels wächst der Ring ziemlich rasch heran (Fig. 24, 26, 28, 30), während das nach vorn von dem Ring gelegene kleine Knötchen, von welchem nach Bildung des Ringes der Schwanzfaden abgeht, sich bis zum Ende der Periode unverändert und in gleicher Grösse erhält.

Der freie oder horizontale Hakenschenkel dagegen zerfällt in drei, in einer Reihe liegende Knötchen (Fig. 30, 32). Und zwar entsteht dem keulenförmig verdickten Ende dieses Schenkels entsprechend ein grosses Knötchen; gegen die Umbiegungsstelle des Hakens hin folgt dann ein kleines, und schliesslich als drittes ein ebenso kleines oder etwas grösseres Knötchen, welches letztere seiner Lage nach der Umbiegungsstelle selbst entspricht.

Diese drei aus dem horizontalen Hakenschenkel hervorgegangenen Knötchen treten nun mit den drei ihnen gegenüber liegenden, welche aus dem proximalen Centralkörper, bez. der ventralen Spalthälfte desselben, entstanden sind, durch feine Fäden in Zusammenhang.

Sämmtliche Centralkörperabkömmlinge erscheinen ausserdem durch eine homogen aussehende Kittsubstanz unter einander verbunden.

Schwanzfaden. Schon oben (pag. 350) habe ich das Vorhandensein einer spindelförmigen Blase erwähnt, welche der Länge nach vom Axenfaden durchsetzt wird. Der Seitenkontur dieser Blase scheint vorn und hinten in denjenigen des Schwanzfaden überzugehen. Ausserdem kann man vielfach konstatiren, dass der die Blase durchsetzende Theil des Schwanzfadens dünner ist als die vor und hinter der Blase gelegenen Abschnitte. Daraus glaube ich entnehmen zu können, dass die Blase eine Auftreibung einer den Axenfaden umgebenden Hülle darstellt.

Die Blase hat keine konstante Lage; bis zum Schluss dieser Periode wandert sie regelmässig nach hinten (jedoch niemals über einen bestimmten Punkt hinaus) und wird dann häufig auch ganz oder zum Theil ausserhalb der Zellsubstanz gefunden (Fig. 28). Letztere Beobachtung bildet eine Bestätigung für die eben vorgetragene Auffassung von der Natur dieser Blase; jedenfalls wird dadurch erwiesen, dass die Blase nicht etwa nur eine im

Bereich des Axenfadens auftretende Vacuole der Zellsubstanz darstellt.

Der Schwanzfaden beginnt sich gegen Schluss der zweiten Periode zu verdicken und zwar besonders stark in seinem hintern Theil, von einer Stelle an, welche sich etwa 13 μ entfernt vom hintern Kopfende findet und welche der Grenze zwischen Verbindungsstück und Hauptstück des Schwanzes entspricht (Fig. 32); beide Abtheilungen der Geissel sind also schon am Schluss dieser Periode deutlich von einander zu trennen. Die oben beschriebene spindelförmige Blase wandert so weit nach hinten, dass ihr hinterer Pol mit der Grenze zwischen beiden Abtheilungen zusammenfällt.

4) Dritte Periode.

Vom beginnenden Schwund der Schwanzmanschette bis zur Abschnürung der Zellsubstanz.

Kopf und Spitzenkörper. Der Kopf nimmt gegen den Schluss der dritten Periode die dem reifen Samenfadenkopf zukommende Löffelform an. Dagegen entspricht das Bild, welches der Spitzenkörper am Ende dieser Periode in Kantenansichten darbietet (Fig. 40, 43, 44), noch keineswegs demjenigen, welches an den Samenfaden des Nebenhodens beobachtet wird. Die definitive Krümmung des Spitzenkörpers und ebenso, wie es scheint, seine Trennung in zwei Blätter kommen erst nach erfolgter Abstossung der Samenfäden zur Ausbildung.

Zellsubstanz. In der Zellsubstanz machen sich mit dem Beginn der dritten Periode folgende Aenderungen bemerkbar.

Zunächst schwindet die Schwanzmanschette. Als Residuen von ihr hinterbleiben häufig im Zellleib noch ein, zwei, oder mehrere dicke Fäden; anscheinend sind es dieselben Fäden, welche auf Stadien wie Fig. 30 in der Wand der Schwanzmanschette verlaufen (vergl. über diese Fäden pag. 352). Diese überdauern den Schwund der Schwanzmanschette, wobei sie ihre frühere Lage, jedenfalls aber ihren Ursprung an der Zellwand zunächst meistens noch beibehalten (Fig. 34). Später trifft man sie in den verschiedensten Lagen im Zellleib (Fig. 35, 37, 39, 42).

Ferner treten in der Zellsubstanz mit dem Beginn dieser Periode und schon gegen Schluss der vorigen zahlreiche kleine Körner auf. Dieselben wurden schon früher von v. Ebner (88) bei der Ratte beschrieben; sie zeigen die Neigung, sich mit Farbstoffen aller Art lebhaft zu tingieren; weswegen sie von v. Ebner als „tingirbare Körner" bezeichnet wurden.

Die Färbbarkeit dieser Körner geht durch starke Osmirung völlig verloren; daher ist in den Figuren 34, 35, 36, 39, welche von Zellen gezeichnet sind, die in peripheren Partien der eingelegten Hodenstücke gelegen waren, nichts von den Körnern wahrzunehmen, obwohl sie etwa vom Stadium der Fig. 34 an vorhanden sind.

Die Körner nehmen weiterhin an Zahl zu und ballen sich allmählich (Fig. 38, 40—44) zu grössern, unregelmässig gestalteten Klumpen zusammen.

Der Idiozomrest, welcher seine Lage im hintern Theil der Zellsubstanz genommen hatte, ist beim Meerschweinchen gegen Ende der dritten Periode nicht mehr aufzufinden.

Centralkörper. Von den Centralkörpern hatte sich der proximale, mit dem Kern verbundene während des zweiten Theils der zweiten Periode, wie ich oben beschrieben habe, der Länge nach gespalten. Die auf der ventralen Seite des Samenfadens liegende Spalthälfte war dann in drei in einer Reihe liegende Knötchen zerfallen, welches jedes durch einen Faden mit je einem der drei aus dem horizontalen Hakenschenkel entstandenen Knötchen in Verbindung getreten war. Von einem der beiden seitlichen Knötchen ging noch ein zweites, feines, frei endigendes Fädchen ab, welches schon auf dem Stadium der Fig. 16 als eine frei in die Zellsubstanz vorragende Verlängerung des vordern Centralkörpers vorhanden war. Dieses Fädchen ist gegen Schluss der dritten Periode verschwunden,

Die zweite auf der dorsalen Seite liegende Hälfte dieses selben Centralkörpers schien (nach den Kantenansichten, Fig. 31) durch einen Faden mit dem horizontalen Hakenschenkel in Verbindung zu stehen (vergl. pag. 353). Auf spätern Stadien (Fig. 40) scheint dieser Faden frei zu enden. Gegen Schluss der Periode schwindet er, soweit ich sehen kann, ganz (Fig. 44, 46).

Was die Abkömmlinge des distalen Centralkörpers anlangt, so beginnt zunächst der Ring unmittelbar nach erfolgtem Schwund

der Schwanzmanschette am Axenfaden caudalwärts entlang zu wandern (Fig. 35, 36). Er rückt bis an das Bläschen des Axenfadens heran (Fig. 37), welches letztere seine Lage vor dem Anfang des Hauptstücks genommen hat (vergl. pag. 354). Auf einem spätern Stadium scheint das Bläschen zu kollabieren. Der Ring kommt unmittelbar vor dem Anfang des Hauptstücks selbst zu liegen (Fig. 38—40); zuweilen bleibt er jedoch noch durch einen kleinen Zwischenraum von ihm getrennt[1]). Nachdem er diesen Platz eingenommen hat, wird er immer kleiner und schwächer färbbar (Fig. 41); beim Meerschweinchen ist er am Ende dieser Periode (Fig. 42 u. folg.) nicht mehr auffindbar.

Die übrigen von dem distalen Centralkörper abstammenden Teilchen bleiben an Ort und Stelle liegen. Sie werden allmählich kleiner; einige von ihnen entziehen sich völlig dem Nachweis, ohne dass es möglich wäre, über ihren Verbleib etwas sicheres auszusagen.

Letzteres ist z. B. der Fall mit dem kleinen aus dem verticalen Hakenschenkel hervorgegangenen Knötchen, welches nach Bildung des Ringes dem Axenfaden zum Ursprung dient. In Flächenansichten hat es den Anschein (Fig. 35, 36), als wenn es sich in zwei Hälften theilte, von denen die eine mit dem einen, die andere mit dem andern der beiden seitlichen aus dem horizontalen Hakenschenkel entstandenen Körnchen in Verbindung tritt.

Diese beiden Körnchen selbst verhalten sich folgendermassen.

Das grössere, aus dem angeschwollenen Endtheil des horizontalen Hakenschenkels hervorgegangene Körnchen nimmt etwa die Form einer Birne an, deren Längsaxe derjenigen des Schwanzfadens parallel verläuft, während die Spitze gegen den Kopf zu gerichtet ist (Fig. 34—38). Unter weiterer Grössenreduktion formt sich die Birne in ein Stäbchen und weiterhin in ein Knötchen um (Fig. 39, 41, 42, 45).

Das kleinere der beiden seitlichen Körnchen, welches aus der Umbiegungsstelle des Hakens hervorgegangen ist, nimmt ebenfalls an Grösse ab (Fig. 34—39, 41, 42). Beide seitlichen Körnchen werden schliesslich in das vordere Ende der Spiralhülle

1) Der Ring ist identisch mit der sog. hinteren Schlussscheibe des Verbindungsstücks, welche von Jensen (87, pag. 410—411) bei noch unreifen Samenkörpern des Pferdes und der Ratte beschrieben wurde. Vergl. auch Ballowitz 91. 1, pag. 246.

des Verbindungsstücks aufgenommen. Hier bleiben sie auch noch am reifen Samenfaden nachweisbar; ebenso erhalten sich auch die Fäden, welche sie mit den ihnen gegenüber liegenden Theilen des proximalen Centralkörpers in Verbindung setzen.

Dagegen ist das mittlere der aus dem horizontalen Hakenschenkel entstandenen Knötchen in den Flächenansichten der letzten Entwicklungsstadien (Fig. 41, 42), nicht mehr aufzufinden; jedoch erhält sich der Faden, welcher nach vorn hin von ihm abging und es mit dem mittlern der drei Körner verknüpfte, die aus der ventralen Spalthälfte des proximalen Centralkörpers hervorgegangen sind.

Von letzterem Korn sehe ich in Kantenansichten sogar zwei Fäden abgehen, welche hinten mit leichten Verdickungen zu endigen scheinen. Dieses Verhalten entspricht demjenigen, welches beim reifen Samenfaden beobachtet wird. Ueber die Art und Weise, wie es sich entwickelt hat, vermag ich keine Auskunft zu geben.

Schwanzfaden. Der Schwanzfaden erreicht im Lauf dieser Periode seine definitive Dicke, und zwar zunächst im Bereich des Hauptstücks.

Die Dickenzunahme des Hauptstücks beruht zum Theil offenbar darauf, dass der Axenfaden als solcher an Dicke zunimmt; zum andern Theil hat sie darin ihren Grund, dass sich im Bereich des Hauptstücks eine (an meinen Abbildungen allerdings nicht erkennbare) Hülle ausbildet. Ihrer Genese nach muss dieselbe ein Bildungsprodukt des Axenfadens selbst (vielleicht ein Ausscheidungsprodukt desselben) darstellen (über eine gegentheilige Angabe v. Brunn's vergl. unten pag. 387).

Im Bereich des Verbindungsstücks bleibt der Schwanzfaden zunächst noch dünner als in dem des Hauptstücks. Jedoch ist es mir auf Grund meiner oben (pag. 354) mitgetheilten Beobachtungen über die spindelförmige Blase wahrscheinlich, dass eine erste, äusserst zarte Hülle im Bereich des Verbindungsstücks schon von Beginn der zweiten Periode an (dem Zeitpunkt, an welchem die Blase zuerst auftritt) vorhanden ist. Und zwar möchte ich glauben, dass diese Hülle kontinuirlich in die oben beschriebene des Hauptstücks, und zwar mit plötzlicher Verdickung, übergeht.

Eine weitere Umhüllung des Verbindungsstücks, durch welche es etwa auf die Dicke des Hauptstücks gebracht wird,

beginnt sich auszubilden, nachdem der Ring seinen definitiven Platz eingenommen hat. Es ist dies die sog. Spiralhülle, welche sich aus einem Spiralfaden und einer Zwischensubstanz zusammensetzt. Sie entsteht aus Körnern, welche sich dem Verbindungsstück aus dem Cytoplasma auflagern (v. Brunn 84 und neuerdings auch Benda 97 und 98). Im einzelnen habe ich den Vorgang beim Meerschweinchen nicht verfolgt; auch lassen meine Figuren nichts darüber erkennen. Die fertige Spiralhülle nimmt man dagegen in den Fig. 44—46 u. 50 wahr als eine dunkle, etwas körnig aussehende Masse, welche den Schwanzfaden im Bereich des Verbindungsstücks einhüllt.

Der Entwicklungsprocess im Hoden findet dann seinen Abschluss damit, dass am Ende der dritten Periode die Zellsubstanz beginnt sich vom Samenfaden in Gestalt eines Ballens abzuschnüren; wobei es zur Bildung einer dritten, cytoplasmatischen Hülle des Verbindungsstücks kommt.

Dieser Vorgang gestaltet sich folgendermassen. Die Zellsubstanz buchtet sich zunächst in der Richtung gegen die Wand des Samenkanälchens über die ventrale oder dorsale Kopffläche sackförmig vor. Fig. 42 zeigt den Vorgang in Flächenansicht, Fig. 43 in der Ansicht von der Kante. Die Aussackung wird dann immer stärker ausgezogen; schliesslich steht sie mit dem Samenfaden nur noch durch einen kurzen Stiel in Zusammenhang (Fig. 44). Indem letzterer sich vollständig durchschnürt, trennt sich von der Samenzelle ein rundlicher Cytoplasmaballen ab, welcher die zusammengeklumpten tingirbaren Körner und häufig noch einen oder mehrere dicke Fäden (Residuen der Schwanzmanschette) enthält; letztere sind allerdings meistens nur an solchen Ballen nachweisbar, in welchen der Körnerklumpen durch starke Osmirung seine Färbbarkeit ganz oder theilweise verloren hat.

Was das weitere Schicksal des abgeschnürten Cytoplasmaballens anlangt, so wird er von einer Sertoli'schen Zelle aufgenommen, in welcher er peripherwärts wandert, um dann rasch (sammt den ev. in ihm enthaltenen Fäden) der Resorption zu verfallen.

Die Zellsubstanz dagegen, welche am Samenfaden zurückbleibt, bildet um das Verbindungsstück eine äussere Hülle, welche vorn am Kopf inserirt und hinten mit dem hintern Ende des Verbindungsstücks abschliesst.

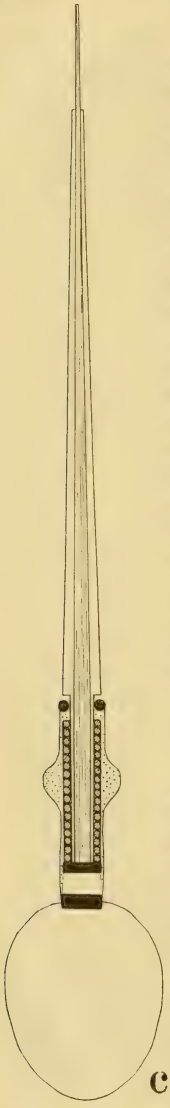

c

Die Vorstellung, welche ich auf Grund des Entwicklungsganges von dem Schwanzfaden der reifen Spermie und seinen Hüllen gewonnen habe, erläutere ich noch einmal an beistehendem Schema (Textfigur c), in welches ich zwei nicht weiter zerlegte und nicht durch Stränge verbundene „Endknöpfe“ eingezeichnet habe, wie sie (nach meinen bisherigen Feststellungen) beim Menschen vorkommen. Der Länge nach läuft durch die ganze Geissel der Axenfaden, welcher eine fibrilläre Struktur (Jensen, Ballowitz) aufweist und vorne mit dem hintern Endknopf beginnt. Unmittelbar dem Axenfaden auf liegt eine Hülle, welche im Bereich des Verbindungsstücks sehr dünn ist und am hintern Ende desselben unter plötzlicher Verdickung in die Hülle des Hauptstücks übergeht. Dieser Hülle ist im Bereich des Verbindungsstücks die Spiralhülle aufgelagert, welche hinten mit der von dem Ring gebildeten „Schlussscheibe“ abschliesst[1]). Eine letzte Hülle des Verbindungsstücks, die an einer Stelle eine Auftreibung zeigt, wird dann noch von der Zellsubstanz gebildet.

5) Vierte Periode.

Sog. Reifungserscheinungen.

Wenn man abgestossene Samenfäden des Hodens mit solchen des Nebenhodens in Flächenansichten vergleicht, so fällt auf, dass die

1) An den Samenfäden des Nebenhodens ist die „Schlussscheibe“ bei den meisten Thieren ebenso wie beim Meerschweinchen nicht mehr wahrnehmbar; sehr deutlich erhält sie sich z. B. beim Opossum. — Zwischen der „Schlussscheibe“ einerseits, dem hintern Ende des Verbindungsstücks und dem vordern Ende des Hauptstücks andrerseits finden sich bei noch nicht völlig reifen Samenfäden häufig kleine Lücken, die ich in der Figur c schematisch dargestellt habe.

Köpfe im Nebenhoden sowohl der Länge als auch der Quere nach kleiner geworden sind. Dieses Kleinerwerden ist wohl zum Theil auf eine noch zuletzt stattfindende Substanzverdichtung zurückzuführen; zum Theil wird es wohl dadurch vorgetäuscht, dass die Krümmung des Kopfes stärker geworden und die definitive des Spitzenkörpers überhaupt erst zur Entwicklung gekommen ist.

Der Spitzenkörper zeigt sich nämlich in Kantenansichten an den eben abgestossenen Samenfäden noch gar nicht oder in demselben Sinne wie der Kopf gekrümmt. Bei den Samenfäden des Nebenhodens hat sich dagegen eine starke derjenigen des Kopfes entgegengesetzte Krümmung und eine Trennung des Spitzenkörpers in zwei Blätter ausgebildet.

Hals und Schwanz sind schon am Schluss der dritten Periode auf dem fertigen Zustand angekommen, jedoch legt sich bei vielen Samenfäden die Wand der im Bereich des Verbindungsstücks vorhandenen cytoplasmatischen Umhüllung später der Oberfläche der Spiralhülle noch dichter an[1]).

D. Kritische Besprechung von Litteraturangaben über Histogenese der Samenfäden.

Im Interesse der Darstellung meiner eigenen Beobachtungen habe ich es bei der Schilderung der Entwicklungsvorgänge unterlassen, auf die Litteratur anders als in gelegentlichen Hinweisen Bezug zu nehmen. An dieser Stelle lasse ich eine kritische Besprechung von Litteraturangaben folgen, wobei ich bei dem Kapitel „Centralkörper“ unter d einige Erörterungen allgemeinerer Art anschliessen werde.

1) Sog. Reifungserscheinungen, welche sich noch nach der Abstossung der Samenfäden aus den Hodenkanälchen abspielen, sind besonders durch van Beneden und Julin (84) vom Pferdespulwurm bekannt geworden, dessen Samenkörper ihre Ausbildung zum grossen Theil sogar erst innerhalb des weiblichen Uterus erlangen. Mit Bezug auf Säugethiere lagen Angaben, so viel mir bekannt ist, bisher nicht vor. Von den Samenfäden der Fledermäuse wissen wir zwar, dass sie den ganzen Winter hindurch im Uterus verweilen, dass sie aber während dieser Zeit noch Veränderungen erleiden, ist meines Wissens nicht erwiesen.

1) Kern.

Bei Salamandra wandelt sich nach den Beobachtungen von Flemming (80. pag. 243), die ich (97. 2. pag. 121) bestätigen konnte, nur der chromatische Antheil des Spermatidenkerns in den Kopf um.

Bei Säugethieren finde ich ebensowenig wie Klein (80) genügende Anhaltspunkte für eine solche Annahme. Man bemerkt zwar eine starke Verkleinerung des Kernvolumens, sieht aber jedenfalls nichts von einer Ausstossung von Kernsaft. Es scheint demnach, als wenn hier der Gesammtkern unter Verdichtung seines Inhalts in den Samenfadenkopf übergeht.

Nach Benda (97. pag. 3) lassen sich die Vorgänge, welche bei Säugethieren zur Entstehung des Spermienkopfes führen, dahin zusammenfassen, dass die Chromatinmasse des Spermatidenkerns sich zunächst in der Kernperipherie zu einer Kapsel oder Blase sammelt; der Kern wird dann ellipsoid und geht schliesslich unter Abplattung des Binnenraums in die endgültige Kopfform über.

Für das Meerschweinchen trifft diese Darstellung jedenfalls nicht zu. Hier bevorzugt allerdings das Chromatin eine Zeitlang (gegen Ende meiner ersten Periode) die Peripherie des Kerns, dann aber durchsetzt es den ganzen Binnenraum in Form eines Gerüstwerks, dessen Balken feiner und feiner werden; schliesslich nimmt der Kern ein homogenes Aussehen an.

Eigenthümlichkeiten soll nach Benda (97) bei vielen Species die Entwicklung des distalen Kernpols zeigen, an welchem die Abgrenzung eines kuppenförmigen Theiles in Erscheinung tritt. „Diese Kuppe", sagt Benda 97 pag. 3/4, „macht eine Verdickung der Chromatinschicht, verbunden mit einer der des übrigen Kernes vorauseilenden Verkleinerung durch, sodass sie zuerst kegel-, dann zapfenförmig in die Schwanzkappe hineinragt. Betreffs ihrer endgültigen Verwendung änderte ich mehrmals meine Ansicht. Ich entschied mich aber in meiner letzten Mittheilung dahin, dass ich den feinen Sockel, der bei einer Anzahl von Spermatozoen die Geissel trägt und dem von Jensen als Hals bezeichneten Abschnitt entspricht, daraus herleite. Diese Metamorphose habe ich schon in meiner Tafel (87. Taf. V) bei Stier, Hund, Katze abgebildet. Sie findet sich auch bei Meerschwein-

chen und Eber ausgeprägter, als es dort dargestellt ist, und ist selbst beim Kaninchen angedeutet. Sehr ausgeprägt ist sie beim menschlichen Spermatozoon. Keine deutliche Ausbildung dieses Abschnitts findet sich bei der Gattung Mus und bei Phalangista."

Ich selbst habe diese Kuppe beim Meerschweinchen gleichfalls beobachtet, möchte sie jedoch hier entschieden für ein Kunstprodukt erklären. An Präparaten aus Osmiumgemischen findet sie sich beim Meerschweinchen niemals in den peripheren Partien, in welchen die Osmiumsäure zur Wirkung gekommen ist, sondern stets nur in den mehr centralen Theilen; auf welche Weise sie an letzterer Stelle zu Stande kommen dürfte, habe ich oben (pag. 351) erörtert. Dass aus ihr die Halspartie des reifen Samenfadens hervorgehen sollte, wie Benda annimmt, ist vollständig ausgeschlossen.

2) Centralkörper.

a. Amphibien.

Bei Salamandra maculosa habe ich (97. 1 und 2) zum ersten Mal das Verhalten der Centralkörper bei der Histogenese der Samenfäden genau verfolgt. Ich habe an der Hand einer lückenlosen Reihe von Stadien nachgewiesen, dass bei diesem Thier von den Centralkörpern der eine, welcher kolossal heranwächst, ganz, der andere zur einen Hälfte zur Bildung des sog. Mittelstücks verwandt wird. Das Mittelstück besteht hier nämlich aus zwei Abtheilungen (Textfigur m), einer grössern vordern und einer kleinern hintern, welche letztere mit dem von Jensen (86) und Ballowitz (90. 2) beschriebenen „Endknöpfchen des Axenfadens" identisch ist. Die andere Hälfte des zweiten Centralkörpers wird nach hinten verlagert und lokalisiert sich an der Grenze zwischen Hauptstück und Endstück des Schwanzes. Da ich meine 97. 2 gegebene Darstellung hier gegenüber Hermann und Bertacchini zu vertheidigen haben werde, erlaube ich mir, sie kurz in den Hauptzügen zu wiederholen.

In den Spermatiden von Salamandra maculosa liegen zwei Centralkörper unmittelbar unter der Zelloberfläche und zwar so, dass ihre Verbindungslinie ungefähr senkrecht zu dieser steht. Von dem peripher gelegenen, welcher an die Zellwand anstösst,

wächst dann ein feines Fädchen aus, welches die erste Anlage des Schwanzfadens darstellt (Fig. d).

Weiterhin werden die Centralkörper gegen das Centrum der Zelle zu verlagert; dabei wird die Zelloberfläche von derjenigen Stelle aus, wo ihr der mehr periphere der beiden Cen-

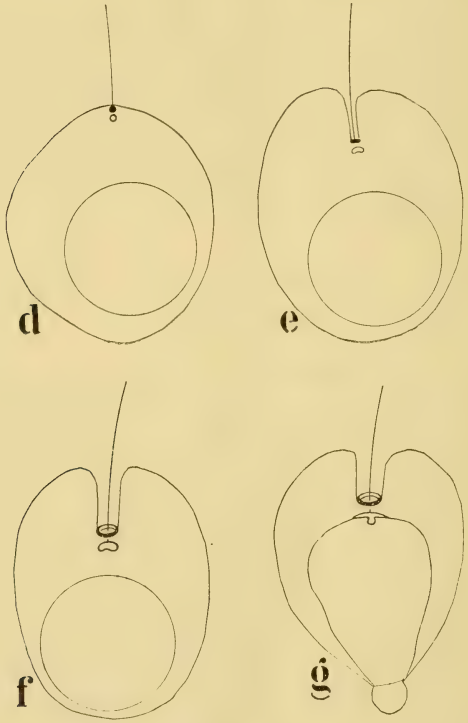

tralkörper anlag, gegen das Zellinnere zu eingestülpt. Diese Einstülpung trägt an ihrem zugespitzten Ende die Centralkörper und umhüllt scheidenartig den Anfangstheil des jungen Axenfadens (Fig. e).

Gleichzeitig erfahren die Centralkörper ein starkes Wachsthum; dabei formt sich der mehr peripher gelegene zunächst in

ein Scheibchen (Fig. e), später in einen Ring (Fig. f, g) um, während der mehr central gelegene zu einem kurzen, leicht gekrümmten Stäbchen heranwächst.

Das Stäbchen lagert sich nun dem Kern, wenn er beginnt, sich zum Samenfadenkopf umzuformen, an seinem hintern Pol unter Abplattung an und treibt einen Zapfen ins Kerninnere hinein (Fig. g). Dieser Zapfen schwillt rasch ausserordentlich stark an, zunächst zu einer Kugel (Fig. h), später zu einem cylindrischen Körper (Fig. i), welcher letztere die von mir sog. vordere Partie des Mittelstücks darstellt.

Indem die Zelle sich stark in die Länge streckt, wird die Einstülpung der Zellsubstanz, an deren Spitze der ringförmige Körper lag, mehr und mehr ausgekrämpt (Fig. h). Schliesslich liegt der Ring unmittelbar an der Zelloberfläche, an welcher er die Einfassung eines Loches der Zellwand bildet (Fig. i).

In einem nächsten Stadium beginnt nun die Bildung der sog. Mantelschicht des Axenfadens. Der Axenfaden der reifen Spermie ist auf dem Querschnitt nicht rund, sondern hufeisenförmig gestaltet. In der Concavität entspringt der Flossensaum; diejenige Seite, auf welcher er sich erhebt, habe ich mit Czermak (48) als Rückenseite des Samenfadens bezeichnet. Die Mantelschicht umgiebt den Axenfaden nur einseitig, auf der konvexen oder ventralen (in den Figuren l und m rechten) Seite; sie ist auf den Kämmen der Furche festgeheftet, welche auf der Dorsalseite des Axenfadens entlang läuft.

Die Bildung der Mantelschicht geht nun in der Weise vor sich, dass sich Zellsubstanz an der Bauchseite des Axenfadens herunterzieht. Dabei wird der Ring zunächst pessarförmig umgestaltet (Fig. k); auf einem folgenden Stadium reisst er in der Mitte durch. Von den beiden Hälften liegt die eine auf der dorsalen, die andere auf der ventralen Seite des Axenfadens. Die dorsale bleibt mit caudalwärts umgebogenen, dem Axenfaden angelagerten Enden an Ort und Stelle liegen; sie bildet hier an der Rückenseite des Axenfadens die Begrenzung eines Loches der Zellwand, durch welches hindurch sich der Randfaden bis zur vordern Partie des Mittelstücks verfolgen lässt (Fig. l).

Die ventrale Ringhälfte dagegen wandert mit der Zellsubstanz an der Bauchseite des Axenfadens entlang, wobei ihre beiden freien Enden auf dem Axenfaden gleiten (Fig. l). Sie

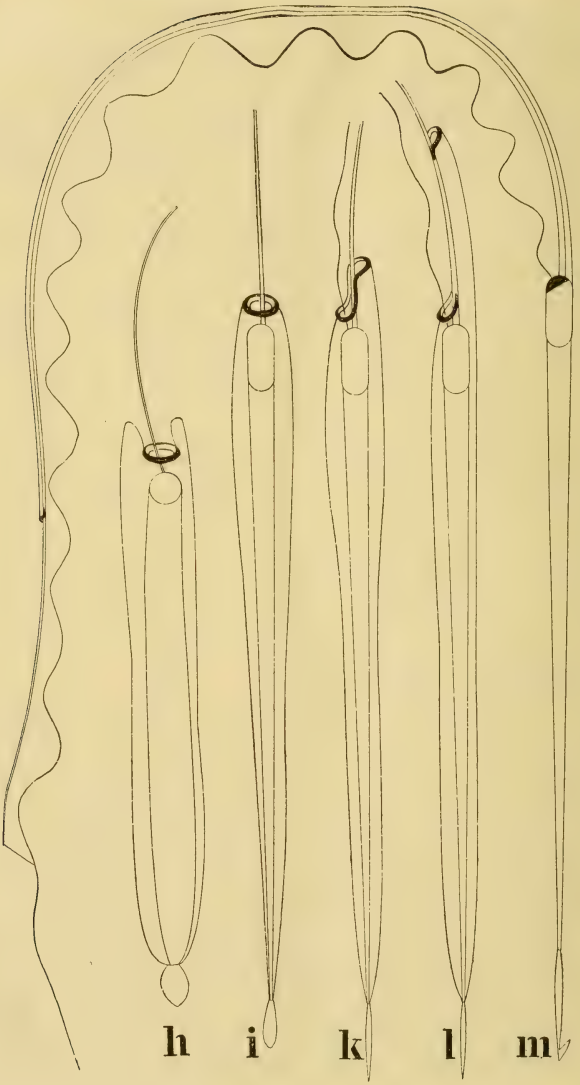
h
i
k
l
m

erreicht aber nicht das Ende des Axenfadens, sondern bleibt vorher liegen an einer Stelle, welche die Grenze zwischen Hauptstück und Endstück des Schwanzes bezeichnet.

Die liegen gebliebene Ringhälfte dagegen lagert sich dem cylindrischen Körper hinten auf (Fig. m) und bildet mit ihm zusammen das Mittelstück [1]).

Von der obigen abweichende Darstellungen sind von Hermann (97) und Bertacchini (98) gegeben worden.

Nach Hermann (97) besitzt die Spermatide überhaupt nur einen einzigen Centralkörper („Centrosom", Hermann); wohingegen ich den sichern Nachweis erbracht habe, dass sie deren ebenso wie die meisten andern Zellarten zwei enthält.

Von diesem „Centrosom", welches meinem „vordern Centralkörper" entspricht, beschreibt nun Hermann, dass es das Mittelstück bildet. Ich habe angegeben, dass der vordere Centralkörper sich dabei zu einem kurzen, dicken, leicht gekrümmten Stäbchen umgestaltet, dass dieses sich später unter Abplattung an den Kern anlagert und in das Innere desselben einen Zapfen treibt, der rasch anschwillt. Hermann dagegen hat die Mittelstücksanlage, mag dieselbe noch frei in der Zellsubstanz oder schon gerade eingedrungen im Kern der Spermatide gelegen haben, stets als Kügelchen von allerdings wechselnder Grösse, nie aber als ein gekrümmtes Stäbchen wahrnehmen können. Hermann glaubt diese Differenz in unsern beiderseitigen Beobachtungen auf die von mir angewandte Eisenhämatoxylinmethode zurückführen zu sollen, bei der man vor täuschenden Bildern nicht sicher sei. Ich bemerke dazu, dass ich dieselben Bilder nach Fixirung mit Osmiumgemischen beispielsweise auch mit der von Hermann angewandten Safranin-Gentianadoppelfärbung oder dem Dreifachverfahren nach Flemming regelmässig erhalten habe. Nur muss man, um die Gestaltsveränderungen des eindringenden vordern Centralkörpers verfolgen zu können, Zellen peripherer Hodenpartien zur Untersuchung heranziehen, in denen die Chromatinge-

1) Präparate, welche den Vorgang in sämmtlichen hier resumirten Hauptpunkten veranschaulichten, habe ich in Kiel Pfingsten 1897 auf einer Versammlung der zoologischen Gesellschaft und im April 1898 auf der zwölften Versammlung der anatomischen Gesellschaft demonstrirt.

rüste der Kerne in Folge starker Osmiumwirkung ihre Färbbarkeit verloren haben [1]).

Das Centrosom soll nun aber nach Hermann das Mittelstück überhaupt nicht in der von mir beschriebenen Weise bilden, indem es sich durch Wachsthum kolossal vergrössert, sondern, indem es sich mit einer Mantelhülle umgiebt.

Letzteres hat Hermann nicht etwa direkt beobachtet, sondern nimmt es an und sucht es durch folgende drei, sehr wenig stichhaltige Gründe zu stützen.

Zunächst soll für das Auftreten einer umhüllenden Mantelsubstanz der Umstand sprechen, „dass das sich bildende Mittelstück sehr bald eine energische Affinität zu Safranin bez. Gentianaviolett bekommt." Hermann hat in einer früheren Arbeit beschrieben, dass die „Mittelstücksanlage" bei Anwendung der Safranin-Gentianadoppelfärbung sich zunächst mit Safranin leuchtend roth färbt; dass sie sich später, nachdem sie zu einem cylinderförmigen Gebilde herangewachsen ist, nur mehr zartrosa tingirt; und schliesslich zur Zeit der Reife des Samenfadens von Safranin überhaupt nicht mehr gefärbt wird, sondern die Farbe des Gentianavioletts annimmt. Inwiefern aber dieser Wechsel, der in der Färbbarkeit des ausgewachsenen Mittelstücks eintritt, für das Auftreten einer Mantelsubstanz spricht, vermag ich auch nicht entfernt einzusehen.

In zweiter Linie führt Hermann eine Beobachtung von Ballowitz (90. 2) in's Feld. Letzterer sah an Macerationspräparaten einen unregelmässigen Zerfall des Mittelstücks, wobei in der Axe ein dickerer fadenförmiger Theil erschien, der sich nur sehr blass färbte und wie ein Axenfaden aussah. Wenn Hermann nun aber annimmt, dass dieser Axenkörper das „Centrosom" selbst repräsentirt, so ist letzteres ja auch dann nicht unverändert geblieben, sondern noch immer kolossal gewachsen; für die

1) Auch von der Einstülpung der Zelloberfläche, die bei der Wanderung der Centralkörper gegen das Zellinnere auftritt, erinnert sich Hermann nie etwas gesehen zu haben. In der That ist diese Einstülpung auch an meinen Präparaten nicht ganz leicht wahrzunehmen und überhaupt nur dann, wenn sie mit ihrer Längsaxe der Ebene des Objekttisches parallel liegt. Jedoch ist sie mir bei Triton bereits von Benda (98, pag. 396) bestätigt, welcher sie sogar schon an frischen Zupfpräparaten in allen Umwandlungsstadien beobachten konnte.

Vermuthung aber, dass ein „Centrosom" noch im Innern des Axenkörpers gelegen sei, bietet die Beobachtung von Ballowitz keinen Anhalt.

Schliesslich beruft sich Hermann auf die von ihm bei Selachiern geschilderten Verhältnisse und sagt, dass auch diese darauf schliessen lassen, dass auch bei Salamandra das Mittelstück des Samenfadens aus dem Centrosom und einer dasselbe umhüllenden, gewisse Farbstoffe aufnehmenden Mantelschichte bestehen dürfte. Die Entwicklungsvorgänge bei Selachiern sind nun aber von Hermann unrichtig dargestellt, wofür ich auf die hier pag. 373—374 referierten Arbeiten von Suzuki (98) und Benda (98) verweisen kann.

Noch schwerwiegender sind die Differenzen, welche bezüglich des ringförmigen Körpers zwischen Hermann und mir bestehen. Hermann leitet den Ring nicht, wie ich, von einem Centralkörper, sondern von einem Flemming'schen Zwischenkörperchen ab. Er schliesst sich damit einer zuerst von Benda (93) ausgesprochenen Annahme an, welche aber von diesem selbst heute nicht mehr aufrecht erhalten wird (vergl. 97, pag. 8). In der That ist diese Annahme unrichtig. Ich habe an einer ununterbrochenen Serie von Stadien die Herkunft des Ringes von dem distalen Centralkörper erwiesen. Dass mir eine Verwechselung mit einem Zwischenkörperchen passirt wäre, ist durch folgende Umstände ausgeschlossen. In den ersten Stadien nach Ablauf der zweiten Reifungstheilung sind beide Centralkörper und das Zwischenkörperchen gleichzeitig nachweisbar. Von dem distalen Centralkörper wächst gleich nach Ablauf der letzten Reifungstheilung, häufig bei noch vorhandenem Zwischenkörperchen, der junge Axenfaden aus. Durch diesen Umstand und dadurch, dass der distale Centralkörper an der Spitze der sich bildenden Einstülpung der Zelloberfläche zu liegen kommt, ist er auf das deutlichste gekennzeichnet und kann man mit Bestimmtheit feststellen, dass er es ist, welcher sich in den Ring umformt. Hermann geht bei seiner Muthmaasung, nach welcher der ringförmige Körper von einem Zwischenkörperchen abstammen soll, von einer Beobachtung aus, die durchaus zutreffend ist, dass nämlich das Zwischenkörperchen zuweilen ringförmig sein kann. Die Annahme aber, dass es sich theilt und die Theilstücke in

die beiden Tochterzellen aufgenommen werden, ist rein hypothetisch; Belege lassen sich dafür nicht beibringen.

Ebenso wenig wie in Bezug auf die Herkunft stimme ich mit Hermann hinsichtlich des weiteren Verhaltens des Ringes überein.

Hermann beschreibt, wie auch ich, dass der Ring zunächst pessarförmig wird, behauptet dann aber weiter, dass wir von einer gewissen Epoche an zwei getrennte den Axenfaden umzirkende, hinter einander stehende Ringe vor uns haben. Demgegenüber habe ich gezeigt, dass durch Theilung des Ringes zwei auf entgegengesetzten Seiten des Axenfadens gelegene Ringspangen entstehen, deren Enden dem Axenfaden angelagert sind.

Der hintere Ring, heisst es weiter bei Hermann, schiebt sich caudalwärts gegen die Zellgrenze des Spermatidenleibes vor und „stellt sich dort ein". Letzteres ist insofern unrichtig, als der Ring von vornherein an der hinteren Grenze der Zellsubstanz gelegen ist.

Zwischen den beiden auseinanderweichenden Ringen spinnt sich nach Hermann eine zarte Substanzmenge aus, welche als zarte Scheide den Anfangstheil des Schwanzfadens umgiebt. Das Vorhandensein einer solchen Scheide ist nun aber direkt ausgeschlossen dadurch, dass die Ringhälften auf entgegengesetzten Seiten des Axenfadens liegen.

Hermann beschreibt dann, dass der Schwanzfaden eine weitere cytoplasmatische Scheide erhält, indem sich die Zellsubstanz der Spermatide mehr und mehr über ihn herüberzieht. Jedoch steckt der Schwanzfaden nur auf kurze Zeit axial in ihr; schon bald nimmt er, namentlich in seinen distalen Abschnitten, eine rein randständige Stellung ein, sodass die Protoplasmascheide lediglich als fester Saum sich in die Concavität des gebogen verlaufenden Schwanzfadens einlagert. Ich habe demgegenüber nachgewiesen, dass die von der Zellsubstanz gebildete Mantelschicht den Axenfaden von vornherein nur einseitig umhüllt[1]);

1) Aus diesem Grunde kann auch die Angabe von Benda (98) nicht richtig sein, dass sich bei Triton in der Mantelsubstanz eine äusserst dicht gewundene, sehr feinfädige Spirale entwickelt, „die fast die ganze Länge des Axenfadens umgiebt"; jedenfalls kann es sich nicht um eine den Axenfaden rings „umgebende" Spirale handeln.

sie ist angeheftet auf den Kämmen, die die Furche auf der dorsalen Seite des Axenfadens beiderseits begrenzen.

Ueber die definitiven Schicksale der beiden Ringhälften enthält die Hermann'sche Arbeit keine Angaben.

Nach Obigem ist es mir unverständlich, wie Hermann sagen kann: „In Bezug auf die Theilungserscheinungen, die sich an der Ringbildung abspielen, sowie über die Beziehungen dieser Theilhälften zur Bildung einer protoplasmatischen Mantelschicht um den Axenfaden stimmen meine oben beschriebenen Beobachtungen mit Ausnahme mehr oder minder untergeordneter Dinge mit denen Meves' überein". Unsere beiderseitigen Beschreibungen differiren so ziemlich in allen Punkten.

Ebenso wie Hermann vertritt auch Bertacchini (98) die Ansicht, dass das Zwischenkörperchen Flemming's bei der Histogenese der Samenfäden eine Rolle spielt. Jedoch leitet er nicht den ringförmigen Körper, sondern das von mir als Abkömmling des vordern Centralkörpers beschriebene Gebilde, die „Mittelstücksanlage" Hermann's, von dem Zwischenkörperchen ab.

Der ringförmige Körper dagegen bildet sich nach Bertacchini aus zwei Theilen, erstens aus einer achromatischen Substanz, welche von den Resten der Centralspindel und der Polstrahlung abstammt und zweitens aus zwei kleinen färbbaren Körnchen, den Centralkörperchen, welche sich in der achromatischen Substanz vertheilen und sich schliesslich ganz in ihr auflösen. Das ganze Gebilde hat dann eine starke Affinität für Färbungsmittel angenommen. Es formt sich zunächst in eine Scheibe, später in einen Ring um.

Ich kann gegenüber dieser Darstellung ebenfalls nur versichern, dass sie nach meinen Beobachtungen unzutreffend ist; übrigens vermögen auch die Abbildungen Bertacchini's für keine seiner Behauptungen als Stütze zu dienen.

Nachdem der Ring Pessarform angenommen hat, beginnt nach Bertacchini der umgekehrte Process wie derjenige, welcher der Entstehung des Ringes vorherging. Im Ring differenzirt sich wieder eine achromatische Substanz von einer chromatophilen, welche in Form kleiner Körner auftritt. Letztere sammelt sich immer mehr an demjenigen Ende des Ringes, welches an das hintere Ende des Mittelstücks angeheftet ist. Ein Theil

von ihr ist schliesslich noch unterscheidbar als ein Paar kleiner Körnchen am Beginn des Randfadens der undulirenden Membran. Bertacchini meint, dass in diesen beiden Körnern die Centralkörper der Spermatide wiedererscheinen.

Auf spätern Stadien der Entwicklung verschwinden die Körner; dagegen hat Bertacchini auf diesen Stadien einen centralen Körper im Innern des Mittelstücks zu färben vermocht, welchen er dem von Ballowitz beschriebenen Axenkörper vergleicht. Dieser Innenkörper soll die Centralkörper darstellen, welche demnach ins Innere des Mittelstücks eingedrungen sind.

Zu diesen letzten Angaben Bertacchini's erlaube ich mir folgendes zu bemerken. Was zunächst die Sonderung des Ringes in zwei Substanzen anlangt, eine achromatische und eine chromatophile, welche letztere in Form von Körnern auftritt, so ist dieselbe meiner Meinung nach durch eine zu starke Extraktion des Farbstoffes vorgetäuscht. Dagegen ist es richtig, dass in spätern Stadien der Entwicklung am Beginn des Randfadens bei einer gewissen Einstellung (auf die Medianebene der Samenzelle) zwei kleine Punkte zu sehen sind. Eine Abbildung davon habe ich selbst in 97. 2, Fig. 41 gegeben; dieselbe scheint Bertacchini ebenso wie meine Deutung derselben unbekannt geblieben zu sein. Nach meiner Darstellung, an der ich durchaus festhalte, handelt es sich um die optischen Querschnitte zweier Ringspangen, welche durch eine Längsspaltung aus der dorsalen liegen gebliebenen Ringhälfte hervorgegangen sind; Genaueres darüber bitte ich in 97. 2 pag. 130 zu vergleichen.

b. Selachier.

Bei Selachiern findet Hermann (97) im Zellleib der Spermatiden ein kleines durch Halbirung der Centralspindel in den Anaphasen entstandenes Spindelchen, dessen einer Pol von einem „Centrosom", der andere von der zu einem Kügelchen zusammengesinterten Hälfte des Zwischenkörperchens gebildet wird. Dieses Spindelchen stellt sich radiär zum Kern ein, und zwar so, dass das grössere der Polkörperchen, das halbirte Zwischenkörperchen, mit der Zellmembran verschmilzt. Der andere von dem Centrosom gebildete Spindelpol dagegen nähert sich immer mehr dem Kern und verschmilzt schliesslich mit ihm. Zwischen dem Centrosom und dem mittlerweile ringförmig gewordenen

Zwischenkörperchen spannt sich, entstanden aus der Spindel, die Anlage des Axenfadens aus, welcher letztere auch durch den Ring hindurch aus der Zelle heraus gewachsen ist. Das innerhalb der Zelle gelegene Stück des Axenfadens, welches den Ring mit dem Centrosom (Endknöpfchen) verbindet, ist die Anlage des Mittelstücks. Dieselbe besteht zunächst aus Fibrillenzügen, um welche sich erst im weitern Verlauf der Ausreifung eine kortikale Mantelsubstanz bildet.

Rawitz (98) hat dann behauptet, dass das Mittelstück des Samenfadens aus der „Attraktionssphäre" der Spermatide entsteht.

Demgegenüber hat Suzuki (98) in einer aus dem hiesigen Institut hervorgegangenen Arbeit festgestellt, dass das Mittelstück bei den Selachiern ebenso wie bei Salamandra der Hauptsache nach aus dem einen der beiden, auch hier in der Zweizahl vorhandenen Centralkörper hervorgeht. Auch in den Spermatiden der Selachier liegen unter der Zelloberfläche zwei Centralkörper, deren Verbindungslinie senkrecht zu dieser gerichtet ist. Der distale von ihnen formt sich alsbald wachsend zu einer Scheibe um, welche später, indem sie in der Mitte durchbricht, ringförmig wird. Der proximale Centralkörper dagegen beginnt in die Länge zu wachsen in der Richtung auf den Kern zu. Sein distales Ende verharrt an Ort und Stelle bei dem distalen Centralkörper; das andere freie oder proximale Ende dagegen verbindet sich schliesslich mit dem Kern. Auch nach diesem Zeitpunkt schreitet das Längenwachsthum des aus dem proximalen Centralkörper entstandenen Stabes noch weiter fort. Dieser Stab ist es, welcher allein oder jedenfalls zum bei weitem grössten Theil das Mittelstück des reifen Samenfadens bildet. Ob auch der Ring, wie bei Salamandra, sich an der Bildung des Mittelstücks betheiligt, darüber vermochte Suzuki bisher keinen Aufschluss zu erhalten[1]).

Zu demselben Resultat, dass das Mittelstück bei Selachiern einem vordern Centralkörper entspricht, ist gleichzeitig auch Benda (98) auf Grund folgender Erwägungen gekommen: „Her-

1) Ergebnisse, die mit denen Suzuki's in den Hauptpunkten übereinstimmen, haben v. Korff und ich auch bei einem Wirbellosen (Helix pomatia) erhalten. Vergl. darüber die gleichzeitig an die Redaktion dieses Archivs eingesandte Arbeit von v. Korff: Zur Histogenese der Spermien von Helix pomatia.

mann", sagt er, „beschreibt, dass das Korn (so bezeichnet Benda den proximalen Centralkörper) von dem an der Zelloberfläche verbleibenden Ring sich entfernt, als Endknopf mit dem Axenfaden gegen den Kern wandert, und sich hierbei der Axenfaden durch Umlagerung eines Mantels zum Mittelstück verdickt. Hiergegen spricht erstens, dass in diesen ersten Stadien der Spermatidenmetamorphose in keiner Wirbelthierklasse Mantelbildungen auftreten, dass zweitens in keiner Wirbelthierklasse Korn und Ring so zeitig von einander entfernt werden und dass drittens mit allen entsprechenden Färbungen das Mittelstück durchaus homogen in der Farbe des angeblich centralen Axenfadens (Hermann's) sowie in der des angeblichen centrosomalen Endknopfes erscheint und sich an Dicke und Färbbarkeit von dem aus dem Ring hervorragenden Axenfaden völlig unterscheidet. Ich behaupte aus diesen Gründen auf das Entschiedenste, dass das gesammte stabförmige Mittelstück der Selachier dem mächtig ausgewachsenen vorderen Centralkörperchen entspricht."

c. Säugethiere.

Hermann (89) hat die von ihm bei Salamandra beschriebenen sog. chromatischen Bestandtheile des Nebenkerns (Stäbchen und Ring, welche ich als Centralkörperabkömmlinge erkannt habe) auch bei der Maus gesucht und das Homologon beider in einem Kügelchen zu finden geglaubt, welches bei Doppelfärbung mit Safranin-Gentiana den Ton einer Mischfarbe zwischen beiden annahm. Von diesem Kügelchen beschreibt er, dass es den Endknopf des fertigen Samenfadens bildet.

Nun ist es aber für mich nicht im geringsten zweifelhaft, dass das von Hermann (89) z. B. in den Figg. 35 u. 36 gezeichnete Kügelchen nichts mit Centralkörpern zu thun hat, also auch dem Stäbchen und Ring bei Salamandra nicht homolog ist. Die Centralkörper sind stets doppelt und sehr klein, das von Hermann dargestellte Kügelchen dagegen ist einfach und selbst für eine Verklumpungsfigur beider Centralkörper verhältnissmässig viel zu gross; ausserdem sind die Centralkörper mit der von Hermann angewandten Methode in Spermatiden von Säugethieren nicht färbbar.

Ich würde es daher für überflüssig gehalten haben, auf diese alte Angabe Hermann's überhaupt noch einzugehen,

wenn Hermann nicht neuerdings (98) behauptete, dass es dies von ihm zuerst dargestellte Körperchen sei, welches v. Lenhossék (97. 1 und 2) als das Centrosomenpaar der Spermatide nachzuweisen vermocht habe. Davon kann meines Erachtens keine Rede sein.

Benda (91) hat eben dieses von Hermann in den Spermatiden gesehene Gebilde als „chromatoiden Nebenkörper" bezeichnet. Die Centralkörper der Spermatide aber vor ihrer Anlagerung an den Kern haben ihm dabei ebenso wenig wie Hermann vorgelegen. Der frei neben dem Kern der Spermatide vorkommende Körper, welchen Hermann und Benda irrthümlicher Weise für ein Homologon von Stäbchen und Ring bei Salamandra angesehen haben, ist vielmehr höchst wahrscheinlich dasselbe Gebilde wie der später (pag. 393—394) noch näher zu charakterisirende chromatische oder chromatoide Nebenkörper Moore's, Niessing's und v. Lenhossék's; ein besonders bei Ratte und Maus leicht wahrnehmbares Gebilde, von dem man sonst annehmen müsste, dass es Hermann und Benda vollständig entgangen wäre[1]).

---

1) Hermann sagt 98, pag. 313: „Ich kann nicht umhin, sowohl Meves wie v. Lenhossék gegenüber zu betonen, dass ich in Bezug auf die Entdeckung der Beziehungen von Centrosom und Endknöpfchen des Axenfadens die Priorität doch für mich beanspruchen möchte, insofern als ich schon im Jahre 1892 das Endknöpfchen direkt als das Centrosom des Samenfadens bezeichnete. Ich darf dabei versichern, dass ich diese Ansicht nicht als blosse Vermuthung äusserte, sondern auf Grund bestimmter Beobachtungen aussprach."

Hierzu möchte ich folgendes bemerken. Es ist richtig, dass Hermann 93, pag. 227 (nicht 92, wie er irrthümlich angiebt) das Endknöpfchen direkt als Centrosom bezeichnet hat. Dem lagen aber als ausschlaggebend nicht eigene Beobachtungen von Hermann, sondern solche von Fick (92) zu Grunde. Fick hatte (92) konstatiert, dass das Mittelstück des reifen Samenfadens des Axolotls sich mit Eisenhämatoxylin schwarz färbt, und weiter, dass sich im Ei eine Attraktionssphäre aus ihm entwickelt. Fick hatte daraus bereits selbst gefolgert, „dass, wenn überhaupt im Spermatozoon eine Sphäre mit Centralkörpern vorgebildet ist, wir diese im Verbindungsstück (Mittelstück) zu suchen haben." Hermann schliesst sich ihm (93, pag. 227) an, indem er erklärt: „Die Untersuchungen Fick's vermochten darzuthun, dass der fragliche Abschnitt des Samenfadens das Centrosom in sich birgt." Hermann hat sich also zuerst offenbar auf Grund der Fick'schen Beob-

Dagegen bin ich der Meinung, dass Benda schon 91 auf spätern Entwicklungsstadien die (von ihm allerdings als solche nicht erkannten) Centralkörperabkömmlinge gesehen hat. Noch deutlicher geht dies hervor aus seiner Mittheilung aus dem Jahre 97, die veröffentlicht wurde, nachdem zuerst meine und dann v. Lenhossék's vorläufige Mittheilung bereits erschienen waren. Jedoch vermochte Benda auch damals (97) den „Nebenkörper" noch nicht von den Centralkörpern abzuleiten, wollte aber „zugeben", dass nach dem tinktoriellen Verhalten die Verwandtschaft mit „Centrosomen" einleuchte. Hermann befindet sich also im Irrthum, wenn er angiebt (98, pag. 314), dass der chromatoide Nebenkörper sich für Benda 97 als „Centrosom" erwiesen habe.

---

achtung die noch heute von ihm vertretene Vorstellung gebildet, nach welcher das sog. Mittelstück des Amphibiensamenfadens aus dem Centrosom und einer umhüllenden Mantelsubstanz bestehen soll; als letztere hat er damals wohl das „Archoplasma" vermuthet.

Hermann folgert nun (93, pag. 224 b) weiter: „Da es . . . . . möglich war, die Entstehung des sog. Mittelstückes bei den Salamander- sowie des Endknöpfchens bei den Säugethierspermatozoen auf einen im wesentlichen gleichgebauten Nebenkörper im Zellleibe der Spermatide zurückzuführen, so dürfte einerseits wohl der Analogieschluss gerechtfertigt erscheinen, auch für die Säugethiere im Endknöpfchen das eigentlich befruchtende Element zu suchen und zweitens dürfte der Befund von Fick uns einen gewissen Konnex zwischen dem sog. Nebenkörper oder Nebenkern der Spermatiden und dem allen germinativen Hodenzellen eigenen Archoplasma ahnen lassen." Weiterhin (pag. 227) spricht Hermann von dem Endknöpfchen als dem Centrosom des Samenfadens, dem die Rolle zuertheilt werden dürfe, den Anstoss zu den Theilungserscheinungen der Eizelle zu geben.

Ich habe nun aber oben gezeigt, dass der Nebenkörper, welchen Hermann in den Spermatiden der Maus aufgefunden hat, dem Stäbchen und Ring bei Salamandra überhaupt nicht homolog ist. Angenommen aber, dass Hermann die Homologie zwischen dem Mittelstück des Samenfadens bei Amphibien und dem Endknöpfchen bei Säugethieren durch seine Befunde erwiesen hätte, so hätte er logischer Weise das Endknöpfchen nicht direkt als Centrosom bezeichnen dürfen, sondern hätte es als Centrosom und Mantelsubstanz auffassen müssen (wie er es auch neuerdings (98, pag. 313) zu thun scheint).

Hermann ist demnach zu dem Resultat, dass das Endknöpfchen das Centrosom des Samenfadens sei, auf Grund einer falschen Voraussetzung und Schlussfolgerung gelangt.

v. Lenhossék (97. 1 u. 2) und unabhängig von ihm ich selbst (schon in 97. 2, vergl. auch 97. 3) sind die ersten, welche Centralkörper in den Spermatiden von Säugethieren (Ratte) aufgefunden haben. Sie liegen hier, ebenso wie bei Salamandra (Meves, zuerst in 97. 1), unmittelbar unter der Zelloberfläche. v. Lenhossék beschreibt, dass sie bei der Ratte auf den Kern zu wandern und sich mit ihm verbinden. Nach v. Lenhossék bleiben sie dabei, abgesehen von einer geringen Vergrösserung, ganz unverändert. Am reifen Samenfaden sollen sie das von Jensen beschriebene Endknöpfchen bilden, welches sich aus einem grössern und einem kleinern Körnchen zusammensetzt.

Gegen diese Darstellung habe ich in einem auf der Kieler Anatomenversammlung gehaltenen Vortrag (über das Verhalten der Centralkörper bei der Histogenese der Samenfäden von Mensch und Ratte (98. 1)) folgenden Einspruch erhoben. Mit v. Lenhossék differire ich zunächst darin, dass nach meinen Beobachtungen bei der Ratte die Verbindung zwischen Centralkörpern und Kern in der Weise vor sich geht, dass der Kern gegen die Centralkörper hin einen Fortsatz aussendet, welcher sich mit seiner Spitze an diese anlöthet. In einem folgenden Stadium wird der Fortsatz wieder eingezogen, wobei er die Centralkörper mit sich nimmt.

Für die Ratte halte ich an dieser Beschreibung durchaus fest. Beim Meerschweinchen dagegen habe ich oben gleichfalls geschildert, dass die Centralkörper von der Zellperipherie auf den Kern zuwandern[1]); nachdem sie sich mit ihm verbunden haben, buchtet sich die Anlagerungsstelle etwas nach aussen vor (vergl. darüber oben pag. 346).

Dieser Differenzpunkt bezüglich der Art und Weise, wie die Centralkörper bei der Ratte mit dem Kern in Verbindung treten, ist jedoch nur nebensächlich. Vor allem stellte ich gegenüber v. Lenhossék fest, dass die Centralkörper nach ihrer Anlagerung an den Kern bei Mensch und Ratte erhebliche Veränderungen erleiden. Jedoch sind diese Umwandlungen nach meinen bisherigen Feststellungen hier sehr viel weniger komplizirt als beim Meerschweinchen.

1) Von einer Einstülpung der Zelloberfläche, wie ich sie bei Salamandra beschrieben habe, gelang es mir bei Säugethieren bisher nirgends etwas zu beobachten.

Für Mensch und Ratte beschrieb ich, dass der dem Kern zunächst liegende, proximale Centralkörper nach einer Seite hin in einer Richtung senkrecht zum Axenfaden zu einem Stäbchen in die Länge wächst (Fig. o; die beigegebenen Textfiguren n—q beziehen sich auf den Menschen). Das Stäbchen verbindet sich zuerst nur durch das in der Verlängerung des Axenfadens liegende Ende (Fig. o, p), später in grösserer Ausdehnung mit dem Kern (Fig. q).

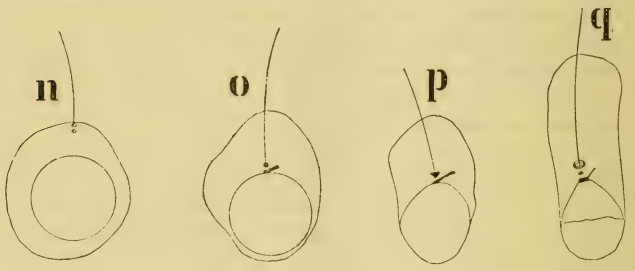

Der hintere Centralkörper dagegen gestaltet sich zu einem stumpf kegelförmigen Gebilde um, dessen Spitze dem Samenfadenkopf zugekehrt ist (Fig. p); später findet sich an seiner Stelle ein kleines Knöpfchen oder wohl richtiger Stäbchen und dahinter ein Ring (Fig. q). Diese beiden Gebilde sind aus dem Kegel hervorgegangen, wahrscheinlich in der Weise, dass die dem Samenfadenkopf zugekehrte Spitze desselben abgesprengt wurde und die übrig bleibende basale Masse sich zu einem Ring umgestaltete. Der Axenfaden steht durch das Lumen des Ringes mit der abgesprengten Partie (dem Knöpfchen bez. Stäbchen) in Verbindung.

In einem folgenden Stadium wandert der Ring am Axenfaden entlang nach hinten, um sich an der Grenze zwischen Verbindungsstück und Hauptstück zu lokalisiren. Die übrigen Centralkörpertheile dagegen bleiben an Ort und Stelle liegen. Der Fortsatz, welcher sich von dem proximalen Centralkörper aus frei in die Zellsubstanz erstreckt, verschwindet. — Das Endknöpfchen Jensen's, welches nach v. Lenhossék die beiden Centralkörper der Spermatiden enthalten sollte, wird also thatsächlich nur von einem Theil des distalen Centralkörpers gebildet.

Beim Menschen hatte noch vor meinem Vortrag v. Bardeleben (98) in seinem „achten Beitrag zur Spermatologie“ über das Verhalten der Centralkörper beim Menschen Angaben gemacht, die ich damals zu kritisiren unterlassen habe.

In einem ersten Stadium findet v. Bardeleben die Centralkörper nahe dem Aussenrande der Zelle; in seiner Fig. I a liegen zwei schwarze Körner beide an der Zellwand und soweit auseinander, wie es Centralkörper niemals thun. Ich möchte daher bezweifeln, dass die beiden in dieser Figur dargestellten Körper überhaupt Centralkörper darstellen.

Im zweiten Stadium wandern sie nach dem Kern hin; das vordere erreicht die Kernmembran und soll sie einstülpen, wovon ich beim Menschen niemals etwas gesehen habe. Erst auf diesem zweiten Stadium wächst nach v. Bardeleben von dem hintern Centralkörper der Axenfaden aus.

Auf dem dritten Stadium vollziehen sich nach v. Bardeleben folgende Umwandlungen. Der vordere, der Kernmembran anliegende Centralkörper theilt sich zunächst in zwei, später in mehrere Körnchen; diese Körnchen gruppiren sich in einiger Entfernung von der Kernmembran zu einem Ring zusammen, dessen Ebene senkrecht zum Axenfaden steht. Der ursprünglich hintere Centralkörper wird dann zum vordern, indem beide Centralkörper ihre Stellung vertauschen; er bildet den Endknopf des Axenfadens und entschwindet mit dem eingestülpten Theile der Kernmembran den Blicken, indem er von dem Chromatin des Kopfes verdeckt wird. — Diese Darstellung muss ich nach meinen Beobachtungen für durchaus unzutreffend erklären.

Auf dem vierten Stadium taucht nun in v. Bardeleben's Beschreibung ein weiteres „Centrosom“ auf, von dem mir nicht klar geworden ist, ob und wie es mit den beiden ersten zusammenhängt. Dieses weitere „Centrosom“ wird als hinteres bezeichnet und als ringähnliches Gebilde beschrieben, welches aber von Anfang an kompakter ist als der deutlich ein Lumen umschliessende vordere Ring. Nach v. Bardeleben „scheint es mehr ein Knäuel vielleicht feinster Fäden zu sein und erinnert an eine Citrone, eine Spule, eine bipolare Ganglienzelle“. Aus diesem Gebilde geht der v. Bardeleben sog. hintere Ring hervor, welcher die hintere Grenze des Verbindungsstücks bezeichnet.

Das Gebilde, welches v. Bardeleben bei dieser Schilde-

rung offenbar im Auge hat, ist die spindelförmige Auftreibung der Axenfadenhülle im Bereich des Verbindungsstücks. Der Inhalt dieser Auftreibung ist beim Menschen mit Eisenhämatoxylin dunkel färbbar; sie hat aber mit einem Centralkörper nicht das geringste zu thun; auch geht die sog. Schlussscheibe des Verbindungsstücks nicht aus ihr hervor.

d. Aufgabe der Centralkörper am Samenfaden; Beziehungen derselben zu den Polkörperchen der ersten Furchungsspindel.

Nach dem oben Geschilderten ist es eine jedenfalls bei vielen Thieren verbreitete Erscheinung, dass die Centralkörper, indem sie sich am Aufbau der Samenfäden betheiligen, mehr oder minder stark heranwachsen und komplicirte Formveränderungen und Zerlegungen, an einem Theil auch Verlagerungen erleiden. Und zwar ergiebt sich in denjenigen Fällen, in denen der Process bis an's Ende verfolgt ist (Salamander, Mensch, Ratte, Meerschweinchen), bei einer im Uebrigen grossen Verschiedenheit eine principielle Uebereinstimmung darin, dass der proximale Centralkörper und ein Theil des distalen unmittelbar hinter dem Kopf zu liegen kommen, während ein anderer Theil des distalen Centralkörpers in Form eines Halbringes oder Ringes nach hinten verlagert wird.

Der Sinn dieser Vorgänge ist noch in den meisten Beziehungen dunkel. Offenbar haben die Centralkörper in der Spermatide ihre Rolle als Theilungsorgane ausgespielt. Die sich entwickelnde Spermie kümmert sich auch anscheinend nicht darum, woher sie die Polkörperchen für die erste Furchungsspindel nehmen soll, sondern stellt ihre Centralkörper für anderweitige Verwendung zur Verfügung.

Ueber die Art und Weise dieser Verwendung glaube ich Folgendes aussagen zu können.

Die liegen bleibenden Centralkörpertheile dienen dem Schwanz, durch dessen Contraktilität der Samenfaden bewegt wird, als Ursprung und vermitteln seine Verbindung mit dem Kopf. Es scheint mir nahe zu liegen, ihre Aufgabe am Samenfaden mit derjenigen zu vergleichen, welcher die Centralkörper bei der Mitose vorzukommen haben. Auch die Polkörperchen dienen wenigstens nach meiner Vorstellung lediglich als Angriffs-

punkte für die Fäden des Zellleibes. Durch die Thätigkeit dieser Fäden werden die Centralkörper und die mit ihnen (indirekt durch die Halbspindelfasern) verknüpften Chromosomen verlagert. Ebenso wird durch die Thätigkeit des Schwanzfadens der Samenfadenkopf, der durch Vermittlung von Centralkörpertheilen mit ihm verbunden ist, vorwärts getrieben. In beiden Fällen, am Samenfaden sowohl als auch bei der Zelltheilung, spielen die Centralkörper also dieselbe Rolle, indem sie einmal als Angriffspunkte für die „motorischen Fibrillen" und zweitens als Anheftungspunkte für die Kerntheile (Spermienkopf bezw. Chromosomen) dienen, welche fortbewegt werden sollen.

Der vordere Centralkörper, welcher bei Salamandra, noch mehr aber bei Selachiern, ein starkes Wachsthum besonders in der Längsrichtung des Samenfadens erfährt, trägt dadurch zu einer Verlängerung des vordern unbeweglichen Theiles der Spermie bei. Jedoch wird die Bedeutung seines Wachsthums damit sicher noch nicht erschöpft sein.

Was den dislocirten Theil des hintern Centralkörpers anlangt, so scheint er als eine Art von Bindemittel zu fungiren, indem er die Verbindung zwischen dem Schwanzfaden und dem hintern Ende der cytoplasmatischen Hülle vermittelt, welche den Schwanzfaden auf eine kleinere oder grössere Strecke weit umgiebt.

Nach dem Gesagten möchte ich glauben, dass die Veränderungen der Centralkörper mehr oder weniger mit der Fadenform der Spermien bei den untersuchten Thieren zusammenhängen. Es wird daher von Interesse sein, bei Thieren, deren Samenkörper diese Form nicht haben (Ascaris, Krebse), dem Verhalten der Centralkörper bei der Histogenese der Spermien nachzuforschen.

Mehrere Autoren (Hermann (97), v. Lenhossék (98) u. a.) sehen die Aufgabe der Centralkörper am Samenfaden darin, dass sie für die Bewegungen desselben „Impulse" geben. v. Lenhosssék (98) citirt einen Satz von Benda (90 pag. 33): „Ich stehe nicht ab davon, nach einem Motor zu suchen, der in der Gegend des Verbindungsstücks peripherisch einwirkend die pendelnden, vibrirenden und rotirenden Bewegungen der Geissel am

einfachsten hervorrufen würde“ [1]). „Dieser Motor“, meint v. Lenhossék (98), „ist nun gefunden; er wird durch die Centralkörper dargestellt.

Ich habe mich bemüht, über die Frage, ob von den Centralkörpern Impulse ausgehen, Aufschluss zu bekommen, indem ich lebende Samenfäden zerschnitt und untersuchte, ob die von den Centralkörpern abgetrennten Schwanztheile noch Bewegungen zeigten. Ich verfuhr dabei in der Weise, dass ich Sperma aus dem Nebenhoden oder vas deferens in ein kleines Tröpfchen physiologischer Kochsalzlösung auf den Objektträger brachte, ein scharfes Scalpell mit gebogener Schneide aufsetzte und damit wiegende Bewegungen ausführte. Es gelingt auf diese Weise leicht, eine Anzahl Samenfäden in Stücke zu zerschneiden.

Bei Samenfäden von Säugethieren (Maus) vermochte ich nun bei keinem meiner allerdings nicht sehr zahlreichen Versuche Bewegungen der abgetrennten Schwanztheile wahrzunehmen. Natürlich ist dies kein Beweis dafür, dass die Centralkörper thatsächlich „dynamische Bedeutung“ haben. Vielmehr kann der durch das Durchschneiden bewirkte Eingriff zu stark sein, so dass in Folge dessen die Bewegung sistirt.

Mit mehr Erfolg habe ich an Samenfäden des Salamanders experimentirt. Bei diesen ist die Geissel selbst unbeweglich, trägt aber an der einen Seite einen mit einem Randfaden versehenen Flossensaum, welcher von vorn nach hinten fortschreitende, undulirende Bewegung zeigt. Die Bewegung wird durch Kontraktionen des Randfadens bewirkt, welcher letztere dem Axenfaden der Säugethierspermien homolog ist (Ballowitz 90. 1).

Wenn man nun Samenfäden von Salamandra hinter dem Mittelstück durchschnitten hat, so sieht man, dass die undulirende Membran des hintern Theilstücks ihre Bewegung unverändert beibehält; dieselbe schreitet von der Durchschneidungsstelle nach hinten fort und sistirt häufig nicht eher, als wie die Bewegung im Präparat überhaupt sistirt. Daraus geht hervor, dass das sog. Mittelstück des Salamandersamenfadens, welches sich, wie wir gesehen haben, aus dem proximalen stark herangewachsenen Centralkörper und der Hälfte des distalen zusammensetzt, für das Zustandekommen der Bewegungen ohne Bedeutung ist.

1) Benda hat, als er diesen Satz schrieb, augenscheinlich an die Spirale des Verbindungsstückes gedacht.

Jedoch könnte man, um die Hypothese von der angeblichen „dynamischen Bedeutung“ der Centralkörper aufrecht zu erhalten, gegen die Beweiskraft dieses Versuches noch einen Einwand erheben; dass nämlich den hinter dem Mittelstück abgetrennten hintern Hälften der Samenfäden noch ein Centralkörpertheil, die dislocirte Ringhälfte an der Grenze zwischen Hauptstück und Endstück, ansitzt, von welcher möglicher Weise Impulse ausgehen könnten. Dieser Einwand wird nun aber dadurch hinfällig, dass es mir wiederholt gelungen ist, das sog. Endstück des Salamandersamenfadens mehr oder weniger weit hinter seinem Anfang abzuschneiden, ohne dass auch der Flossensaum dieses Abschnittes seine Bewegung eingebüsst hätte[1]).

Auf Grund dieser Versuche muss ich demnach eine dynamische Bedeutung der Centralkörper entschieden in Abrede nehmen und mich auf den Standpunkt stellen, den Ballowitz schon 90 auf der dritten Versammlung der anatomischen Gesellschaft vertreten hat, dass der Impuls zur Bewegung ebenso wie die Bewegung selbst den fibrillären Theilen der Geissel (Axenfaden bez. Randfaden) inne wohnt. Dass die Centralkörper auch bei der Mitose nicht als „dynamische Centren“ aufgefasst werden dürfen, glaube ich schon früher (97. 4) an der Hand der um die Spindelpole auftretenden Fädenanordnung nachgewiesen zu haben.

Schliesslich ist noch die Frage zu erörtern, was aus dem eben beschriebenen Verhalten der Centralkörper für den Befruchtungsvorgang zu entnehmen ist.

Nach der Ansicht von Boveri, dem sich zahlreiche andere Forscher angeschlossen haben, sind die Polkörperchen der

1) Nachdem ich obige Zeilen bereits niedergeschrieben hatte, erschien im Anatomischen Anzeiger (Bd. 15. 1899) eine Abhandlung von K. Peter: Das Centrum für die Flimmer- und Geisselbewegung. Peter hat gleichfalls Samenfäden (von Rana und Salamandra) zertheilt, dabei aber gefunden, dass nur solche Theile sich bewegen, welche mit dem Mittelstück in Zusammenhang stehen. Dieses, dem meinigen entgegengesetzte Resultat erklärt sich wohl durch die Art und Weise, wie Peter seine Versuche angestellt hat. Peter hat nämlich das Sperma durch Druck auf das Deckglas zerstückelt. Dass die auf diese Weise isolirten, der ganzen Länge nach gequetschten Schwanztheile Bewegungen vermissen lassen, kann meines Erachtens nicht Wunder nehmen.

ersten Furchungsspindel ausschliesslich von einem „Centrosom" abzuleiten, welches mit der Spermie eingeführt wird und als ein winzig kleines, bei Färbung mit Eisenhämatoxylin intensiv schwarzes Körnchen im Centrum der Spermastrahlung gelegen ist. Auf Grund der oben geschilderten Beobachtungen über das Verhalten der Centralkörper bei der Histogenese der Spermien kann man nun mit Bestimmtheit behaupten, dass dieses Körnchen mit dem Centralkörperpaar der Spermatide nicht identisch ist. Dagegen ist anzunehmen, dass es sich seiner Substanz nach von ihm herleitet. Und zwar wird es von einem derjenigen Centralkörpertheile abstammen, welche bei der Entwicklung hinter dem Kopf der Spermie liegen bleiben. Denn wir wissen, dass das Centrum der im Ei auftretenden Strahlung direkt hinter dem Kopf der eindringenden Spermie seine Lage hat. Dagegen erscheint es ausgeschlossen, dass der aus einem Theil des distalen Centralkörpers hervorgegangene Halbring bez. Ring, welcher nach hinten dislocirt wird, bei der Genese des im Centrum der Spermastrahlung gelegenen Gebildes eine Rolle spielt.

Nach einer andern Ansicht, die zuerst von Fol geäussert wurde, stammen die Polkörperchen der ersten Furchungsspindel nicht ausschliesslich vom Samenfaden ab, sondern es kommt eine Verschmelzung eines „Spermocentrums" und eines „Ovocentrums" oder vielmehr deren Theilhälften zu Stande; die Polkörperchen der Furchungsspindel sollen sich, wie Fol meint, aus gleichwerthigen Stücken von Vater und Mutter her kombiniren. Nun stellt aber, wie gesagt, das im Centrum der Spermastrahlung gelegene Körnchen (Spermocentrum) seiner Substanz nach sicher nur einen Bruchtheil von dem Centralkörperpaar der Spermatide dar. Wenn daher von einer Gleichwerthigkeit von Spermo- und Ovocentrum die Rede sein soll, so würde auch nur ein Bruchtheil der Centralkörpersubstanz, welche nach der letzten Richtungskörpertheilung im Ei zurückbleibt, als Ovocentrum an der Konstituirung der Polkörperchen der ersten Furchungsspindel sich betheiligen dürfen.

3) Schwanzfaden.

Die Frage nach der Entstehung des Schwanzfadens ist lange Gegenstand einer Kontroverse gewesen. v. Kölliker (56), Brissaud (80), Biondi (85), Benda (87) (bis vor kurzem

(98)), Fürst (87), G. Niessing (89) und andere, neuerdings noch C. Niessing (96), gaben an, dass der Schwanzfaden aus dem hintern Theil des Kerns auf Kosten desselben auswächst. Dagegen liessen Henle (54), v. la Valette St. George (65), Merkel (74), Sertoli (75), Jensen (83) u. a. den Schwanz aus dem Cytoplasma hervorsprossen. Diese letztere Angabe ist die richtigere und nur auf Grund der neueren Befunde (Meves (97.1, 97.2 und 97.3), v. Lenhossék (97.1 und 97.2), Benda (98), Suzuki (98)) dahin zu ergänzen, dass am Ursprungspunkt des Schwanzfadens aus der Zellsubstanz die Centralkörper gelegen sind, welche später die Verbindung mit dem Kern vermitteln.

v. Brunn (84, pag. 119—120) konstatirte, dass der Schwanzfaden schon sehr früh seine definitive Länge erreicht. Er entdeckte, dass die Schwänze an den Rundzellen, welche die sog. Merkel'sche Kernveränderung zeigen, schon fast so lang sind wie die Schwänze der ausgebildeten Samenkörper, immer aber länger als das Hauptstück und Endstück des Schwanzes zusammengenommen. Eine weitere Beobachtung, nach welcher die Schwänze bei fast allen Zellen von Anfang an gleich lang sind, führte ihn zu der Ueberzeugung, dass sie nicht allmählich aus dem Zellkörper hervorsprossen, sondern sich im Innern der Zelle bilden und plötzlich aus ihr hervorschnellen; und fand er in der That, dass sie in dem peripherischen Theile des Protoplasmas spiralig aufgerollt liegen. „Wenn man Rundzellen untersucht, welche die Merkel'sche Kernveränderung zeigen, zuweilen auch bei solchen, deren Kerne noch gänzlich unverändert sind, so sieht man", sagt er, „bei hoher Einstellung auf der Oberfläche der Zelle eine feine Linie, dieselbe geht beim Herabschrauben des Tubus jederseits in einen glänzenden, am Rande des grössten optischen Durchschnitts der Zelle gelegenen Punkt über, zugleich tritt das Bild des Kerns in das Gesichtsfeld. Wird abermals tiefer geschraubt, so verschwindet diese Zeichnung und die punktförmigen optischen Querschnitte der Faser gehen wieder in Längsansichten über; man kann sich so, besonders schön an frisch in Serum oder 0,5 proc. Osmiumsäure untersuchten Präparaten, von dem spiraligen Verlauf der intracellulären Faser zweifellos überzeugen, auch die Verbindung des einen Endes mit dem Kern mittelst eines etwas dickeren glänzenden Pünktchens mitunter erkennen."

Die Beobachtung, wie sie hier geschildert wird, ist der Hauptsache nach durchaus zutreffend; nur in einem kleinen Punkte ist die Darstellung irrtümlich, insofern als die Fäden niemals in den peripheren Theilen der Zellsubstanz, also intracellulär, verlaufen, jedoch häufig auf der Oberfläche der Spermatide gleichsam aufgewickelt sind. Dieses Verhalten hat sich wahrscheinlich auf folgende Weise herausgebildet.

Die Spermatiden liegen an der Kanalwand in mehreren (4—5) Lagen dicht zusammengedrängt über einander. Der von den Centralkörpern auswachsende Schwanzfaden kann nur bei den am weitesten nach innen gelegenen Zellen ohne Schwierigkeit den Weg in's Kanallumen finden. Bei den Zellen der weiter nach aussen liegenden Schichten ist ihm dies sehr erschwert; z. Th. ist es ihm sogar unmöglich, weil der Weg in's Kanallumen völlig verlegt ist. In diesem Fall kann er also nicht aus dem die Spermatide umgebenden schmalen Spaltraum herausgelangen und muss sich, indem er in die Länge wächst, auf der Oberfläche der Spermatide gleichsam aufwickeln.

Hüllen des Verbindungstücks. Die oben beschriebene spindelförmige Blase im Bereich des Verbindungsstücks, welche von mir als Auftreibung einer ersten den Axenfaden umgebenden Hülle angesehen wird, ist bisher noch nicht beschrieben worden. v. Bardeleben hat sie allerdings beim Menschen gesehen (98, Taf. XIX, Fig. 4, c, d, e, g), aber falsch gedeutet, indem er sie als ein „hinteres Centrosom" ansprach. Dieser Irrthum wird dadurch verständlich, dass beim Menschen das Innere der Blase nicht hell, sondern von einer Substanz erfüllt ist, die an Präparaten aus Osmiumgemischen bräunlich erscheint und sich bei der Eisenhämatoxylinmethode (besonders intensiv nach Fixirung in Sublimat-Eisessig) schwarz färbt.

Von der Spiralhülle des Verbindungsstücks hat v. Brunn (84) zuerst gezeigt, dass sie aus Körnern entsteht, welche sich aus dem Cytoplasma auf den Axenfaden auflagern und der Quere nach mit einander verschmelzen. Diese Beobachtungen wurden kürzlich von Benda (97 und 98) bestätigt, welchem es gelang, die Körner durch eine besondere, noch nicht mitgetheilte Methode isolirt zu färben.

C. Niessing (96) und Benda (98) haben neuerdings die

Hypothese ausgesprochen, dass die Spiralhülle als das „motorische Organ der Spermie“ (Benda 98, pag. 398) aufzufassen sei. Diese Vermuthung wird meines Erachtens dadurch hinfällig, dass schon die jungen, eben ausgewachsenen Schwänze der Rundzellen Bewegung zeigen; wie schon Merkel (74, pag. 30) und Jensen (83, pag. 721—722) angegeben haben und ich selbst nach Beobachtungen an Säugethieren bestätigen kann.

Ueber die von mir beschriebene cytoplasmatische Hülle des Verbindungsstücks habe ich die mir bekannten Litteraturangaben schon oben pag. 339 beigebracht; mit Bezug auf den Abschnürungsvorgang der Zellsubstanz vergl. die Litteratur unten pag. 395 u. folg.

Hülle des Hauptstücks. Was schliesslich die Hülle des Hauptstücks anlangt, so habe ich gezeigt, dass sie als ein Produkt des Axenfadens, vielleicht als eine Ausscheidung desselben aufzufassen ist. Dem steht eine Angabe v. Brunn's (84, pag. 122) gegenüber, nach welcher nicht nur die Spiralhülle des Verbindungsstücks, sondern auch die Umhüllung des Hauptstücks durch Auflagerungen aus dem Cytoplasma der Zelle gebildet wird. In welcher Weise diese Auflagerungen entstehen, hat v. Brunn allerdings nicht erkennen können. Er vermuthet aber „nach Analogie mit dem Vorgang bei den Vögeln, dass die betreffenden Theile des Protoplasmas sich an dem Axenfaden nach dem Ende desselben hinunterziehen.“ Ich konstatire demgegenüber, dass die Zellsubstanz bei Säugethieren auf keinem Stadium der Entwicklung weiter als bis zum hintern Ende des Verbindungsstücks nach hinten reicht.

4) Idiozom (Sphäre).

Von der älteren Litteratur (la Valette St. George, Merkel, v. Brunn, Renson, Brown u. a.) über das Verhalten des Idiozoms oder der Sphäre bei der Histogenese der Säugethierspermien erlaube ich mir abzusehen, um mit Benda (91) zu beginnen, der dieses Verhalten zuerst in seinem Zusammenhang richtig dargestellt hat.

Nach Benda (91) tritt im Innern des Idiozoms oder des Archiplasmas, wie er es nennt, eine zartwandige Vacuole auf, die einen kornartigen, stark färbbaren Körper enthält. Der Archiplasmarest ist der Vacuole lunulaartig angelagert. Später trennt

er sich davon ab und geht schliesslich mit dem Zellleib der Spermatide zu Grunde. Die Vacuole dagegen stellt sich an den proximalen Pol der Spermatidenkernes und wandelt sich in die Kopfkappe, das Korn in den Spitzenknopf des Spermatozoons um.

Speziell beim Meerschweinchen liegen, wie schon Benda (91) und Ballowitz (91. 2) feststellten, besondere Verhältnisse vor, insofern als hier die „Vacuole" durch den Spitzenknopf oder Spitzenkörper vollständig ausgefüllt wird.

Die Entstehung der „Vacuole" und des „färbbaren Korns" (Benda) ist dann von Moore (94) genauer untersucht worden. Moore beschreibt, dass bei der Ratte das Archoplasma der Spermatide sich zuerst mit kleinen hellen Bläschen (archoplasmic vesicles) anfüllt. Im Centrum jedes Bläschens tritt ein kleines dunkles Kügelchen (archosom) auf. Diese Bläschen verschmelzen nun unter einander und ebenso verschmelzen auch die Archosomen. Auf diese Weise entsteht ein einziges grosses Bläschen und ein einziges grosses Archosom.

Zu dieser Beschreibung möchte ich bemerken, dass nach meinen Beobachtungen beim Meerschweinchen die Bläschen jedenfalls nicht früher als die Körner (Archosomen) auftreten. Letztere vermochte ich ebenso wie C. Niessing sogar schon in den Idiozomen der Spermatocyten nachzuweisen, woselbst ich von umgebenden Bläschen, jedenfalls bei den Spermatocyten erster Generation (Fig. 2), nichts wahrnehmen konnte.

C. Niessing (96) hat die Körner, durch deren Vermehrung der Spitzenknopf entsteht, (beim Meerschweinchen) schon in den Sphären der Spermatocyten wahrgenommen. Sie sollen nach seiner Beschreibung hier (ebenso wie in den Spermatiden) ein Stratum an der Peripherie der Sphären bilden; gewöhnlich sollen bei den Spermatocyten zwischen diesem Stratum und der Sphärenmitte[1]) noch ein oder zwei concentrisch angeordnete Körnerlagen existiren. Ich für meine Person habe wohl zuweilen bei Sper-

1) Im Centrum der Sphäre liegt bei Spermatocyten erster Generation ein grosses rundliches Gebilde, welches Niessing irrthümlich für eine Verklumpungsfigur der Centralkörper ansieht; von einer radiären Anordnung im Innern der Sphäre, wie sie Niessing beim Meerschweinchen beschreibt, habe ich hier ebenso wenig wie bei Salamandra und wie v. Lenhossék bei der Ratte etwas wahrnehmen können.

er sich davon ab und geht schliesslich mit dem Zellleib der Spermatide zu Grunde. Die Vacuole dagegen stellt sich an den proximalen Pol der Spermatidenkernes und wandelt sich in die Kopfkappe, das Korn in den Spitzenknopf des Spermatozoons um.

Speziell beim Meerschweinchen liegen, wie schon Benda (91) und Ballowitz (91.2) feststellten, besondere Verhältnisse vor, insofern als hier die „Vacuole" durch den Spitzenknopf oder Spitzenkörper vollständig ausgefüllt wird.

Die Entstehung der „Vacuole" und des „färbbaren Korns" (Benda) ist dann von Moore (94) genauer untersucht worden. Moore beschreibt, dass bei der Ratte das Archoplasma der Spermatide sich zuerst mit kleinen hellen Bläschen (archoplasmic vesicles) anfüllt. Im Centrum jedes Bläschens tritt ein kleines dunkles Kügelchen (archosom) auf. Diese Bläschen verschmelzen nun unter einander und ebenso verschmelzen auch die Archosomen. Auf diese Weise entsteht ein einziges grosses Bläschen und ein einziges grosses Archosom.

Zu dieser Beschreibung möchte ich bemerken, dass nach meinen Beobachtungen beim Meerschweinchen die Bläschen jedenfalls nicht früher als die Körner (Archosomen) auftreten. Letztere vermochte ich ebenso wie C. Niessing sogar schon in den Idiozomen der Spermatocyten nachzuweisen, woselbst ich von umgebenden Bläschen, jedenfalls bei den Spermatocyten erster Generation (Fig. 2), nichts wahrnehmen konnte.

C. Niessing (96) hat die Körner, durch deren Vermehrung der Spitzenknopf entsteht, (beim Meerschweinchen) schon in den Sphären der Spermatocyten wahrgenommen. Sie sollen nach seiner Beschreibung hier (ebenso wie in den Spermatiden) ein Stratum an der Peripherie der Sphären bilden; gewöhnlich sollen bei den Spermatocyten zwischen diesem Stratum und der Sphärenmitte [1]) noch ein oder zwei concentrisch angeordnete Körnerlagen existiren. Ich für meine Person habe wohl zuweilen bei Sper-

1) Im Centrum der Sphäre liegt bei Spermatocyten erster Generation ein grosses rundliches Gebilde, welches Niessing irrthümlich für eine Verklumpungsfigur der Centralkörper ansieht; von einer radiären Anordnung im Innern der Sphäre, wie sie Niessing beim Meerschweinchen beschreibt, habe ich hier ebenso wenig wie bei Salamandra und wie v. Lenhossék bei der Ratte etwas wahrnehmen können.

matocyten zweiter Generation und bei Spermatiden beobachtet, dass die Körner die Peripherie der Sphäre bevorzugen. Meistens fand ich sie jedoch mehr oder weniger regellos im Innern der Sphäre vertheilt (abgesehen davon, dass sie bei Spermatocyten erster Generation die durch ein grosses, rundliches Gebilde eingenommene Mitte der Sphäre frei lassen); eine Anordnung der Körner in konzentrischen Straten ist mir jedenfalls niemals zu Gesicht gekommen.

C. Niessing beschreibt dann weiter richtig, dass die Körner der Spermatidensphäre sich durch Verschmelzung zu wenigen grössern und zuletzt zu einem einzigen grossen Korn vereinigen; irrthümlich dagegen sind seine schon von v. Lenhossék zurückgewiesenen Angaben über die Betheiligung der Centralkörper bei diesem Vorgang und über den radiären Bau der Spermatidensphäre.

Nachdem der Spitzenknopf gebildet ist, soll er sich nach Niessing durch einen fadenförmigen Fortsatz mit dem Kern verbinden und sich dann unter Verkürzung des Fortsatzes dem Kern anlagern. Ich konstatire, dass ich von einem solchen Faden niemals etwas bemerkt habe, und möchte daher seine Existenz in Abrede nehmen.

Die oben geschilderte Sonderung des Spitzenknopfs in zwei Zonen findet sich schon bei Niessing beschrieben. Jedoch lässt er dieselbe irrthümlicher Weise erst vor sich gehen, nachdem der Spitzenknopf sich mit dem Kern vereinigt hat, während er andererseits annimmt, dass die Scheidung sich weit über das Stadium meiner Fig. 16 hinaus erhält. Dass die Vorgänge sich in der Weise abspielen, wie ich es oben geschildert habe, davon überzeugt man sich am sichersten an ungefärbten Schnitten von Hodenstücken, die in einem Osmiumgemisch fixirt sind. An solchen ungefärbten Präparaten kann man die beiden Substanzen des Spitzenknopfs, so lange sie, vom Stadium der Fig. 9 bis zu dem der Fig. 16, vorhanden sind, deutlich unterscheiden und ist man sicher, nicht einer Täuschung durch Färbung zum Opfer zu fallen.

V. Lenhossék (97. 2) bestreitet gegenüber Moore und Niessing, dass der Spitzenknopf sich durch Verschmelzung schon vorhandener Körnchen bildet. Nach seinen Befunden taucht der Spitzenknopf (Acrosom, v. Lenhossék) in der Mitte der

matocyten zweiter Generation und bei Spermatiden beobachtet, dass die Körner die Peripherie der Sphäre bevorzugen. Meistens fand ich sie jedoch mehr oder weniger regellos im Innern der Sphäre vertheilt (abgesehen davon, dass sie bei Spermatocyten erster Generation die durch ein grosses, rundliches Gebilde eingenommene Mitte der Sphäre frei lassen); eine Anordnung der Körner in konzentrischen Straten ist mir jedenfalls niemals zu Gesicht gekommen.

C. Niessing beschreibt dann weiter richtig, dass die Körner der Spermatidensphäre sich durch Verschmelzung zu wenigen grössern und zuletzt zu einem einzigen grossen Korn vereinigen; irrthümlich dagegen sind seine schon von v. Lenhossék zurückgewiesenen Angaben über die Betheiligung der Centralkörper bei diesem Vorgang und über den radiären Bau der Spermatidensphäre.

Nachdem der Spitzenknopf gebildet ist, soll er sich nach Niessing durch einen fadenförmigen Fortsatz mit dem Kern verbinden und sich dann unter Verkürzung des Fortsatzes dem Kern anlagern. Ich konstatire, dass ich von einem solchen Faden niemals etwas bemerkt habe, und möchte daher seine Existenz in Abrede nehmen.

Die oben geschilderte Sonderung des Spitzenknopfs in zwei Zonen findet sich schon bei Niessing beschrieben. Jedoch lässt er dieselbe irrthümlicher Weise erst vor sich gehen, nachdem der Spitzenknopf sich mit dem Kern vereinigt hat, während er andererseits annimmt, dass die Scheidung sich weit über das Stadium meiner Fig. 16 hinaus erhält. Dass die Vorgänge sich in der Weise abspielen, wie ich es oben geschildert habe, davon überzeugt man sich am sichersten an ungefärbten Schnitten von Hodenstücken, die in einem Osmiumgemisch fixirt sind. An solchen ungefärbten Präparaten kann man die beiden Substanzen des Spitzenknopfs, so lange sie, vom Stadium der Fig. 9 bis zu dem der Fig. 16, vorhanden sind, deutlich unterscheiden und ist man sicher, nicht einer Täuschung durch Färbung zum Opfer zu fallen.

V. Lenhossék (47. 2) bestreitet gegenüber Moore und Niessing, dass der Spitzenknopf sich durch Verschmelzung schon vorhandener Körnchen bildet. Nach seinen Befunden taucht der Spitzenknopf (Acrosom, v. Lenhossék) in der Mitte der

bis dahin ganz homogenen Sphäre „plötzlich wie durch einen Schöpfungsakt“ als ein anfangs ganz minimales Korn auf und erreicht dann durch selbstständiges Wachsthum und nicht durch Verschmelzung mit andern Körnchen allmählich sein späteres Volumen. Ich bin entschieden der Ansicht, dass v. Lenhossék sich hier im Irrthum befindet; die Körnchen, welche später dem Spitzenknopf Entstehung geben, lassen sich, wenigstens beim Meerschweinchen, schon in den Idiozomen der Spermatocyten erster Generation nachweisen.

Die Scheidung des Spitzenknopfs in zwei Substanzen findet sich bei v. Lenhossék (97. 2) in Fig. 35 dargestellt. v. Lenhossék meint, dass der Erscheinung vielleicht eine Verschiedenheit in der Konsistenz der centralen und peripheren Partien des Gebildes zu Grunde liegt.

5) Schwanzmanschette.

Für dasjenige Gebilde, welches ich mit einer Benennung, die sich schon bei v. Lenhossék (97. 2) findet, als Schwanzmanschette bezeichnet habe, haben die meisten Autoren früher den Namen Schwanzblase oder Schwanzkappe in Anwendung gebracht, auf Grund der Auffassung, die sie sich von der Entstehung dieses Rohres gebildet haben.

Letztere geht nach v. Kölliker (67) in der Weise vor sich, dass „der sich entwickelnde Kern erst an einem Pol in eine zarte Röhre auswächst und dann am Ende derselben eine Oeffnung erhält“, durch welche der Schwanzfaden hervorsprosst. Klein (80) spricht von einem hellen Säckchen, welches sich am hintern Pol des Kerns zwischen ihm und dem Zellkörper einschaltet und sich später in einen Schlauch umwandelt. Biondi (85) und Benda (87) geben an, dass am hintern Kernpol eine Hervorwölbung der Kernmembran entsteht, „die (Benda) bei einigen Species so besonders resistent sein mag, dass sie von dem hervorwachsenden Schwanz als lange Scheide herausgetrieben wird, ehe sie gesprengt wird und den Schwanz frei giebt.“ In gleicher oder ähnlicher Weise lassen G. Niessing (88), Hermann (89) und noch neuerdings C. Niessing (96) die „Schwanzblase“ entstehen.

Es kann nun aber nach meinen Beobachtungen keinem Zweifel unterliegen, dass diese Darstellungen sämmtlich unzu-

treffend sind, insofern als erstens das in Rede stehende Gebilde auf keinem Stadium seiner Entwicklung eine Blase, sondern stets einen hinten offenen Schlauch darstellt und zweitens nicht aus dem Kern bez. der Kernmembran entsteht, sondern eine cytoplasmatische Herkunft hat.

Eine richtige Erkenntniss dieses Sachverhalts findet sich bereits bei Renson (82), welcher die Entstehung der hyalinen Röhre folgendermaassen beschreibt: La portion de protoplasma qui se trouve en contact avec le segment postérieur du noyau devient plus claire que les portions voisines et se différencie pour constituer une sorte de tube hyalin dans lequel le segment postérieur du noyau vient en quelque sorte s'emmancher: le noyau n'est plus désormais en rapport avec la masse du protoplasma que par l'intermédiaire de ce tube clair, dans l'axe duquel on aperçoit le filament caudal et son insertion nucléaire.

Im Jahre 97 hat dann v. Lenhossék (97. 2) gegenüber den abweichenden Angaben der oben citirten Autoren mit aller Bestimmtheit festgestellt, „dass diese Bildung wenigstens bei der Ratte niemals eine geschlossene Blase, sondern immer nur eine offene Röhre, einen Trichter bildet". Auch die Ansicht, nach welcher die Schwanzmanschette durch Abhebung der Kernmembran entstehen soll, erklärt v. Lenhossék für vollkommen haltlos; eine derartige Entstehungsweise ist ausgeschlossen „erstens durch den Umstand, dass sich die Röhre von Anfang an durch einen scharfen Rand nach vorn gegen den Kern hin abgrenzt, zweitens dadurch, dass man am hintern Pol des Kerns niemals derartige Veränderungen wahrnehmen kann, die auf eine Ablösung der Kernmembran oder dergl. hinweisen würden."

v. Lenhossék bringt die Entstehung dieser Bildung bei der Ratte in Zusammenhang mit einem hellen Hof, von welchem die Centralkörper in der Spermatide schon vor ihrer Anlagerung an den Kern umgeben sind. Dieser helle Hof tritt noch lebhafter hervor, nachdem die Verbindung der Centralkörper mit dem Kern hergestellt ist. Zu beiden Seiten dieser letzteren und des Anfangstheiles des von ihnen ausgehenden Axenfadens wird dann „die Grenze des hellen Hofes bezeichnend, zuerst kaum wahrnehmbar, dann stärker hervortretend", je eine dunkle Linie sichtbar. Beide Linien sind nichts anderes als die Seitenkonturen eines hellen Schlauches, der am Kopf befestigt ist und dessen

Inneres von einer helleren homogenen Substanz — der Substanz des früheren „hellen Hofes“ — ausgefüllt ist. Die Membran, welche diesen Schlauch bildet, glaubt v. Lenhossék mit einer „Sphärenmembran“ in Parallele setzen zu dürfen, wie sie sich sonst wohl an der Grenze zwischen einer Sphäre und dem umgebenden Cytoplasma findet.

Mit dieser Darstellung kann ich mich nun aber nicht einverstanden erklären. Von dem Vorhandensein eines hellen Hofes um die Centralkörper vermochte ich mich (auch in Spermatiden der Ratte) überhaupt nicht zu überzeugen; jedenfalls muss ich in Abrede nehmen, dass dieser Hof bez. seine Abgrenzung gegen die umgebende Zellsubstanz mit der Entstehung der Schwanzmanschette in Zusammenhang zu bringen ist. Dieses Gebilde geht vielmehr in einer Weise, die ich oben (und schon früher (98. 2)) näher beschrieben habe, aus Fäden des Zellleibes hervor.

Ueber das definitive Schicksal der Schwanzmanschette finden sich in der Litteratur folgende Angaben.

v. Kölliker sagt in seinem Handbuch der Gewebelehre (67), dass der röhrenförmige „Anhang der Kernmembran später verloren geht.“ Ebenfalls Benda (87) erklärt, „dass es sich nicht um die Anlage eines persistenten Theiles des Spermatozoons handelt.“ „Die Schwanzkappe geht bei der Reife des Spermatozoons zu Grunde; ihre Reste scheinen höchstens in formlosen Anhängseln des jungen Spermatozoonschwanzes fortzudauern.“

Dagegen lassen eine grosse Anzahl von Autoren, zuerst, so viel ich finde, Klein (80), dann Biondi (85), G. Niessing (89), Hermann (89) und noch neuerdings C. Niessing (96) und v. Lenhossék (97. 2) die Schwanzmanschette nicht untergehen, sondern an der Bildung des Verbindungsstücks sich betheiligen.

Auf Grund meiner eigenen Beobachtungen kann ich nun aber auf das bestimmteste versichern, dass die Schwanzmanschette beim Meerschweinchen kurz von dem Zeitpunkt schwindet, wo der Ring beginnt am Schwanzfaden caudalwärts entlang zu wandern, und dass sie in keiner Form, auch nicht als „formloses Anhängsel“, am reifen Samenfaden persistirt. Residuen von ihr sind, wie ich oben (pag. 359) beschrieben habe, häufig noch in Gestalt dicker Fäden in den abgestossenen Cytoplasmaballen

nachweisbar; mit diesen zusammen werden sie in den Sertoli-schen Zellen rasch resorbirt[1]).

6) Chromatoider Nebenkörper.

Als chromatoiden Nebenkörper bezeichne ich ebenso wie C. Niessing (96) und v. Lenhossék (97. 2) ein auf verschiedene Weise intensiv färbbares Gebilde, welches neben dem Idiozom und seinen Abkömmlingen und den Centralkörpern in der Zelle vorhanden ist. Hermann (98) befindet sich demnach im Irrthum, wenn er glaubt, dass dieses Gebilde mit dem Idiozom oder seinem „farblosen Antheil des sog. Nebenkerns", dem Archiplasma Benda's, identisch sei.

Der chromatoide Nebenkörper, welcher übrigens schon in den Spermatocyten vorkommt (Benda, Moore, C. Niessing, v. Lenhossék), ist in den Spermatiden von Ratte und Maus gross und ansehnlich, bei andern Thieren dagegen stark an Grösse reduzirt (Moore). Bei Mensch und Stier vermochte Moore ihn überhaupt nicht nachzuweisen. Beim Meerschweinchen fand ich (vergl. oben, pag. 343) während der ersten Periode mehrere stark färbbare (nach Sublimatfixirung bei Anwendung der Ehrlich-Biondi'schen Dreifachfärbung leuchtend roth tingirte), unregelmässig gestaltete Körper, welche in ihrer Gesammtheit den chromatoiden Nebenkörper repräsentiren; über diese Periode hinaus sind sie beim Meerschweinchen nicht nachweisbar.

1) Anmerkungsweise möchte ich schon an dieser Stelle einer Vermuthung Ausdruck geben, auf welche ich in einer folgenden Arbeit (Ueber Spermatogenese beim Menschen) zurückkommen werde: dass die von Lubarsch (Virchow's Archiv Bd. 145, 1896) beim Menschen als Charcot'sche Krystalle beschriebenen Gebilde möglicher Weise überhaupt keine Krystalle, sondern Schwanzmanschettentheile darstellen. Es hat mir den Anschein, als ob Schwanzmanschettentheile beim Menschen noch vor eintretender Abschnürung der Zellsubstanz, unmittelbar, nachdem die Schwanzmanschette aufgehört hat, als solche zu existiren, aus der sich entwickelnden Samenzelle heraus und in eine Sertoli'sche Zelle hineingelangen und in dieser dann längere Zeit persistiren. Jedenfalls kommen die von Lubarsch beschriebenen Gebilde nur in bestimmten Umwandlungsstadien der Spermatiden und in Sertoli'schen Zellen vor. — Die hier ausgesprochene Vermuthung möchte ich bitten bis auf Weiteres durchaus nur als solche anzusehen und zu behandeln.

Bei der Ratte dagegen erhält sich der chromatoide Nebenkörper länger und ist hier (C. Niessing) etwa zur Zeit des Auftretens der Schwanzmanschette gewöhnlich am hintern Kernpol zu finden. Er zerfällt später in zwei oder drei Kügelchen, welche oft noch durch Verbindungsbrücken mit einander zusammenhängen. Ueber das endgültige Schicksal der Kügelchen vermochte Niessing nichts auszumachen.

Was die Zusammensetzung des chromatoiden Nebenkörpers angeht, so sollte er sich nach Moore aus eliminirtem Kernchromatin bilden. v. Lenhossék (99. 2) findet dagegen, dass das Gebilde weder aus Chromatin besteht, noch aus derselben Substanz wie die Nucleolen, wenn es auch in seinem färberischen Verhalten eine gewisse Annäherung an diese letzteren erkennen lässt. Ich selbst habe von Färbungen, welche geeignet sind, über die Natur des chromatoiden Nebenkörpers Aufschluss zu geben, nur (nach Sublimatfixirung) die Ehrlich-Biondi'sche Dreifachfärbung angewandt, bei der er sich ebenso wie die Nucleolen intensiv rot färbt; ich kann also jedenfalls Moore nicht beistimmen, dass es sich um eliminiertes Chromatin handelt.

7) Tingirbare Körner (v. Ebner).

Von den tingirbaren Körnern beschreibt Brown (85, pag. 347 u. 359), dass es sich nicht um abgestossene Kerntheile, sondern um Cytoplasmabildungen handelt, welche auf einem bestimmten Stadium der Umwandlung in den Samenzellen auftreten.

Entstehung und Schicksal dieser Bildungen ist dann genauer von v. Ebner (88) geschildert worden. Nach v. Ebner sieht man, wie zur Zeit der Reifung der Samenfäden die Protoplasmalappen, welche jedem derselben anhängen, ein immer stärker körniges Aussehen gewinnen. An Präparaten aus Flemming's Gemisch sind einzelne Körnchen, welche zunächst zahlreich und klein, später aber weniger zahlreich und grösser erscheinen, schwarz gefärbt, es sind dies offenbar Fetttröpfchen. Daneben sind Körner vorhanden, welche sich durch Safranin und andere Kernfärbemittel ziemlich lebhaft tingiren; auch diese „tingirbaren Körnchen", wie v. Ebner sie nennt, nehmen zur Zeit der Reife der Spermatozoen an Grösse zu und färben sich dann mit Safranin sehr intensiv.

Zu dieser Beschreibung habe ich nur zu bemerken, dass beim

Meerschweinchen Fettgranula nur während der zweiten Periode, meistens sogar nur während des ersten Theils derselben, im Zellleib vorhanden, später dagegen, und auch in den abgestossenen Cytoplasmaballen, meistens nicht nachweisbar sind.

8) Abschnürung der Zellsubstanz.

Die meisten Forscher, welche die Histogenese der Säugethierspermien untersucht haben, nahmen bisher an, dass die Zellsubstanz gegen Schluss des Reifungsprocesses zu Grunde geht; so v. Kölliker (56 und 57), v. la Valette St. George (71), Biondi (85), Benda (87), G. Niessing (89), Hermann (89), C. Niessing (96) u. a.; und zwar stellen sie sich diesen Vorgang meistens als allmähliche Auflösung vor.

Benda, welcher 87 pag. 108 ebenfalls angegeben hatte, dass die Bildung der Samenfäden „unter Auflösung des Zellleibes" erfolge, ist von dieser Meinung später zurückgekommen. In einem Vortrag, den er 91 im Berliner physiologischen Verein gehalten hat, heisst es pag. 4: „Von einem Zerfliessen des Samenzellkörpers, wie es früher auch Vortr. mit anderen Autoren annahm, erkennt er jetzt bei guten Härtungen nichts mehr, vielmehr ist die Begrenzung der stark verlängerten Samenzellen bis zuletzt erhalten." Benda fährt dann fort: „Die Blase, die man an den Spermatozoengeisseln des Nebenhodens anhaftend findet, scheint der ganze Rest der Samenzelle zu sein, der nicht in die Bildung des Spermatozoons aufgeht. Die Blase enthält oft einen runden Körper, der wohl als Archiplasmarest anzusehen ist." Aus diesen Worten geht hervor, dass der oben geschilderte Abschnürungsprocess Benda noch 1891 völlig unbekannt war.

Eine Abstossung von Cytoplasmaballen, wie ich sie oben geschildert habe, ist indessen schon früher von Brown (85) und von v. Ebner (88) beschrieben worden.

Brown (85) sagt, dass ein Theil der Zellsubstanz, welcher bei der Bildung des Verbindungsstücks keine Verwendung findet, sich am hintern Ende dieses letzteren in Form eines Ballens anhäuft, der den Nebenkern und ein oder zwei Haufen kleiner Fettgranula einschliesst. Dieser Ballen bleibt zunächst dem hintern Ende des Verbindungsstücks durch einen kurzen Stiel angeheftet, um sich bald darauf ganz vom Samenfaden abzutrennen. Brown verweist dabei auf Abbildungen (85, Pl. XXIII, Fig. 15 u. 20),

in welchen die Samenfäden mit ihren Köpfchen der Aussenwand des Samenkanälchens fast anliegen [1]). Die Abschnürung der Cytoplasmaballen geht nun aber bei der Ratte, so viel ich bisher darüber feststellen konnte, erst auf einem folgenden Stadium vor sich, auf welchen die Samenfäden wieder mehr gegen das Lumen zurückgewichen sind. Ausserdem vollzieht sie sich jedenfalls beim Meerschweinchen in der Regel nicht am hintern, sondern am vordern Ende des Verbindungsstücks. Ich möchte demnach bezweifeln, ob die von Brown angezogenen Figuren 15 u. 20 (mit Vorbuchtung der Zellsubstanz am hintern Ende des Verbindungsstücks) wirklich den Abschnürungsvorgang darstellen, möchte vielmehr glauben, dass Brown einen solchen Process aus den später frei vorkommenden Cytoplasmakugeln richtig erschlossen, ihn aber nicht direkt beobachtet hat.

Ebenso scheint mir dies mit v. Ebner (88) der Fall zu sein, welcher sich auf die Angabe beschränkt, dass Plasmakugeln mit tingirbaren Körnchen im Innern abgestossen werden. Weder v. Ebner, noch Brown haben erkannt, dass eine Zellsubstanzhülle um das Verbindungsstück zurückbleibt.

Dagegen wird bei v. Ebner eingehend geschildert, welches Schicksal die abgestossenen Cytoplasmaballen weiterhin erfahren: dass sie zunächst zwischen den Köpfchen der abgestossenen Spermatozoen liegen, später aber eine Zone zwischen den in's Centrum der Kanälchen gelangten Spermatozoen und zwischen den nach aussen von ihnen liegenden Samenzellen bilden und schliesslich in der Zellsubstanz einer Sertoli'schen Zelle peripherwärts wandern [1]).

---

1) Wie v. Ebner, Renson, Brown, Benda u. a. bei der Ratte beschrieben haben, rücken die sich entwickelnden Samenfäden zunächst von innen nach aussen bis nahe an die Wand des Samenkanälchens vor, um sich gegen das Ende der Entwicklung wieder davon zu entfernen.

2) v. Ebner sagt 88 pag. 271/272: „Um die auffällige Thatsache zu erklären, dass während der Abstossung der Spermatozoen die Fetttropfen und tingirbaren Körner zwischen den Spermatozoen liegen, später aber eine eigene Schichte bilden, welche zwischen den in der Axe des Samenkanälchens befindlichen Spermatozoidenköpfen und den sogenannten Generationssäulen der Samenzellen gelegen ist, könnte man vielleicht die Annahme machen, dass wohl die Spermatozoen vollständig abgestossen werden, während die Fetttröpfchen und tingirbaren

Ob bei andern Thieren als bei Säugethieren eine Abstossung von Zellsubstanz im Lauf der Histogenese der Spermien stattfindet, ist noch nicht aufgeklärt. Vom Samenfaden des Salamanders habe ich selbst angegeben, dass derselbe eine „vollständige umgewandelte Zelle" darstellt. Nachdem ich nun aber die Verhältnisse bei Säugethieren kennen gelernt habe, möchte ich es wenigstens nicht für ausgeschlossen, wenn auch nicht für wahrscheinlich, halten, dass ich bei dem lang sich hinziehenden Lauf der Entwicklung die betreffenden Bilder beim Salamander übersehen habe; ich werde die Samenbildung dieses Thieres demnächst mit Bezug auf diesen Punkt von neuem vornehmen.

Verzeichniss der citirten Literatur.

Ballowitz, E., **86** Zur Lehre von der Struktur der Spermatozoen. Anat. Anz., Jahrg. 1.

Derselbe, **90. 1** Fibrilläre Struktur und Kontraktilität. Vortrag, gehalten auf dem III. Congress der anatomischen Gesellschaft zu Berlin am 12. October 1889. Pflüger's Arch. f. Physiol., Bd. 46.

Derselbe, **90. 2** Untersuchungen über die Struktur der Spermatozoen.

Körner, bez. die dieselben enthaltenden Plasmakugeln durch Brücken mit den Sertoli'schen Zellen in Zusammenhang bleiben." Später (während oder kurz vor der Neubildung der Spermatoblasten) „müssten sich dann diese Brücken retrahiren und nun die Weiterschaffung der Fetttropfen und tingirbaren Körner in die Füsse der Spermatoblasten einleiten."

Ich möchte glauben, dass diese Annahme viel Wahrscheinlichkeit für sich hat, zumal ich einen Zusammenhang zwischen einem in Abschnürung begriffenen Cytoblasmaballen und der Zellsubstanz einer Sertoli'schen Zelle beim Meerschweinchen einige Male beobachten konnte.

v. Ebner ist es aber nicht gelungen, einen solchen Zusammenhang sicher zu stellen, und zieht er es daher vor, sich vorzustellen, „dass die Sertoli'schen Zellen in ganz ähnlicher Weise auf die Fetttropfen und tingirbaren Körner anziehend wirken, wie dies bezüglich der fast gleichzeitig stattfindenden Kopulation der Spermatozoenanlagen angenommen werden muss."

Theil III. Fische, Amphibien und Reptilien. Arch. f. mikr. Anat., Bd. 36.

Derselbe, **91. 1** Weitere Beobachtungen über den feineren Bau der Säugethierspermatozoen. Zeitschr. f. wiss. Zool., Bd. 52.

Derselbe, **91. 2** Die Bedeutung der Valentin'schen Querbänder am Spermatozoenkopfe der Säugethiere. Arch. f. Anat. u. Entwicklungsgesch.

v. Bardeleben, K., **98** Weitere Beiträge zur Spermatogenese beim Menschen (8. Beitrag zur Spermatologie). Jenaische Zeitschr. f. Naturw., Bd. 31, N. F. Bd. 24.

Benda, C., **87** Untersuchungen über den Bau des funktionirenden Samenkanälchens einiger Säugethiere und Folgerungen für die Spermatogenese dieser Wirbelthiere. Arch. f. mikr. Anat., Bd. 30.

Derselbe, **90** Die neuesten Publikationen auf dem Gebiete der Samenlehre. Internat. Centralbl. f. d. Physiol. u. Pathолog. der Harn- und Sexual-Organe, Bd. 1.

Derselbe, **91** Neue Mittheilungen über die Entwicklung der Genitaldrüsen und über die Metamorphose der Samenzellen (Histogenese der Spermatozoen). Verhandl. d. Physiol. Ges. Berlin Jahrg. 1891 bis 1892.

Derselbe, **92** Ueber die Histiogenese des Sauropsidenspermatozoons. Verh. d. anat. Ges., Wien 1892.

Derselbe, **93** Zellstrukturen und Zelltheilungen des Salamanderhodens. Verh. d. anat. Ges., Göttingen 1893.

Derselbe, **97** Neuere Mittheilungen über die Histiogenese der Säugethierspermatozoen. Verh. d. Physiol. Ges. zu Berlin, Jahrgang 1896—1897.

Derselbe, **98** Ueber die Spermatogenese der Vertebraten und höherer Evertebraten. Vortrag, gehalten am 29. Juli 1898. Verh. d. Physiol. Ges. zu Berlin, Jahrg. 1897—1898.

van Beneden, Ed. et Julin Ch., **84** La spermatogénèse chez l'Ascaride mégalocéphale. Bull. de l'Acad. de Belgique, ann. 53, sér. 3, t. 7.

Bertacchini, P., **98** Istogenesi dei Nemaspermi di Triton cristatus. Intern. Monatsschr. f. Anat. u. Physiol., Bd. 15.

Biondi, D., **85** Die Entwicklung der Spermatozoiden. Arch. f. mikr. Anat., Bd. 25.

Brissaud, **80** Étude sur la spermatogénèse chez le lapin. Arch. de Physiol., t. 7.

Brown, Herb. B., **85** On Spermatogenesis in the Rat. Quart.-Journ. of microsc. Sc., vol. 25, N. S.

v. Brunn, A., **76** Beiträge zur Entwicklungsgeschichte der Samenkörper. Arch. f. mikr. Anat., Bd. 12.

Derselbe, **84** Beiträge zur Kenntniss der Samenkörper und ihrer Entwicklung bei Säugethieren und Vögeln. Arch. f. mikr. Anat., Bd. 23.

Czermak, J. N., **48** Ueber die Spermatozoiden von Salamandra atra. Uebersicht der Arbeiten der Schlesischen Ges. f. vaterländ. Cultur.

Dujardin, F., **37** Sur les Zoospermes des Mammifères et sur ceux du Cochon d'Inde en particulier. Ann. d. Siences Naturelles. Ser. 2, t. 8. Zoologie.

v. Ebner, V., **88** Zur Spermatogenese bei den Säugethieren. Arch. f. mikr. Anat., Bd. 31.

Eimer, Th., **74** Untersuchungen über den Bau und die Bewegnng der Samenfäden. Verh. d. physik.-medic. Ges. Würzburg, N. F. Bd. 6.

Fick, R., **92** Über die Befruchtung des Axolotleies. Anatom. Anz., Jahrg. 7.

Derselbe, **93** Über die Reifung und Befruchtung des Axolotleies. Zeitschr. f. wiss. Zoologie, Bd. 56.

Flemming, W., **80** Beiträge zur Kenntniss der Zelle und ihrer Lebenserscheinungen. II. Theil. Arch. f. mikr. Anat., Bd. 18.

Fürst, C. M., **87** Ueber die Entwicklung der Samenkörperchen bei den Beutelthieren. Arch. f. mikr. Anat., Bd. 30.

Grohe, F., **65** Ueber die Bewegung der Samenkörper. Virchow's Archiv, Bd. 32.

Henle, J., **54** Handbuch der Eingeweidelehre des Menschen. Braunschweig, pag. 356.

Hensen, V., **81** Physiologie der Zeugung. In: Hermann's Handbuch der Physiologie. Leipzig 1881.

Hermann, F., **89** Beiträge zur Histologie des Hodens. Arch. f. mikr. Anat., Bd. 34.

Derselbe, **93** Urogenitalsystem. Struktur und Histiogenese der Spermatozoen. Erg. d. Anat. u. Entwicklgsgesch., Bd. 2: 1892. Wiesbaden 1893.

Derselbe, **97** Beiträge zur Kenntniss der Spermatogenese. Arch. f. mikr. Anat., Bd. 50.

Derselbe, **98** Bemerkungen über die „chromatoiden Körper" der Samenzellen. Anat. Anz., Bd. 14.

Jensen, O. S., **79** Die Struktur der Samenfäden. Bergen.

Derselbe, **83** Recherches sur la Spermatogenèse. Archiv de Biologie, t. 4.

Derselbe, **86** Ueber die Struktur der Samenkörper bei Säugethieren, Vögeln und Amphibien. Anat. Anz., Jahrg. 1.

Derselbe, **87** Untersuchungen über die Samenkörper der Säugethiere, Vögel und Amphibien. I. Säugethiere. Arch. f. mikr. Anat., Bd. 30.

Klein, E., **80** Beiträge zur Kenntniss der Samenzellen und der Bildung der Samenfäden bei Säugethieren. Centralblatt f. d. medic. Wissensch., Bd. 18.

v. Kölliker, A., **56** Physiologische Studien über die Samenflüssigkeit. Zeitschr. f. wiss. Zool., Bd. 7.

Derselbe, **67** Handbuch der Gewebelehre des Menschen. V. Aufl. Leipzig 1867.

v. Lenhossék, M., **97. 1** Ueber Spermatogenese bei Säugethieren. Vorl. Mitth. v. 3. Apr. 97. Tübingen.

Derselbe, **97. 2** Untersuchungen über Spermatogenese. Arch. f. mikr. Anat., Bd. 51.

Derselbe, **98** Ueber Flimmerzellen. Verh. d. anat. Ges., Kiel 1898.

Merkel, Fr., **74** Erstes Entwicklungsstadium der Spermatozoiden. Untersuchungen aus dem anatomischen Institut zu Rostock.

Meves, Fr., **96** Ueber die Entwicklung der männlichen Geschlechtszellen von Salamandra maculosa. Arch. f. mikr. Anat., Bd. 48.

Derselbe, **97. 1** Ueber Struktur und Histogenese der Samenfäden von Salamandra maculosa. Vortrag, gehalten im physiologischen Verein zu Kiel am 8. Februar 1897. Mittheilungen f. d. Ver. Schlesw.-Holst. Aerzte, Jahrg. 5 Nr. 5.

Derselbe, **97. 2** Ueber Struktur und Histogenese der Samenfäden von Salamandra maculosa. Arch. f. mikr. Anat., Bd. 50.

Derselbe, **97. 3** Zur Entstehung der Axenfäden menschlicher Spermatozoen. Anat. Anz., Bd. 14.

Derselbe, **97. 4** Zelltheilung. Ergebnisse der Anatomie und Entwicklungsgesch., Bd. 6, 1896. Wiesbaden 1897.

Derselbe, **98. 1** Ueber das Verhalten der Centralkörper bei der Histogenese der Samenfäden von Mensch und Ratte. Verh. d. anatom. Ges., Kiel 1898.

Derselbe, **98. 2** Ueber Entstehung und Schicksal der Schwanzmanschette bei der Bildung der Samenfäden. Mittheilungen f. d. Ver. Schlesw.-Holst. Aerzte, Jahrg. 7 Nr. 3.

Moore, J. E. S., **94** Some Points in the Spermatogenesis of Mammalia. Internat. Monatsschr. f. Anat. u. Physiol., Bd. 11.

Derselbe, **95** On the Structural Changes in the Reproductive Cells during the Spermatogenesis of Elasmobranchs. Quart.-Journ. of microsc. Sc., vol. 38.

Niessing, C., **96** Die Betheiligung von Centralkörper und Sphäre am Aufbau des Samenfadens bei Säugethieren. Arch. f. mikr. Anat., Bd. 48.

Niessing, G., **89** Untersuchungen über die Entwicklung und den feinsten Bau der Samenfäden einiger Säugethiere. Verh. d. phys.-medic. Ges. in Würzburg N. F. Bd. 22.

Rawitz, B., **98** Untersuchungen über Zelltheilung II., Arch. f. mikr. Anat., Bd. 53.

Renson, G., **82** De la spermatogenèse chez les Mammifères. Arch. de Biologie, t. 3.

Schweigger-Seidel, F., **65** Ueber die Samenkörperchen und ihre Entwickelung. Arch. f. mikr. Anat., Bd. 1.

Sertoli, **75** Sulla struttura dei canal. seminif. del testicolo. Gazz. med. Ital. Lomb., Nr. 51, Milano.

Suzuki, B., **98** Notiz über die Entstehung des Mittelstücks der Samenfäden von Selachiern. Anat. Anz., Bd. 15.

A. la Valette St. George, **65** Ueber die Genese der Samenkörper. Erste Mittheilung. Arch. f. mikr. Anat., Bd. 1.

Derselbe, **67** Ueber die Genese der Samenkörper. Zweite Mittheilung. Arch. f. mikr. Anat., Bd. 3.

Derselbe, **71** Der Hoden. In: Stricker's Handbuch der Lehre von den Geweben, Bd. 1. Leipzig 1871.

Erklärung der Abbildungen auf Tafel XIX, XX u. XXI.

Sämmtliche Figuren sind mit Zeiss' Apochromat 2 mm (Apertur 1,40) und Ocular 18 (Tubuslänge 16 cm) unter Benutzung des Abbe'schen Zeichenapparates (Projektion auf Objekttischhöhe) entworfen. Fig. 1—48 stammen von Präparaten, die mit dem Hermann'schen Gemisch fixirt und mit Eisenhämatoxylin gefärbt sind; Fig. 49 aus einem Schnitt des Nebenhodens (Osminmsäure, Gentianaviolett); Fig. 50 aus einem Ausstrichpräparat von Sperma aus dem Nebenhoden (Sublimat, Eisenhämatoxylin). Untersuchung bei Auerlicht

Fig. 1. Spermatocyt erster Generation. Idiozom mit zwei hantelförmigen Centralkörpern im Innern.

Fig. 2. Spermatocyt erster Generation, etwas späteres Stadium als Fig. 1. Idiozom mit einem grossen, homogen aussehenden Korn im Centrum und zahlreichen kleinen, durch Eisenhämatoxylin geschwärzten Körnchen rund herum.

Fig. 3. Spermatocyt zweiter Generation. Idiozom mit Körnern, die durch Eisenhämatoxylin schwarz gefärbt sind. Im Zellleib schwarz gefärbte Brocken, welche den „chromatoiden Nebenkörper" der Spermatocyten repräsentiren.

Fig. 4. Ausgangsstadium des Umwandlungsprocesses. Zwei Spermatiden noch durch den Rest der achromatischen Spindel zusammenhängend. Text pag. 341—343.

Fig. 5—16. Erste Periode. Text pag. 341—346.

Fig. 17—33. Zweite Periode. Text pag. 346—355.

Fig. 17—22 die Schwanzmanschette als Faserkorb, Fig. 23—32 als membranöses Rohr. Fig. 17—26, 28, 30, 32 Flächenansichten. Fig. 27 Kantenansicht eines Stadiums wie Fig. 26, Fig. 29 eines solchen wie Fig. 28, Fig. 31 eines solchen wie Fig. 30. Fig. 33 Querschnitte der Schwanzmanschette in der Höhe des Ringes: a. etwa vom Stadium der Fig. 28; b. etwa von demjenigen der Fig. 30.

Fig. 34—44. Dritte Periode. Text pag. 355—360.

Fig. 34—39, 41, 42 Flächenansichten. Fig. 40, 43, 44 Kanten-

solchen wie Fig. 42; Fig. 44 Kantenansicht eines etwas spätern Abschnürungsstadiums wie Fig. 45.

ansichten, Fig. 40 eines Stadiums wie Fig. 39, Fig. 43 eines

Fig. 45 u. 46. Fertige Samenfäden aus dem Hoden. Fig. 45 Flächenansicht, Fig. 46 Kantenansicht.

Fig. 47a und b. Abgeschnürte Cytoplasmaballen.

Fig. 48 a—f. Querschnitte: a durch das Verbindungsstück; b mitten durch den Hals; c dicht hinter dem Kopf durch den Hals; d durch das Hinterstück, e durch das Vorderstück des Kopfes; f durch den Spitzenkörper. Von Samenfäden des Hodens und Nebenhodens.

Fig. 49 u. 50. Samenfäden des Nebenhodens; Fig. 49 Kantenansicht, Fig: 50 Flächenansicht.

(Aus dem histologischen Laboratorium des Prof. A. E. Smirnow.)

Zur Frage über die Nervenendigungen in den Tast- oder Sinushaaren.

Von

P. Ksjunin, stud. med.

Hierzu Tafel XXII u. XXIII.

Die sogenannten Tast- oder Sinushaare erscheinen an Stellen, wo auf einen verhältnissmässig beschränkten Raum zahlreiche Nervenendigungen concentrirt sind, welche sich nach Lage, Form und Bau, wahrscheinlich auch nach ihrer physiologischen Bedeutung unterscheiden. Den grössten Theil dieser Nervenendigungen bilden die sensiblen; nur einige wenige der Endigungen haben eine andere physiologische Aufgabe.

Der Lage nach kann man folgende Gruppen aufstellen: I. Nervenendigungen, welche in dem bindegewebigen Haarbalge des Tasthaars liegen; II. Nervenendigungen der äusseren Wurzelscheide, und III. Nervenendigungen der Haarpapille. Die motorischen Nervenendigungen, welche der quergestreiften Muskulatur der Tasthaare angehören, bilden eine besondere IV. Gruppe.

Auf Vorschlag und unter Anleitung von Prof. A. E. Smirnow habe ich mich mit der Nachprüfung der neueren, nach den Methoden von P. Ehrlich und C. Golgi ausgeführten Arbeiten über die Nervenendigungen in den Tasthaaren beschäftigt, wobei ich mich vorzugsweise der von mir ein wenig veränderten Vergoldungs-Methode Löwit's bediente. Zugleich mit dieser letzteren wurden auch die übrigen üblichen Verfahren zur Untersuchung der Nerven und ihrer Endigungen in Anwendung gebracht. Als Untersuchungs-Objecte dienten mir die Tasthaare von Meerschweinchen, Kaninchen, Hasen, Ratten, Mäusen, Hunden, Katzen, Ziegen und Kälbern.

I. Nervenendigungen im bindegewebigen Haarbalge. Diese Nervenendigungen kann man sowohl ihrer Lage, wie ihrer Form nach wiederum in drei Untergruppen bringen: a) Nervenendigungen in Art von ringförmigen Geflechten oder eines

Netzes, welches das Haar auf seiner ganzen Ausdehnung vom Ringsinus mit dem schildförmigen Körper bis einschliesslich zu seinem Halse umgiebt; b) Nervenendigungen in Art eines Stacketenzauns, welcher den Hals der Haartasche umschliesst, und c) baumförmige Nervenendigungen, welche tiefer als die beiden ebengenannten Endigungen in beiden Schichten des bindegewebigen Haarbalges und in den Balken des cavernösen Gewebes gelegen sind.

Die Nervenfasern, welche die Endigungen der Untergruppen „a" und „b" bilden, gehen sowohl von den Nervenplexus des Stratum subcutaneum, wie auch, zuweilen vorzugsweise, von den Nervenstämmchen aus, die ihre Richtung zur Epidermis nehmen und eine Reihe von Geflechten im Corium, namentlich im Stratum subpapillare bilden. Die Nervenendigungen der Untergruppe „c" gehören zu den Fasern, welche ausschliesslich in den Nervenstämmchen des Stratum subcutaneum belegen sind. Alle diese Nervenendigungen sind mit grösserer oder geringerer Genauigkeit von älteren und besonders von neueren Autoren beschrieben worden. So ist z. B. das ringförmige Nervengeflecht unter dem Namen „Nervenring" beschrieben worden von Schöbl (1, 2, 3, 4, 5) von Leydig (6), Boll (7), Dietl (8), Jobert (9), Bonnet (11) und Merkel (12). Neuerdings beschrieben dieses Gebilde: Ostroumow (13), Szymonowicz (14) und Botezat (15), wobei Szymonowicz dieses Geflecht bereits nicht mehr „Nervenring", sondern „ringförmiges Nervengeflecht" benennt, was mehr der Wirklichkeit entspricht. Derselbe Autor constatirt auch das Factum, dass das ringförmige Nervengeflecht an vergoldeten Präparaten reichlicher erscheint, als an solchen mit Osmiumsäure gefärbten, was ohne Zweifel auf die Anwesenheit einer grösseren Anzahl von marklosen Nervenfasern schliessen lässt. Nach Botezat (bei Maus und Ratte) entstammen die den Nervenring zusammensetzenden Fasern zum Theil den Epidermis-, zum Theil den Follikelnerven. Nach innen zu verzweigen sie sich vielfach und verlieren ihre Markscheide (15, S. 161); so dass das Nervengeflecht schliesslich aus marklosen Fasern besteht.

Die geraden Terminalfasern, welche die Haartasche in Art eines Stacketenzauns umgeben, wurden, wie es scheint, bereits von Odenius (16) beobachtet, wenigstens ist etwas Derartiges auf

der Zeichnung 5 der Tafel XXII seiner Arbeit dargestellt. In der Folge wurde die Anwesenheit solcher Terminalfasern am Tasthaare von Ranvier (17) und Ostroumow constatirt.

Baumförmige Nervenendigungen wurden ohne Zweifel bereits von Bonnet (11) in der Zeichnung 13 der seiner Arbeit beigegebenen Tafel XIX dargestellt. Uebrigens giebt dieser Autor keine Beschreibung der von ihm beobachteten Gebilde, sondern bemerkt nur in der „Erklärung der Zeichnungen bei Lit. a: „Eigenthümlich gezackte, von Gold geschwärzte Körperchen im tiefliegenden Nervengeflecht.“ Es kann sein, dass auch Szymonowicz an seinen Präparaten, die indess nicht vollständig imprägnirt waren, dergleichen Nervenendbäumchen gesehen und beschrieben hat, welche er mit einem Hirschgeweih oder einem Baumaste vergleicht. Aber mit besonderer Ausführlichkeit und Bestimmtheit ist von solchen baumförmigen Nervenendigungen die Rede in der Arbeit Ostroumow's, welchem mit Fug und Recht die Entdeckung und beste Beschreibung der genannten Gebilde gebührt. Nichtsdestoweniger wird das Vorhandensein derartiger Nervenendigungen in der neuesten Arbeit Botezat's nicht anerkannt und sogar die Ueberzeugung ausgesprochen, dass die Nervenendbäumchen des russischen Forschers nichts anderes seien als variköse Fasern des tiefen Nervenplexus. Die Ansicht Ostroumow's ist, nach der Meinung Botezat's, durch die Unvollständigkeit der Färbung seiner Präparate zu erklären. In der Folge werden wir sehen, wie sehr Botezat im Unrechte ist, die Entdeckung Ostroumow's abzuweisen.

II. Die Nervenendigungen der äusseren Wurzelscheide wurden bereits im Jahre 1859 als Zellen oder Körperchen von besonderer Art beschrieben und sehr verschieden benannt: Endkölbchen, Terminalkörper, Tastzellen etc. (Leydig, Sertoli und Bizzozero, Dietl, Bonnet, Merkel). Die neueren Forscher sind geneigt, in den Tastmenisken wirkliche Nervenendigungen zu erblicken (Ranvier, Richardi, Szymonowicz, Ostroumow und And.), während diese Autoren den Merkel'schen Tastzellen keinen ausschliesslichen Nervencharakter zuerkennen. Schliesslich beweist der neueste Forscher auf unserem Gebiete, Botezat, dass auch die „menisques tactiles“ Ranvier's keine wirklichen Nervenendgebilde darstellen und als solche nur die von den zugespitzten Enden oder von

den Spitzen der Tastmenisken ausgehenden feinen varicösen Fäden anzusehen sind. „Diese Fäden", sagt Botezat, „die ich Terminalfasern nennen will, sind die eigentlichen letzten Endigungen der sensiblen Tasthaarnerven innerhalb der Glashaut" (15, S. 163). Sonach bestätigt der genannte Autor die bereits vor 10 Jahren von Lawdowsky in der Ergänzung zur Arbeit L. Stieda's ausgesprochene Vermuthung, dass „von den speciellen Nervenendigungen, d. h. von den Menisken kleine Zweige ausgehen, welche im Epithelium der äusseren Wurzelscheide frei endigen" (18, S. 511). Botezat findet, dass die Form der Tastmenisken eine sehr verschiedene ist. „Im Längsschnitte", sagt er, „stellen die Menisken sehr verschiedenartig aussehende Gebilde dar. Im Allgemeinen hat an solchen ihr Durchschnitt eine biconvexe oder concavconvexe Form, er kann aber auch hakenförmig, keilförmig, selbst mehrspitzig erscheinen" (15, S. 155). Dieser Beschreibung muss man zustimmen, ebenso wie derjenigen der Querschnitte der Nervenendgebilde der fraglichen Art. Botezat sagt: „Die Querschnitte zeigen, dass das Querprofil der Menisken gekrümmt linsen- oder keilförmig ist, oder die Gestalt eines schwach gebogenen Striches hat", (ibidem). Die Art und Weise der Lagerung der Menisken zwischen den Zellen der äusseren Wurzelscheide zeichnet sich nicht durch Regelmässigkeit aus: gewöhnlich liegen sie mit ihrer Concavität der Achse des Haars zugekehrt, während die Convexität oft der Peripherie zugewendet ist; aber zuweilen (hauptsächlich in den unteren Theilen der Wurzelscheide) kommt auch eine entgegengesetzte Lagerung vor. An der Bildung der Tastmenisken nehmen nach Botezat nicht nur die Nerven des oberflächlichen, sondern auch die des tiefen Geflechts des bindegewebigen Haarbalgs Antheil.

Im Jahre 1872 beschrieb Weliky das zarte intraepitheliale Nervennetz in der äusseren Wurzelscheide (19); aber das Vorhandensein einer solchen Art Nervenendigung an den Tasthaaren wurde in der Folge von Bonnet (11, S. 384, 385) in Abrede gestellt und seit der Zeit ist es von Niemandem anerkannt worden. 1876 schilderte Arnstein (10) die intraepithelialen Nerven im Gebiete der Ausführungsgänge der Talgdrüsen; aber derartige freie Endigungen „werden", wie Lawdowsky ganz richtig bemerkt, „nur in solcher Höhe oder nahe an der Oberfläche der Haut beobachtet, dass man sie für reine Nerven der

Haut, d. h. für Nerven, die dem Epithel der Haut und nicht der Epithelial-Wurzelscheide angehören, halten muss" (18, S. 511). Uebrigens ist selbst hier, an der Oberfläche der Haut, wie Arnstein (S. 14 seiner Arbeit) bemerkt, die Existenz von freien Nervenendigungen im Innern der äusseren Wurzelscheide „sehr zweifelhaft." Anlangend die Autoren, welche sich in den letzten 10 Jahren speciell mit der Untersuchung der Nervenendigungen an den Tasthaaren beschäftigt haben, so erwähnen dieselben entweder der intraepithelialen Nerven gar nicht, oder sie sprechen sich gegen das Vorhandensein derselben in der äusseren Wurzelscheide aus. So sagt z. B. Szymonowicz: „Es gelang mir niemals wahrzunehmen, dass die Nervenfasern die erste äussere Zellenreihe der Scheidenanschwellung überschritten und zwischen den tiefer liegenden Epithelzellen oder überhaupt innerhalb der Glashaut freie Endigungen bildeten" (14, S. 648—649). Nur Retzius (20) hat einmal, wie wir unten sehen werden, unzweifelhaft frei endigende intraepitheliale Nerven in der äusseren Wurzelscheide beobachtet; er hielt aber dieses Factum für eine Anomalie.

III. Von den Nervenendigungen in der Papille der gewöhnlichen und der Tasthaare war den früheren Forschern dem Anscheine nach gar nichts bekannt. Wenigstens erwähnen Einige diese Art Nervenendigungen überhaupt nicht, andere aber, wie Bonnet, erklären geradeaus, dass die Haarpapille stets der Nerven gänzlich entbehre. Nichtsdestoweniger spricht bereits im Jahre 1887 Stieda (loco citato) von der Haarpapille als von einem Gebilde, das trotz seines kleinen Umfangs „sehr reich an Gefässen und Nerven sei." Unter den neuesten Autoren haben Orru, Retzius und Ostroumow die Nervenendigungen in der Haarpapille beobachtet. Lezterer spricht die Vermuthung aus, die von ihm beschriebenen Nerven der Haarpapille seien vielleicht vasomotorische; übrigens fügt er dieser Bemerkung den Vorbehalt bei, dass es ihm gleichwohl nicht gelungen sei, irgend eine Beziehung des von ihm beschriebenen Bündels feiner Nervenfäden zu den Gefässen der Papille zu beobachten. Botezat sagt, dass er ebenfalls an vergoldeten Präparaten der Schweinshaare die von Ostroumow beschriebenen Nervenendigungen beobachtet habe; leider hat dieser Autor seiner Arbeit die entsprechende Abbildung nicht beigefügt. Bereits früher war es

G. Retzius gelungen, diese Nerven nach der Chromsilber-Methode zu imprägniren; aber der genannte Autor sagt von der von ihm beobachteten bulbo-papillaren Nervenendigung, welche aus feinen, sich verzweigenden varicösen Nervenfäden bestand: „Ich betrachte es als einen zwar sehr interessanten, aber anomalen Fall“ (21, S. 62).

Ich schreite jetzt zur Darlegung meiner eigenen Untersuchungen. Aus den von mir untersuchten Präparaten kann man sich leicht von dem unzweifelhaften Factum überzeugen, dass die Tasthaare in Wirklichkeit aus zwei Quellen innervirt werden: aus dem subpapillaren Nervengeflecht, und aus den Nervenstämmchen des tiefen Nervenplexus des Stratum subcutaneum. Die eine oder die andere der genannten beiden Innervations-Quellen hat den Vorrang, je nach dem verschiedenen Gebiete und dem Höhen-Niveau der anatomischen Theile des Haars. Nehmen wir z. B. den bindegewebigen Haarbalg der Tasthaare: in dem Gebiete des Haarhalses wird derselbe hauptsächlich durch die erstgenannte oberflächliche Quelle innervirt, so dass der Antheil der tiefen subcutanen Nervenstämmchen an der Bildung des ringförmigen Nervengeflechts verhältnissmässig ein sehr beschränkter ist. Ganz etwas anderes erblicken wir in den übrigen, tiefer liegenden Theilen desselben bindegewebigen Haarbalgs: hier erscheinen als vorherrschendes Element die Nervenfasern aus dem tiefen subcutanen Geflechte, welchem bei der Innervation der Tasthaare überhaupt eine hervorragende Bedeutung zukommt.

Entwerfen wir nun in allgemeinen Zügen ein Bild des Ganges der Nervenfasern und der Vertheilung ihrer Endigungen in der Haarhülle. Die dicken Nervenstämmchen verlaufen von dem tiefen subcutanen Nervengeflecht zum Tasthaare und dringen in das Gebiet des unteren Drittheils des bindegewebigen Haarbalgs ein. Die Nervenstämmchen theilen sich zuweilen noch vor dem Eindringen in das Innere des Haarbalgs, häufiger jedoch sogleich nach dem Eindringen in 2—3 sehr kleine Bündel von markhaltigen Nervenfasern. Diese secundären Bündel bilden in ihrer weiteren Theilung zwei schon längst beobachtete und beschriebene Nervengeflechte, welche sich sowohl ihrem äusseren Aussehen, wie auch ihrer Lage nach mehr oder weniger scharf von einander unterscheiden. Eins der genannten Geflechte — das oberflächlich und im Vergleich zum anderen gröbere — liegt in den äusseren Theilen

des bindegewebigen Haarbalgs, das andere dagegen — das tiefe, feine — in dem inneren Theile desselben. Das oberflächliche Geflecht erscheint dem äusseren Ansehen nach desshalb gröber, weil es nicht allein aus einzelnen, vielfach sich theilenden markhaltigen Nervenfasern besteht, sondern auch aus ganzen zuweilen groben Bündeln solcher Fasern; diese Bündel, welche aus der Theilung der ursprünglichen Nervenstämmchen entstehen, bilden auch den anfänglichen Theil des oberflächlichen Geflechts, welches sich an der ganzen Peripherie des Haarbalgs ausbreitet. Das tiefe Geflecht dagegen wird aus Bündelchen und einzelnen markhaltigen, wie auch marklosen Nervenfasern zusammengesetzt. Ein solcher Bestand muss natürlich dem tiefen Nervengeflecht ein verhältnissmässig zartes Aussehen geben, wie man dieses auch in der That an den Präparaten beobachten kann. Die Nervenfasern, welche aus dem tiefen subcutanen Geflecht ausgehen, nehmen Antheil an der Bildung folgender Arten von Nervenendigungen: a) Tastmenisken — in der Scheidenanschwellung der äusseren Wurzelscheide; b) zum Theil ringförmiges Geflecht; c) Stacketenzaun (gerade Terminalfasern); d) Endbäumchen — in dem bindegewebigen Haarbalge der Tasthaare; e) zartes Geflecht feiner varicöser Fäden in dem inneren Theil des bindegewebigen Haarbalgs, und f) intraepitheliale Nervenfäden in der äusseren Wurzelscheide. — An der Bildung des Stacketenzauns nehmen auch die Nervenfasern Antheil, welche von dem subpapillaren Geflecht der Haut ausgehen; das Ringgeflecht aber im Gebiete des Haarhalses besteht fast ausschliesslich aus Nervenfasern des oberflächlichen Geflechts.

Die specielle Durchmusterung aller Nervenendgebilde nach der oben angeführten Reihenfolge ergiebt nun Folgendes:

Gruppe I. Untergruppe a. Das ringförmige Nervengeflecht wurde, wie bereits oben erwähnt, von vielen Forschern beschrieben, hauptsächlich an Fledermäusen, gewöhnlichen grauen Mäusen, Ratten und Igel. Nach meinen Untersuchungen findet sich ein derartiger Nervenendapparat auch bei Hunden, Katzen und anderen Thieren, nur besteht er hier hauptsächlich aus marklosen Nervenfasern, auch ist seine Lage eine etwas andere als bei den zuerst genannten Thieren (Zeichn. *N* 1). Die früheren Forscher, welche sich der Osmiumsäure bedienten, konnten ein solches zartes Gebilde entweder gar nicht wahrnehmen, oder sie

glaubten in ihm nur markhaltige Nervenfasern zu erblicken und desshalb beschrieben sie es auch als ausschliesslich aus solchen bestehend. Später aber, als man andere Färbungsmethoden in Anwendung brachte, gelang es in dem gegebenen Endapparate auch die Anwesenheit von marklosen Nervenfasern zu constatiren. Schliesslich kam Szymonowicz zu dem ganz richtigen Schlusse, dass in dem ringförmigen Geflecht marklose Nervenfasern vorherrschend sind, da, wie er sagt, dieses Geflecht in vergoldeten Präparaten reichlicher und dichter erscheint, als in Präparaten, die mittelst Osmiumsäure gefärbt sind. Bei den von mir untersuchten Thieren besteht dasselbe, wie gesagt, fast ausschliesslich aus marklosen Fäserchen. Der grösste Theil derselben geht aus dem oberflächlichen Geflechte der Haut hervor, von wo aus Bündelchen von Nervenfasern zum Haarhalse heranreichen; die Nervenfasern verlieren ihre Markscheide und zerfallen durch Theilung ihrer Achsencylinder in zahlreiche feine Aestchen, aus denen auch der beschriebene Endapparat gebildet wird. Aber auch die ihrem Ursprunge nach tiefer gelegenen Nerven nehmen Antheil an der Bildung des ringförmigen Nervengeflechts; einige der Fäserchen des letzteren nehmen ohne Zweifel ihren Anfang aus solchen Nerven, davon kann man sich bei genauem Betrachten der entsprechenden Präparate leicht überzeugen. Die marklosen, oft deutlich varicösen Nervenfasern, ohne Unterschied des Ursprungs derselben, theilen sich in ihrem Verlauf wiederholt und häufig, verflechten sich dicht mit einander, verlaufen annähernd ringförmig in dem Bindegewebe des Haarbalgs und umfassen das Haar fast bis dicht an die Glashaut (siehe Fig. 2). An einigen Stellen kann man zwischen den oben beschriebenen feinen varicösen Fasern auch einzelne markhaltige Nervenfasern wahrnehmen, welche ebenso ringförmig ihren Lauf nehmen. Das Gebiet, in dem das ringförmige Geflecht belegen ist, wird unten nicht durch die Scheidenanschwellung begrenzt, wie dieses von den früheren Autoren für die Haare der Mäuse, Ratten, Igel und Maulwürfe beschrieben und dargestellt wurde. Nach den beiliegenden Abbildungen (*NN* 1 u. 2) ist aus zweien meiner Präparate ersichtlich, dass das ringförmige Geflecht viel niedriger belegen ist; man kann sogar sagen, dass es hauptsächlich in dem Gebiete des bindegewebigen Haarbalgs liegt, welches, den oberen Theil der äusseren Scheidenanschwellung umfassend, diese letztere, d. h.

die birnförmige Erweiterung der Scheide von dem Ringsinus absondert (vergl. Fig. 1 u. 2). Mit anderen Worten: das ringförmige Nervengeflecht erstreckt sich von dem unteren Rande der Talgdrüsen bis zum oberen Rande des Ringwulstes mit dem entsprechenden Theil des Sinus. Auf diese Weise erscheint als Begrenzung des beschriebenen Nervengebildes nach aussen — der Ringsinus, nach innen — die äussere Wurzelscheide (und zwar die obere Abtheilung ihres verdickten Theils), nach oben — der unterste Theil der Talgdrüse, und schliesslich nach unten — der Ringwulst.

Untergruppe b. Ueber die geraden Terminalfasern, welche in Art eines Stacketenzauns um den Haarhals liegen, können wir nichts neues sagen, ausser etwa, dass auch bei den Tasthaaren nicht alle meridional verlaufenden Endfasern dieses Gebildes aus den tiefer belegenen Fasern, welche ihre Markscheide verloren haben, hervorgehen; einige der Fasern des Stacketenzauns gehen augenscheinlich, gleich wie bei den gewöhnlichen Haaren, von dem oberflächlichen Geflecht der Haut aus.

Untergruppe c. Die Nervenendbäumchen Ostroumow's nehmen ihren Anfang von den Nervenstämmchen, welche aus dem Stratum subcutaneum an das Haar herantreten. Nachdem diese Stämmchen die Tasthaarfollikel erreicht haben, verbreiten sie sich nach verschiedenen Höhenrichtungen längs dem Haar — die einen höher, die anderen tiefer. In der Dicke des bindegewebigen Haarbalgs vertheilen sich die Nervenfasern im allgemeinen in folgender Weise: die einen lagern sich in den äusseren (peripherischen) Theilen, die anderen in den inneren (centralen), d. h. den Theilen, welche die äussere Wurzelscheide unmittelbar umgeben. Längs den Balken des cavernösen Gewebes gehen die Nervenfasern aus einer Schicht des Haarbalgs in die andere über, wobei ein grosser Theil von ihnen in Form von Tastmenisken in der äusseren Wurzelscheide endigt; aber einige dieser Nervenfasern bilden die Endäste, resp. Endbäumchen Ostroumow's, welche man in den Balken des cavernösen Gewebes, wie auch in der inneren Lamelle des Haarbalgs in der Nähe der Glashaut wahrnehmen kann. Wie bereits oben gesagt, glaubt Botezat, dass Ostroumow durch die Unvollständigkeit der Färbung seiner Präparate, die sich in den Nervenfasern des tiefen bindegewebigen Haarbalgs nur bis zur Stelle des Eindringens derselben

in die Glashaut erstreckte, sich habe irre führen lassen. Nach der Meinung Botezat's würde Ostroumow bei einer vollständigeren Färbung der Nervenfasern sich davon überzeugt haben, dass die von ihm für Endbäumchen gehaltenen Nervenfasern in Wirklichkeit durch die Glashaut dringen und an der inneren Seite derselben in der äusseren Wurzelscheide Tastmenisken bilden (15, S. 149, 158). Allein die an vergoldeten Präparaten von mir vorgenommenen Untersuchungen bestätigen in allem die von Ostroumow an Methylenblau-Präparaten erlangten Resultate, so dass die von diesem Autor gelieferte Beschreibung der von ihm entdeckten Gebilde, entgegen der Ansicht Botezat's, vollständig der Wirklichkeit entspricht. Wie die beigefügten Abbildungen zeigen, erscheinen die Nervenendbäumchen auf vergoldeten Präparaten so intensiv gefärbt und so scharf contourirt, dass gar kein Grund vorhanden ist, sie für irgend welche andere Nervenendgebilde zu halten. Wir sehen auf diesen Abbildungen, wie die anfangs markhaltigen Nervenfasern schliesslich ihr Myelin verlieren und die sehr typischen, zierlichen Endbäumchen bilden, welche bald an der Glashaut selbst, bald mehr oder weniger entfernt von derselben in dem Bindegewebe des inneren Haarbalgs oder in den Balken des cavernösen Gewebes liegen (Fig. 3, 4 u. 5). Die Begrenzung der Endbäumchen Ostroumow's bildet nach oben die Scheidenanschwellung und nach unten das Gebiet der Haarpapille. — Nervenendigungen, welche der Glashaut unmittelbar anliegen, wurden ausser von Ostroumow in demselben Jahre 1895 auch von Szymonowicz beschrieben. Dieser Autor bemerkt, dass einige Nervenfasern, nachdem sie in dem Bindegewebe des inneren Haarbalgs bis zur Scheidenanschwellung emporgestiegen sind, dort ihr Myelin verlieren und in nackte Achsencylinder zerfallen, „welche Endverzweigungen bilden und von unten in Kelchform die Erweiterung der Scheide umgeben. In den Endverzweigungen theilen sich einzelne Achsencylinder in eine Menge Aestchen, welche sich weiter verzweigen und mit ihrer Form bald an ein Hirschgeweih, bald an einen reich verzweigten Baumast erinnern“ (14, S. 645). Die Anzahl der Endverzweigungen, welche an der Glashaut liegen, ist eine so zahlreiche, dass sie nach den Worten des von mir citirten Autors „ein förmliches Geflecht darstellen und stellenweise ein Netz zu bilden scheinen.“ Wie Szymonowicz ganz richtig bemerkt,

kann der von ihm beschriebene Endapparat durchaus nicht mit dem „tiefen Geflecht“ der früheren Autoren identificirt werden: das letztere, welches im Inneren des bindegewebigen Haarbalgs liegt, enthält auch markhaltige Nervenfasern, während das von Szymonowicz beschriebene Geflecht ausschliesslich aus marklosen varicösen Nervenfäserchen zusammengesetzt ist. In der letzten Arbeit (Botezat) über die Frage der Innervation der Tasthaare wurden die von Szymonowicz behaupteten Thatsachen, wie auch die Daten Ostroumow's nicht bestätigt. Botezat beobachtete im unteren Theile der äusseren Wurzelscheide „das ungemein reichhaltige Netzwerk dünner varicöser Fäden“, aber er fügt hinzu: „Wir erblicken hier die nämlichen Gebilde, die wir schon im oberen Theile angetroffen haben. Abgesehen von etwaigen Grössenunterschieden gleichen sie einander vollkommen. Demnach können diese Gebilde nur Menisken sein, nicht aber „abgespaltete Nervenendigungen“ oder gar Nerven-Endbäumchen“ (15, S. 158). Indessen kann man an vielen meiner Präparate das zarte Geflecht feiner varicöser Fäserchen wahrnehmen, die ihren Anfang von dem „tiefen Nervengeflecht“ der früheren Autoren aus nehmen; dieses zarte Geflecht liegt der Glashaut des Tasthaars unmittelbar an; stellenweise kann man die Gruppenbildung einiger der Fäden dieses zarten Geflechts in den Endästchen beobachten. Häufig begegnet man Präparaten, die mit den Szymonowicz'schen Zeichnungen vollkommen übereinstimmen. Sonach muss man die Beobachtungen dieses Forschers, wie auch die Daten Ostroumow's für vollkommen richtig halten, vielleicht nur mit dem Vorbehalt, dass die oben beschriebenen Nervengebilde weiter verbreitet sind, d. h. dass sie nicht durch den unteren Theil der Scheidenanschwellung begrenzt werden, sondern sich nach unten fast bis zur Haarpapille selbst ausdehnen.

Gruppe II. Die Tastmenisken (menisques tactiles), deren Form und Anordnungsweise zwischen den Zellen der äusseren Wurzelscheide schon oben dargelegt wurde, werden hauptsächlich durch die Nervenfasern des oberflächlichen (peripherischen) Geflechts des Haarbalgs gebildet. Wir erkennen zwar die zuerst von Botezat ausgesprochene Behauptung an, dass „auch das tiefliegende Nervengeflecht der Tasthaarbälge an der Bildung von Menisken participirt“ (15, S. 158) und dass Tastmenisken auch

unterhalb der Scheidenanschwellung der äusseren Wurzelscheide angetroffen werden; allein dieses findet augenscheinlich durchaus nicht bei allen Haaren statt und selbst dort, wo dies beobachtet wird, findet man die Tastmenisken im unteren Theil der äusseren Wurzelscheide in nur sehr beschränkter Anzahl. Ob nun in der That von den Spitzen der Tastmenisken kleine varicöse Aestchen ausgehen, die in der äusseren Wurzelscheide frei endigen, ist mit unzweifelhafter Bestimmtheit auszusprechen nicht möglich. Die Tastmenisken stehen bekanntlich mit einander mittelst varicöser Fäden in Verbindung und wenn diese Fäden durch den Schnitt von den einen der Menisken getrennt werden und mit anderen in Verbindung bleiben, so kann sich leicht das von Botezat beschriebene Bild ergeben.

Gruppe III. Was die Nervenendigungen in der Haarpapille anbetrifft (Fig. 6), so ist aus einem meiner Präparate klar ersichtlich, dass wir es hier mit gewöhnlichen Vasomotoren zu thun haben. Somit hat Ostroumow, obgleich er nach seinen eigenen Worten an seinem Präparate die Zugehörigkeit der feinen Fäden des engmaschigen Nervenplexus zu den Blutgefässen der Haarpapille nicht nachzuweisen vermochte, dennoch über die Natur dieser feinen Nervenfäden eine vollkommen richtige Vermuthung ausgesprochen.

Wir schreiten jetzt zur Durchmusterung einer besonderen Art von Nervenendigungen in den Tasthaaren, und zwar — der freien intraepithelialen Nervenendigungen in der äusseren Wurzelscheide. Solche Nervenendigungen kann man natürlich nicht mit denjenigen Nervenfasern identificiren, deren Arnstein in seiner Arbeit vom Jahre 1876 erwähnt; die letzteren konnte man auf sehr vielen meiner Präparate wahrnehmen, aber ich werde von ihnen hier nicht sprechen, da diese Nerven, welche sich im Gebiete der Ausführungsgänge der Talgdrüsen und höher befinden, wie Lawdowsky ganz richtig bemerkt, sich durch nichts von den gewöhnlichen intraepithelialen Nervenfasern der Haut unterscheiden und demnach auch nicht zu dem Nervenapparat der Haare zu rechnen sind. Und in dem neuesten Artikel Arnstein's (Mittheilung über die Arbeit Ostroumow's), in welchem der Nervenendapparat der Tasthaare ausführlich beschrieben wird, ist von diesen Nervenfasern nicht mehr die Rede. Auch in den Zeichnungen W. N. Weliky's ist von den in Rede

stehenden Nervenendigungen keine Spur zu finden. Nur bei G. Retzius haben wir eine Zeichnung angetroffen (Fig. 6, Taf. XVI), welche sehr an eins unserer Präparate erinnert (Fig. *N* 7). Aber G. Retzius betrachtet, wie bemerkt, das Durchdringen des Nerven in das Innere der äusseren Wurzelscheide als eine sehr seltene Anomalie, weil er eine solche Erscheinung trotz des sehr zahlreichen Materials nur einmal beobachtet hat (der Nerv wurde mittelst Chromsilber nach der Methode C. Golgi's imprägnirt). Uebrigens ist es Retzius auch begegnet, einen, seiner Meinung nach anomalen Fall von Durchdringung der Nervenfaser durch die Glashaut, nicht bei einem Sinushaar, sondern bei einem Haar von einer Uebergangs- oder Zwischenform zu beobachten. Jedenfalls hat G. Retzius einmal zufällig eine Nervenendigung von gerade derselben Art beobachtet, wie wir sie jetzt beschreiben wollen und deshalb haben wir es für unsere Pflicht gehalten dieses Factum als einziges in der überaus grossen Litteratur über das Haar anzumerken.

Die intraepithelialen Nerven der äusseren Wurzelscheide der Tasthaare nehmen ihren Anfang vom tiefen Nervenplexus des inneren Haarbalgs, dem Anscheine nach hauptsächlich mittelst des oben beschriebenen zarten Geflechts feiner varicöser Fäden an der Glashaut, obgleich Szymonowicz bemerkt: „die Fasern dieses Geflechts dringen nirgends durch die Glashaut durch" (14, S. 645). Botezat beobachtete das Durchdringen der varicösen Fasern des tiefen Nervengeflechts durch die Glashaut; aber seiner Meinung nach bilden solche in das Innere der äusseren Wurzelscheide (in deren unteres Gebiet) eindringende Nerven hier nur Tastmenisken, welche sich durch nichts von denjenigen unterscheiden, mit welchen die Nerven des oberflächlichen (peripherischen) Geflechts des bindegewebigen Haarbalgs endigen. Nach meinen Beobachtungen dringt die Hauptmasse der feinen varicösen Fäserchen in die Tiefe der äusseren Wurzelscheide des Tasthaars im Gebiete des Ringwulstes, resp. des schildförmigen Körpers ein, oft im gleichen Niveau mit dem unteren Rande desselben, zuweilen aber auch höher (Fig. 8). Unterhalb der Anschwellung der äusseren Wurzelscheide (der birnförmigen Erweiterung) werden die Nerven der beschriebenen Art augenscheinlich sehr selten angetroffen. An der genannten Stelle aber (im Gebiete des schildförmigen Körpers resp. des Ringwulstes) dringen

marklose, seltener feine markhaltige Nervenfasern in ziemlich beträchtlicher Anzahl durch die Glashaut des Tasthaars hindurch, häufiger in schräger, seltener in gerader Richtung. Diese durchgetretenen Nervenfasern unterscheiden sich dem Anscheine nach durch nichts von den gewöhnlichen intraepithelialen marklosen varicösen Nervenfäserchen. Nachdem dieselben in die Tiefe der äusseren Wurzelscheide gelangt sind, verlaufen sie, sich theilend, zwischen den Epithelialzellen derselben und endigen frei, zuweilen bereits unweit der inneren Wurzelscheide. Die Richtung, in welcher die varicösen Nervenfasern zwischen den Zellen der äusseren Wurzelscheide verlaufen, ist augenscheinlich keine regelmässige oder beständige, indessen kann man wahrnehmen, dass die Nervenfäserchen, nachdem sie im Gebiete der Ringwulst durch die Glashaut hindurchgedrungen sind, am häufigsten sich sogleich nach dem Eintritte in die äussere Wurzelscheide nach unten wenden und zwischen den Epithelialzellen derselben in der Richtung zur Haarpapille verlaufen. Viel seltener nehmen die Nervenfäserchen ihren Lauf von der Stelle des Eindringens durch die Glashaut nach oben. Die Terminalfäden erscheinen oft mit einander verflochten, gleichsam verwebt, anastomosiren aber augenscheinlich niemals mit einander (Fig. *NN* 7, 8 u. 9).

Alle diese Nervenendigungen, mit Ausnahme der Vasomotoren der Haarpapille, haben ihre Bedeutung als sensible Nerven-Leitungsapparate, wahrscheinlich als Vermittler verschiedener Art Empfindungen. So kann man annehmen, dass die intraepithelialen Nervenendigungen einerseits die Aufgabe haben als Tastendorgane zu dienen — das sind namentlich die Tastmenisken resp. „menisques tactiles“ Ranvier's, andererseits vielleicht als Vermittler von Schmerzempfindungen zu functioniren — das sind die freien intraepithelialen Nervenendigungen, welche man als eine Abart der Nervenendigungen in dem Stratum Malpighii der Haut betrachten kann. Was die verschiedenen Arten der Bindegewebs-Nervenendigungen anbetrifft, welche zu den Tasthaaren in Beziehung stehen, so ist hier wie an vielen anderen Stellen des Organismus, wo man ähnliche Gebilde wahrnehmen kann, ihre physiologische Bedeutung noch nicht ganz klargestellt; man kann von ihnen nur sagen, dass sie zu den sensiblen Nervenendigungen gehören.

Zum Schluss muss ich bemerken, dass ich fortfahre, mich unter Leitung meines hochverehrten Lehrers Herrn Prof. Dr. A. E. Smirnow mit der Untersuchung sowohl der Nervenendigungen der Tasthaare überhaupt, wie auch speciell der von mir constatirten freien intraepithelialen Nervenendigungen in der äusseren Wurzelscheide zu beschäftigen und dass ich die Resultate meiner Forschungen binnen kurzem in einer weiteren Darlegung mitzutheilen gedenke.

Tomsk, 1899, Januar.

Litteraturverzeichniss.

1. Schöbl, Die Flughaut der Fledermäuse, namentlich die Endigung ihrer Nerven. Archiv für mikrosk. Anatomie Bd. VII. 1871.
2. Schöbl, Das äussere Ohr der Mäuse als wichtiges Tastorgan. Archiv für mikrosk. Anatomie. Bd. VII. 1871.
3. Schöbl, Das äussere Ohr des Igels als Tastorgan. Archiv für mikrosk. Anatomie. Bd. VIII. 1872.
4. Schöbl, Nochmals über die angeblichen Terminalkörperchen an den Haaren einiger Säugethiere. Archiv für mikrosk. Anatomie. Bd. VIII. 1872.
5. Schöbl, Ueber die Nervenendigung an den Tasthaaren der Säugethiere, sowie über die feinere Structur derselben. Archiv für mikrosk. Anatomie. Bd. IX. 1873.
6. Leydig, Studien über die äussere Bedeckung der Säugethiere. Archiv f. Anat. u. Physiol. v. Reichert u. Du Boi-Reymond. 1859.
7. Boll, Ueber die Nervenendigung in den Haarbälgen einiger Tasthaare. Centralblatt f. medic. Wissensch. 1871, Nr. 34, S. 532.
8. Dietl, Untersuchungen über die Tasthaare. Sitzungsberichte der K. K. Akademie d. Wissensch. Bd. LXIV, 1 Abth. Juliheft 1871; Bd. LXVI, 3 Abth. Juliheft 1872; Bd. LXVIII. 3 Abth. Decemberheft 1873.
9. Jobert, Recherches sur les poils du tact. Annales des sciences nat. V série, Zool. Tome XVI. Article Nr. 5.
10. Arnstein, Die Nerven der behaarten Haut. Wiener Sitzungsberichte. Bd. LXXIV. 3 Abth., 1876.
11. Bonnet, Studien über die Innervation der Haarbälge der Hausthiere. Morphologisches Jahrbuch, Bd. IV. 1878.
12. Merkel, Fr., Ueber die Endigung der sensiblen Nerven in der Haut der Wirbelthiere. Rostock, 1880.
13. Ostroumow, P., Die Nerven der Sinushaare. Anatom. Anzeiger, Bd. X, 1895.

14. Szymonowicz, Die Nervenendigungen in den Tasthaaren. Archiv f. mikr. Anat. u. Entw. Bd. XLV. 1895.
15. Botezat, E. Die Nervenendigung an den Tasthaaren von Säugethieren. Archiv f. mikr. Anat. u. Entw. Bd. L. Heft 1. 1897.
16. Odenius, Beiträge zur Kenntniss des anatomischen Baues der Tasthaare. Archiv f. mikr. Anat. Bd. II. 1866.
17. Ranvier, L., a) Nouvelles recherches sur les organes du tact. Comptes rendus de l'Acad. des sciences. Tome 91, 1880 — b) Traité technique d'histologie 1889.
18. Lawdowsky u. Stieda. Die Haut und ihre Anhänge. In: Lawdowsky u. Owsjannikow: Grundriss der mikrosk. Anatomie des Menschen u. der Thiere. St. Petersburg, 1887. Th. II. S. 511. (Russisch.)
19. Weliky, W. N., Ueber die Nervenendigungen in den Tasthaaren. Arbeiten der St. Petersb. Gesellsch. d. Naturforscher 1872. (Russisch.)
20. Retzius, G., Ueber die Nervenendigungen an den Haaren. Biologische Untersuchungen. Bd. IV. 1892.
21. Retzius, G., Ueber die Endigungsweise der Nerven an den Haaren des Menschen. Biologische Untersuchungen. Bd. VI, 1894.

Erklärung der Abbildungen auf Tafel XXII, XXIII.

Fig. 1. Tasthaar eines Hundes; Längsschnitt. (Vergoldetes Präparat). Reichert Okul. 3. Obj. 4. Ausgez. Tubus. Neue Camera lucida. In dem Schnitte sind sichtbar: der hervorgewölbte Theil der Scheidenanschwellung des Tasthaars über der Einschnürung der Anschwellung. Der Ringsinus *S*, welcher mit seinem unteren Theile den schildförmigen Körper (den Ringwulst) umfasst und nach oben in Form einer Ausbuchtung *b* in den bindegewebigen Haarbalg hineinragt. (Sowohl die obere Ausbuchtung des Ringsinus, wie auch ein Theil des bindegewebigen Haarbalgs, in welchen der Sinus hineinragt, sind in der Zeichnung nur theilweise dargestellt). Die Einbuchtung des Ringsinus trennt den peripherischen Theil des bindegewebigen Haarbalgs von dem inneren Theile desselben, welcher, sich von oben nach unten senkend, zwischen der venösen Ausbuchtung einerseits und der Anschwellung der äusseren Wurzelscheide andererseits lagert. In demselben Theile des bindegewebigen Haarbalgs vertheilt sich auch die Hauptmasse des ringförmigen Geflechts. Dieses ringförmige Nervengeflecht besteht (wie aus der Zeichnung ersichtlich) hauptsächlich, wenn nicht ausschliesslich, aus marklosen Nervenfasern. Die varicösen Nervenfäden dieses Geflechts verlaufen in dem Binde-

gewebe vorzugsweise in querer Richtung; ein Theil dieser Fäden nimmt seinen Anfang aus dem oberflächlichen Geflechte der Haut (was in der Zeichnung nicht dargestellt ist); ein anderer Theil, augenscheinlich der kleinere, geht aus den Nervenfasern des tiefen Geflechts hervor. Diese letzteren Fasern nähern sich von unten der Anschwellung der äusseren Wurzelscheide, indem sie sich unterwegs nach der gewöhnlichen Art der markhaltigen Nervenfasern mannigfaltig theilen (was auf der Zeichnung links sichtbar ist). Nachdem die Nervenfasern die Anschwellung der äusseren Wurzelscheide erreicht haben, verlieren sie ihre Markscheide und dringen darauf durch die Glashaut, um unter derselben die Tastmenisken *d* zu bilden, welche in dem peripherischen Theile der äusseren Wurzelscheide liegen. Eine Nervenfaser, welche ihre Markscheide verloren hat, kann einen, zwei oder mehrere Tastmenisken bilden (was auf der Zeichnung zu erblicken ist).

Fig. 2. Tasthaar eines Hundes. Querschn. (Vergoldetes Präparat). Reichert Okul. 3. Obj. 4. Ausgez. Tubus. Neue Camera lucida. *A* äusserer Theil des bindegewebigen Haarbalgs; *S* der Ringsinus; *J* die innere Schicht des Haarbalgs, welche, wie dieses oben beschrieben ist, zwischen den Ringsinus und die äussere Wurzelscheide hineinragt. In der inneren Bindegewebsschicht des Haarbalgs ist das ringförmige Nervengeflecht eingeschlossen, welches, wie dieses aus der Zeichnung ersichtlich, fast ausschliesslich aus feinen marklosen, varicösen Nervenfasern besteht, die in querer Richtung verlaufen und sich fast bis zur Glashaut des Haars verbreiten; *g* Glashaut des Haars; *aW* äussere Wurzelscheide; zwischen den Epithelialzellen derselben sind 4 Langerhans'sche Zellen sichtbar; *iW* innere Wurzelscheide; *H* Haarschaft.

Fig. 3. Tasthaar eines Hundes. Längsschnitt. (Vergoldetes Präparat.) Reichert Okul. 3. Obj. 4. Neue Camera lucida. *A* äussere Schicht des bindegewebigen Haarbalgs; *J* innere Schicht; *t* die Balken des cavernösen Gewebes, welche von der äusseren Schicht des bindegewebigen Haarbalgs zur inneren Schicht ihren Lauf nehmen, und zwar vorzugsweise in der Richtung nach aussen und von unten in's Innere und nach oben. Im unteren Theil der Zeichnung ist eine markhaltige Nervenfaser sichtbar, welche in einem Balken des cavernösen Gewebes emporsteigt und sich theilt. Die durch die Theilung entstandenen Aeste endigen mit den Nervenendbäumchen Bonnet's und Ostroumow's; diese Endbäumchen liegen nicht weit von der Glashaut im Bindegewebe der inneren Schicht des Haarbalgs. Ueber diesen Bäumchen ist in der Zeichnung ein ganzes Bündel von markhaltigen Nervenfasern sichtbar, welche sich in der inneren Schicht des bindegewebigen Haarbalgs nach oben richten. Einige dieser Nervenfasern biegen sich nach

innen und bilden bald dicht an der Glashaut, bald mehr oder weniger entfernt von derselben und sogar in den Balken des cavernösen Gewebes baumförmige Nervenendigungen, wie dieses im oberen Theile der Zeichnung sichtbar ist; *g* Glashaut; *aW* äussere Wurzelscheide; *iW* innere Wurzelscheide des Haars. (In der Zeichnung ist nur die Begrenzung beider Wurzelscheiden contourirt.)

Fig. 4. Nervenendbäumchen bei stärkerer Vergrösserung. Reichert Okul. 3. Obj. 8a. Neue Camera lucida. Die Nervenfaser verliert ihr Myelin und bildet ein Nervenendbäumchen, welches der Glashaut anliegt.

Fig. 5. Papille eines Tasthaars vom Meerschweinchen. (Präparat nach Golgi'scher Methode.) Hartnack Okul. 2. Obj. 7. Neue Camera lucida Reichert's. *a* Haarpapille; *b* äussere Wurzelscheide; *n* ein Nervenstämmchen, welches zugleich mit den Blutgefässen in die Papille eintritt und in ein ganzes Bündel von feinen Nervenfäserchen zerfällt.

Fig. 6. Das Tasthaar eines Meerschweinchens. (Vergoldetes Präparat.) Reichert Okul. 3, Obj. 8a. Neue Camera lucida. *S* Venensinus. (In des Zeichnung ist nur ein kleiner Theil desselben sichtbar.) In dem Venensinus liegen rothe Blutkörperchen. *V* schildförmiger Körper; *aW* äussere Wurzelscheide des Haars, in welcher drei Langerhans'sche Zellen sichtbar sind. In das Innere der äusseren Wurzelscheide im Gebiete über dem schildförmigen Körper sind marklose varicöse Nervenfasern eingedrungen, welche zwischen den Zellen der äusseren Wurzelscheide frei endigen. Im allgemeinen erhält man ein Bild, das sehr an dassjenige erinnert, welches G. Retzius an einem Haar von einer Uebergangs- oder Zwischenform gesehen und dargestellt hat.

Fig. 7. Das Tasthaar eines Meerschweinchens. Querschnitt unterhalb des schildförmigen Körpers. (Vergoldetes Präparat.) Reichert Okul. 3, Obj. 8a. Neue Camera lucida. *S* Venensinus (in der Zeichnung ist nur ein kleiner Theil desselben wiedergegeben); im Inneren des Sinus Blutkörperchen; *J* innerer Theil des bindegewebigen Haarbalgs, in welchem die zur Glashaut herantretenden Nervenfasern sichtbar sind; *g* Glashaut, durch welche die Nervenfasern an vier Stellen hindurch dringen; *aW* äussere Wurzelscheide mit varicösen kleinen Nervenfäserchen, welche zwichen den Epithelialzellen derselben, hauptsächlich von derPeripherie des Haaars, d. h. von der Glashaut zum Centrum, d. h. zur inneren Wurzelscheide verlaufen. Unter den Zellen der äusseren Wurzelscheide ist eine Langerhans'sche Zelle sichtbar.

Mehrkernige Eizellen und mehreiige Follikel.

Von

Dr. **Hans Rabl,**

Privatdocenten und Assistenten am histologischen Institut in Wien.

Hierzu Tafel XXIV und 1 Textfigur.

Das 3. Heft des 53. Bandes dieses Archives enthält eine Arbeit von Stoeckel, betitelt: „Ueber Theilungsvorgänge in Primordialeiern bei einer Erwachsenen", welche in mehr als einer Hinsicht das lebhafteste Interesse wachruft. Der Verf. untersuchte die Ovarien einer 29jährigen, an croupöser Pneumonie verstorbenen Nullipara, welche sich sowohl frei von entzündlichen Veränderungen als andersartigen, pathologischen Processen erwiesen, dagegen am Follikelapparat merkwürdige Erscheinungen darboten. Es fanden sich nämlich zahlreiche Primärfollikel, deren Eizellen 2, manchmal sogar 3 und 4 Keimbläschen enthielten. In noch grösserer Menge liessen sich in den Schnitten Primärfollikel nachweisen, deren Epithel zwei und mehr Eizellen umschloss, welche letztere nachweisbar aus Theilung der zweikernigen Eizellen hervorgegangen waren. Zwischen diese Eizellen dringt das Follikelepithel allmählich von aussen ein und bildet schliesslich um jedes Ei eine selbstständige Hülle. Die auf diesem Wege aus einem Follikel hervorgegangenen 2—4 neuen Follikel liegen anfangs noch in Gruppen beisammen und lassen dadurch ihre Zusammengehörigkeit erkennen.

Ist schon die Beobachtung von grossem Interesse, dass auch noch im späteren, mannbaren Alter eine Theilung zweieiiger Follikel stattfindet, so ist es noch mehr die Mittheilung, dass diese beiden Eizellen die Nachkommen einer Eizelle mit verdoppeltem Keimbläschen sein sollen. Denn bisher wurden Zellen mit 2 Keimbläschen als „wahre Zwillingseier" angesehen und erst kürzlich von O. v. Franqué [1]) eine solche Bildung unter diesem Titel beschrieben. Aber auch eine Theilung von Primordialfollikel in

1) Beschreibung einiger seltener Eierstockpräparate. Zeitschr. f. Geburtshülfe und Gynäkologie Bd. XXXIX. Heft 2.

dem Alter des Stoeckel'schen Falles war von vornherein unwahrscheinlich und ist zweifellos eine Seltenheit, da sonst Nagel[1]) dieses Vorkommen nicht in so decidirter Form in Abrede gestellt hätte. Es ist darum zu erwarten, dass die besprochene Arbeit bei den Gynäkologen eingehende Würdigung finden werde.

Aber auch die Histologen haben Veranlassung, zu derselben Stellung zu nehmen. Nach den Angaben Stoeckel's sollen nämlich die beiden Kerne der Eizellen mit doppeltem Keimbläschen auf dem Wege der direkten Theilung entstehen. Als Vorstadien der Amitose deutete er: „Verdoppelung des Kernkörperchens, besonders aber Formveränderungen und Abschnürungen am Keimbläschen selbst." So konnten bohnenähnliche und hantelförmige Kerne beobachtet werden. Leider sind derartige Formen auf der beigegebenen Tafel nicht dargestellt, denn dem Kern der Fig. 1, welcher nur in die Länge gestreckt ist, lässt sich nicht ansehen, dass er im Beginn einer amitotischen Theilung stehe. Ovale Kerne kommen gar nicht selten in länglichen Follikeln zur Beobachtung, und dürften gleich der Form des Follikels auf ungleichen Druck des umgebenden Gewebes zurückgeführt werden müssen.

Wenn sich die Angabe Stoeckel's hinsichtlich von Amitosen in Primordialeiern auf den citirten Fall in dem Ovarium einer Erwachsenen beschränkt hätte, so hätte man sie als Abnormitäten betrachten können, welche von einem, wenn auch nicht nachweisbaren, pathologischen Reiz angeregt wurden. Nun theilt aber Stoeckel weiters mit, dass er in dem Ovarium eines neugeborenen Kindes, welches frisch in Sublimat fixirt worden war, dieselben Bilder direkter Kerntheilung und folgender Follikeltheilung aufgefunden habe. Dadurch schien der Nachweis erbracht, dass amitotische Theilungen in die normale Entwicklungsbahn menschlicher Eizellen eingeschoben seien. Das wäre aber ein Vorkommen, das die herrschende Lehre über die Bedeutung der direkten Kerntheilung geradezu über den Haufen würfe.

Ich will nicht näher auf die theoretische Seite dieses Gegenstandes eingehen und begnüge mich damit, darauf zu verweisen, dass allerdings direkte Kerntheilungen bei einer Reihe von Geschlechtszellen beschrieben wurden. Insbesondere sind es

1) Das menschliche Ei. Arch. f. mikr. Anatom. 31. Bd.

die Spermatogonien von Wirbellosen und niederen Wirbelthieren, bei welchen dieser Modus der Kerntheilung vorkommt. Ich citire diesbezüglich die Beobachtungen von Auerbach[1]) bei Paludina vivipara, von Meves[2]), dessen Befunde durch vom Rath[3]) und Benda[4]) bestätigt wurden, bei Salamandra maculosa und von Sabatier[5]) bei Dekapoden. Doch ist die Möglichkeit nicht ausgeschlossen, dass die Amitose hier wie in anderen Fällen nur den ersten Schritt einer degenerativen Veränderung der Zellen darstellt. Die zahlreichen Mittheilungen über Amitose in den Hodenzellen von Arthropoden können aus dem Grunde nicht zu Gunsten einer generativen Bedeutung dieses Prozesses in's Feld geführt werden, weil sie — wie vom Rath[6]) zeigte — nur die Randzellen, nicht aber die eigentlichen Sperma bildenden Zellen betreffen. Bei Säugethieren dürfte das Vorkommen von Amitose nach den Ermittlungen v. Ebner's[7]) am Rattenhoden — wenigstens für die geschlechtsreifen Thiere — gänzlich auszuschliessen sein. Aehnlich liegen die Verhältnisse hinsichtlich der Eizellen. Die einzigen, vorläufig noch unwidersprochenen Beobachtungen über direkte Kerntheilungen in denselben sind die von Preussen[8]), welche am Ovarium von Hemipteren angestellt wurden. Im Keimlager, jener Stätte, an der sich „die kleinsten, nur bei Beobachtung mit stärkerer Vergrösserung deutlich unterscheidbaren Kerne" finden, ist nach diesem Autor die direkte Kernzerschnürung sogar die Regel, indirekte Theilungen

---

1) Untersuchungen über die Spermatogenese von Paludina vivipara. Jenaische Zeitschrift f. Naturwissensch. 30. Bd. 1896.

2) Ueber amitotische Kerntheilung in den Spermatogonien des Salamanders. Anat. Anz. 6. Jahrg.

3) Beiträge zur Kenntniss der Spermatogenese von Salamandra maculosa. Zeitschr. f. wissensch. Zool. 57. Bd.

4) Zelltheilungen im Salamanderhoden. Verhandlungen der anat. Gesellsch. 1893.

5) De la spermatogénèse chez les Crustacés décapodes. Traveaux de l'Institut de zool. de Montpellier, Paris 1893.

6) Ueber die Bedeutung der amitotischen Kerntheilung im Hoden. Zool. Anz. 1891.

7) Zur Spermatogenese bei den Säugethieren. Arch. f. mikrosk. Anatomie 31. Bd. 1888.

8) Ueber die amitotische Kerntheilung in den Ovarien der Hemipteren. Zeitschr. f. wissensch. Zoologie 59. Bd.

finden sich hier nur sehr spärlich. Auch in den jüngeren Eifächern lassen sich zahlreiche Fälle von Amitose, ungefähr in der gleichen Häufigkeit wie die Mitosen beobachten.

Bei diesem Stande der Frage ist es wohl nicht überflüssig, wenn ich über einen Fall berichte, der hinsichtlich der Follikeltheilung durchaus mit jenem Stoeckel's übereinstimmt, sich aber darin von demselben unterscheidet, dass eine direkte Theilung der Eikerne nicht mit Sicherheit nachgewiesen werden konnte.

Es handelt sich um das linke Ovarium [1]) einer 25 jährigen Nullipara, das bei Gelegenheit einer Totalexstirpation per vaginam gewonnen und sofort in eine gesättigte, wässrige Sublimatlösung eingelegt worden war. Die Operation war auf der Klinik des Herrn Professors Schauta wegen andauernder atypischer Blutungen ausgeführt worden. Nach Mittheilungen von Herrn Dr. Mandl, dessen Güte ich das Präparat verdanke, befand sich das Mädchen am 1. Tage ihrer Menstruation, welche von 6—7 tägiger Dauer zu sein pflegte. Es ist dies bemerkenswerth, da auch im Falle Stoeckel die Periode erst vor 2 Tagen abgelaufen war. Zur Färbung der nach Celloidineinbettung angefertigten Serienschnitte wurde theils Hämatoxylin-Eosin, theils Eisenhämatoxylin verwendet. Obwohl in den Schnitten nur ein geringer Theil der Rindenschichte enthalten war, fand ich doch in jedem zahlreiche zweieiige Follikel und alle Stadien der Theilung derselben. Ich bedaure jetzt sehr, nicht den ganzen Eierstock in Serienschnitte zerlegt zu haben. Ich wäre dadurch natürlich in die Lage gekommen, eine noch grössere Zahl von Objekten als Stütze meiner Anschauung in's Feld führen zu können. Ich habe nur 2 Stücke aus dem Ovarium verarbeitet, welche besonders grosse Follikel enthielten, von denen sich übrigens einer als atretisch erwies und jenen eigenthümlichen Befund darbot, den ich in Fig. 17 meiner Arbeit, „Beitrag zur Histologie des Eierstockes des Menschen und der Säugethiere“ [2]) wiedergegeben habe. Der übrig gebliebene grössere Theil des Eierstockes wurde in ein Glas zu anderen gebracht und konnte unter denselben nicht mehr ausfindig gemacht werden. So basirt meine Anschauung auf einer relativ nur geringen Zahl von Schnitten, die aber trotzdem ge-

1) Das rechte Ovarium war cystisch entartet.
2) Anatomische Hefte 1898.

eignet sind, die Angaben Stoeckel's über Amitose zu erschüttern.

Der Grund, warum ich meinen Präparaten eine grössere Beweiskraft als jenen Stoeckel's zuschreibe, liegt darin, dass ich mit gut fixirtem Material arbeitete, während das von Stoeckel verwendete in Müller'scher Flüssigkeit mit Formolzusatz conservirt worden war. Dieses Gemisch aber ist — wie Stoeckel übrigens selbst bemerkt — zweifellos ungeeignet, um feinere Kernstrukturen erkennen zu lassen und dürfte auch in jenen Fällen, in welchen 2 Kerne einander unmittelbar bis zur Berührung genähert waren, gelegentlich eine Verquellung derselben veranlasst oder wenigstens verhindert haben, dass die beiderseitigen Kerngrenzen wahrgenommen werden konnten. Und auf derartige Trugbilder möchte ich die Angabe Stoeckel's über Amitose der Eizelle in erster Linie zurückführen. Eine zweite Möglichkeit, welche vielleicht eine reellere Basis für seine Behauptungen lieferte, will ich erst zum Schlusse erörtern. Ehe ich mich jedoch mit der angeblichen Kerntheilung des weiteren befasse, will ich einiges über die Struktur des Keimbläschens in Primordialeiern vorausschicken. Denn es ist vor allem nothwendig, äussere Gestalt, Grösse und innere Struktur der Kerne festzustellen, ehe die Veränderungen an ihnen untersucht werden können.

Die Gestalt der Keimbläschen ist bekanntlich gewöhnlich eine kugelige. Wie ich aber schon früher erwähnte, sind auch ovale Kerne in Primärfollikeln gar nicht selten. Man beobachtet sie fast regelmässig in Eizellen, welche gleichfalls eine ovale Form besitzen. Da ihre lange Axe parallel der Oberfläche des Eierstockes, niemals senkrecht zu derselben gelagert ist, so dürfte die Form des Follikels eine Folge der Spannung sein, unter der sich alle Elemente der Eierstocksrinde befinden. Eine längliche Gestalt könnte nur dann mit einiger Berechtigung als das Anfangsstadium einer direkten Theilung aufgefasst werden, wenn der Kern im Ganzen vergrössert und die Längsstreckung nicht mit einer Verschmälerung im queren Durchmesser verbunden ist. Der Durchmesser der kugeligen Keimbläschen beträgt 0,018—0,022 mm, bei den ovalen Kernen nimmt derselbe gewöhnlich in der einen Richtung um einige Mikra zu, in der anderen um dasselbe Maass ab.

Was die innere Struktur der Eikerne anbelangt, so konnte

ich darüber an meinen Präparaten[1]) folgendes ermitteln. Den auffälligsten Bestandtheil der Kerne bilden zahlreiche, kleine Kügelchen, die in Reihen hinter einander angeordnet sind, als ob sie an Fäden befestigt wären. Neben ihnen trifft man aber in manchen Kernen in der That Fäden, welche zum kleinen Theile frei endigen, zum grösseren netzförmig verbunden sind und in ihrem Verlauf kleinere, an den Knotenpunkten des Netzes grössere Mikrosomen führen. Uebrigens ist es in vielen Fällen schwierig zu entscheiden, ob nur Reihen ganz kleiner, blassgefärbter, hinter einander liegender Körnchen oder echte Fäden vorliegen, zumal diese letzteren — soweit dies bei der Kleinheit des Objektes zu entscheiden ist — keine glatten Contouren besitzen. Diese Aehnlichkeit und die enge Lagebeziehung gestatten wohl den Schluss, dass die Körnchen und die Substanz der Fäden in genetischer Beziehung zu einander stehen. Welcher Art dieselbe ist, wie überhaupt jene Bilder zu erklären sind, lässt sich nur sagen, wenn man jüngere Phasen aus der Entwicklung der Eikerne untersucht hat. Ich habe diese Untersuchung zwar nicht am Menschen, wohl aber an thierischen Eierstöcken ausgeführt und darüber bereits vor 2 Jahren in einer kurzen Notiz berichtet[2]).

Bei einem 14 Tage alten Kätzchen konnte ich ein Stadium beobachten, in dem das gesammte Chromatin in einem aufgeknäuelten Faden vereinigt ist, welcher sich später einerseits der Länge nach spaltet, andererseits in hinter einander liegende Stücke segmentirt, wodurch Fadenpaare gebildet werden. Diese Beobachtungen fanden eine Bestätigung für den Menschen durch van der Stricht[3]), welcher hier die Längsspaltung des Fadens mit einer Deutlichkeit sah, dass er geradezu die Eizellen von Neugeborenen als Demonstrationsobjekte für diese Phase der indirekten Kerntheilung empfehlen konnte. Als folgendes Stadium beobachtete van der Stricht chromatische Ringe, welche da-

1) Bei der folgenden Beschreibung wurde nicht nur das Verhalten des vorliegenden Eierstockes, sondern auch das zahlreicher anderer, in verschiedener Weise gehärteter berücksichtigt.

2) Die ersten Wachsthumserscheinungen in den Eiern von Säugethieren. Sitzungsber. d. K. Akad. d. Wissensch. in Wien, mathem.-naturw. Cl. III. Abth. 106. Bd.

3) La répartition de la chromatine dans la vésicule germinative de l'oocyte de la femme. Verhandl. der anat. Gesellsch. 1898.

durch entstehen, dass „die beiden chromatischen Tochtersegmente in ihrem mittleren Theile auseinanderweichen, während sie an ihren Enden vereinigt bleiben, oder indem sie an ihren Enden, wo sie durch eine dünne Nucleinbrücke an ein benachbartes, chromatisches Segment gebunden sind, verschmelzen."

Ganz ähnliche Gebilde erzeugen die Chromosomenpaare bei der Katze, wie aus Fig. 1 und 2 zu ersehen ist. Eigentliche Ringbildungen, d. h. Verklebungen der zu einander gehörenden Chromosomen an ihren beiden Enden, scheinen hier zwar nicht vorzukommen. Dagegen findet man die Chromosomen vielfach an einem Ende verschmolzen und zu einer Schlinge übereinander gelegt. Schon in diesem Alter ist stellenweise ein mikrosomaler Bau der Fäden vorhanden. Noch besser kann man sich von demselben überzeugen, wenn man Ovocyten erwachsener Katzen betrachtet. Hier besitzen einzelne Mikrosomen eine bedeutende Grösse und gleichen dadurch denjenigen, welche auf Fig. 3 dargestellt sind. Ich glaube also nicht fehl zu gehen, wenn ich die beim Menschen zur Beobachtung gelangenden Fäden direkt von den chromatischen Segmenten ableite und die in denselben gelegenen Kügelchen als Mikrosomen besonderer Grösse, die noch aus früheren Entwicklungsperioden herstammen, auffasse. — Diese Deutung ergibt sich auch durch den Vergleich meiner Zeichnungen mit Fig. 1 der van der Stricht'schen Arbeit.

In jenen Fällen, in welchen in den Kernen nur reihenweise angeordnete Körner sichtbar sind, dürften die Fäden wohl nur verdeckt sein. Da in späteren Stadien die Zahl der im Kern befindlichen Chromatinkugeln eine nur geringe, die Grösse derselben hingegen eine beträchtliche ist, so muss man wohl annehmen, dass die kleinen Kugeln mit einander zusammenfliessen und dadurch die grösseren erzeugen. Auf dem gleichen Wege dürften wohl auch in den jüngsten Ovocyten die grösseren Mikrosomen aus den kleinen hervorgegangen sein. Uebrigens lassen sich Bilder, welche für diese Auffassung sprechen, direkt beobachten.

Das Netzwerk, welches die Kerne in einem gewissen Alter durchzieht, entsteht durch Verknüpfung der ursprünglich, wenigstens grösstentheils, selbstständigen Fadenpaare. Da dasselbe achromatisch ist, kann es nur als der Rest der Grundsubstanz der Chromosomen betrachtet werden. Es tritt eben in denselben

eine Sonderung des Chromatins vom Linin ein. Das erstere bildet die erwähnten Mikrosomen, das letztere liefert das Netzwerk. Auf eine genauere Schilderung dieser Umlagerungen will ich an dieser Stelle verzichten. Für den Zweck der vorliegenden Arbeit genügt das Gesagte.

Was die Nucleolen anbelangt, auf welche Stoeckel besonders geachtet hat, so muss ich bemerken, dass ich dieselben nicht in allen Eikernen nachweisen konnte. Dort, wo ich sie fand, zeigten sie sich von beträchtlicher Grösse, immer aufs dichteste von grösseren Mikrosomen umlagert. Es ist darum auch möglich, dass sie gelegentlich von ihnen vollständig überdeckt werden und dann der Beobachtung entgehen.

Die Kerne liegen stets in einer compacteren und mit Eosin, besonders auch mit Säurefuchsin stark roth sich färbenden Plasmaanhäufung, welche sich gegen das periphere, blasse Zellprotoplasma stellenweise durch eine ganz zarte Contourline scharf abgrenzt. Es ist das jene Masse, welche v. Bambeke[1]) in den Eiern von Scorpaena scrofa nach Leydig als „couche palléale", van der Stricht[2]) beim Menschen als „couche vitellogène bezeichnet haben. Gelegentlich sieht man in derselben Vakuolen, auf welche auch Stoeckel aufmerksam gemacht hat. Beim Vergleich von Sublimatpräparaten mit solchen aus Flemming'scher Flüssigkeit kann man sich überzeugen, dass die Vakuolen in der Weise erklärt werden müssen, dass an jenen Stellen Fetttropfen lagen, welche extrahirt wurden. Bezüglich der Bedeutung dieser letzteren kann ich auf die Arbeit van der Stricht's verweisen.

In manchen Eizellen fand ich in der centralen dichteren Protoplasmakugel besonders compacte Stellen, welche gelegentlich deutlich contourirt und von einem helleren Hof umgeben waren (Fig. 7 *DK*). Es passt auf sie durchaus die Beschreibung, welche Stoeckel und Marchand von analog gelegenen Körpern nach Färbung im v. Gieson'schen Gemisch geben, und welche sie für Dotterkerne erklären. Ausserdem fand ich aber in einigen Eizellen, darunter auch in einer solchen, welche

1) Contributions à l'histoire de la constitution de l'oeuf. Elimination d'éléments nucléaires dans l'oeuf ovarien de Scorpaena scrofa. Arch. de biol. T. 13, 1893.

2) Contribution à l'étude du noyau vitellin de Balbiani dans l'oocyte de la femme. Verhandl. d. anatom. Gesellsch. 1898.

bereits von einem mehrschichtigen Follikelepithel umgeben war, je eine kleine, homogene, bei Hämatoxylin-Eosinfärbung graublau erscheinende Kugel, die sehr deutlich vom Plasma zu unterscheiden war und in der Grösse jenen Dotterkernen entsprach, die ich an Primärfollikeln von Kaninchen zuerst an Präparaten von Prof. van Beneden, später auch an eigenen gesehen hatte.

Ganz dasselbe Aussehen, das einfache Keimbläschen in Eizellen, die von einem einschichtigen, platten Epithel allseits umschlossen sind, besitzen, zeigen auch jene, welche zu zwei in einer Zelle liegen oder welche als einzige Kerne in Eizellen liegen, die dicht zu 2 oder 3 zusammengelagert, von einem gemeinsamen Follikelepithel umgeben sind. Die Zahl dieser letzteren war in meinen Präparaten eine recht grosse. Auch die Eizellen zeigten das gleiche Aussehen wie in eigenen Follikeln. Um den Kern fand sich in fast allen Fällen eine Mantelzone dunkler gefärbten Protoplasmas und auch Elemente, die vielleicht als Dotterkerne gedeutet werden dürften, waren manchmal in beiden Eizellen desselben Follikels nachweisbar.

Wie ich schon eingangs erwähnte, stimme ich mit Stoeckel darin überein, dass die zwei, gelegentlich auch mehrere Eizellen, welche zu einem Follikel vereinigt sind, nicht in diesem Zustand verharren, sondern von einander getrennt werden, indem sich das Follikelepithel zwischen die beiden Zellen einschiebt. In Fig 7, Taf. XXIV ist ein Stadium dargestellt, in welchem bereits eine ringförmige Furche die beiden Eizellen, welche selbstständige Membranen ausgebildet haben, zu trennen beginnt. Auf die Details dieses Prozesses will ich nicht weiter eingehen, sondern verweise diesbezüglich auf Stoeckel. Ich will nur bemerken, dass ich durchaus nicht bezweifle, dass er auch hinsichtlich der Erklärung der bekannten Gruppenbildung der Eizellen in der Rinde Recht hat. Denn gelegentlich sind derartige Eizellen einander so genähert, dass sie nur durch das beiderseitige Follikelepithel geschieden werden und lassen sich dadurch ohne Weiteres als das Endglied des Trennungsprozesses zweieiiger Follikel erkennen.

Auch in dem wichtigen Punkt stimme ich mit Stoeckel überein, dass die 2- und mehreiigen Follikel von 2- und mehrkernigen Eizellen abzuleiten sind. In diesen letzteren liegen die Kerne, wie aus Fig. 4 und 5 zu ersehen ist, ursprünglich ganz

dicht aneinander und sind von einer gemeinsamen Mantelschichte umhüllt. Wenn die Kerne auseinander rücken, erhalten sie zunächst je eine selbstständige Mantelschichte, später aber tritt auch eine Sonderung des peripheren Plasmas ein und jede Hälfte umgibt sich mit einer dünnen Haut, wodurch gleichzeitig die endgiltige Abgrenzung der beiden Zellkörper vollzogen erscheint. Häufig erfolgt diese autonome Abkapselung der Eizellen nicht gleichzeitig, sondern es grenzt sich zunächst nur die eine der Zellen durch eine Haut gegen die andere ab. Dann ist jene Zelle kugelig, die andere, in der Entwicklung etwas zurückgebliebene dagegen sichelförmig, indem sie von der ersteren eingedrückt wird. Bei dreikernigen Follikeln scheint eine derartige ungleichzeitige Zerschnürung geradezu Regel zu sein. Auf dieses Verhalten hat übrigens bereits Stoeckel aufmerksam gemacht.

Ich komme nun zum wichtigsten Punkt der ganzen Frage, zur Deutung jener Fälle, welche den Ausgangspunkt des ganzen beschriebenen Prozesses bilden, in denen 2 oder mehr Kerne in dichter Aneinanderlagerung in einer Eizelle enthalten sind. Es ist kein Zweifel, dass ihre gegenseitige Lage und ihr Aussehen sehr zu Gunsten der Annahme einer Entstehung durch direkte Theilung aus einem gemeinsamen Mutterkern sprechen. Die Aehnlichkeit des Bildes mit 2 kernigen Gewebezellen, deren Kerne nachweislich durch direkte Theilung entstanden sind, beispielsweise mancher Leber- oder Knorpelzellen ist eine überaus frappante. Wollte man annehmen, dass die beiden Kerne einer zweikernigen Eizelle auf mitotischem Wege entstanden seien, so würde der eigenthümliche Fall vorliegen, dass der letzten Kerntheilung, welche wahrscheinlich noch im Embryonalleben stattgefunden hatte, keine Zelltheilung gefolgt war, sondern dass sich dieselbe erst einige Decennien später vollzieht. Uebrigens ist eine derartige Möglichkeit a priori nicht von der Hand zu weisen und immerhin noch wahrscheinlicher als die Annahme einer amitotischen Kerntheilung, vorausgesetzt, dass diese letztere nicht etwa durch direkte Beobachtungen gestützt wird. Nun hat aber Stoeckel, wie ich bereits eingangs erwähnte, über solche berichtet und es obliegt mir daher vor allem die Verpflichtung, seine diesbezüglichen Mittheilungen einer genauen Prüfung zu unterziehen.

Jene Präparate, welche er als Vorstadien der Eier mit doppeltem Keimbläschen betrachtet, schildert er mit folgenden

Worten: „Das Keimbläschen erscheint vielfach ganz besonders gross, wie aufgequollen. Sein Aussehen wird dabei entweder im Ganzen heller oder es tritt nur an einzelnen Stellen eine unregelmässig umschriebene hellere Färbung ein. Die äussere Form ist dabei noch die gewöhnliche, runde, die Begrenzung durch die Kernmembran scharf. Die Lage des Kernkörperchens wechselt, bald liegt es peripher, bald im Centrum und erscheint dabei zuweilen sehr vergrössert, verbreitert und unregelmässig zackig. Daneben sind oft 2—3 Nebenkernkörperchen sichtbar, die meistens sehr viel kleiner als das Kernkörperchen sind, oft aber demselben an Grösse auch nur wenig nachstehen. Ihre Anordnung ist sehr verschieden: bald liegen sie in unmittelbarer Nähe des Kernkörperchens, bald in unregelmässigen Abständen von demselben. In wieder anderen Fällen erscheint das ganze Keimbläschen hell und an seiner Peripherie, der Kernmembran unmittelbar anliegend, sieht man grössere und kleinere Körner, unter denen man das Kernkörperchen nicht deutlich herauszufinden vermag."

„In anderen Fällen tritt eine erhebliche Gestaltveränderung des Keimbläschens auf, mit welcher die Form des Eiplasmas und des Follikels nur selten correspondirt. Es erscheint länglich oval. Seine Membran ist meist noch scharf und deutlich ausgeprägt, oft aber geht diese scharfe Abgrenzung auch verloren. Die Contouren werden unregelmässig, zackig, verschwommen; das Aussehen kann eckig, hantel-, bohnen-, herzförmig werden. Es macht den Eindruck, als ob eine stellenweise Verbreiterung und zugleich Einkerbung und Einschnürung erfolgt. . . . Einzelne dieser Formen freilich können sehr wohl durch Schrägschnitte hervorgerufen sein; namentlich wo das Aussehen bohnenähnlich wird, halte ich es für sehr wohl möglich, dass der betreffende Schnitt nur die eine Hälfte des schräge zur Oberfläche gelegenen Keimbläschens gefasst hat. Andere Formen, wie besonders die hantelförmigen, lassen eine solche Verwechslung wohl nicht befürchten und ich betrachte sie daher als die Vorläufer einer direkten Kernabschnürung, wie wir sie bei zwei von den oben erwähnten Eiern mit doppeltem Keimbläschen nachweisen konnten."

Ich zweifle durchaus nicht, dass diese Beschreibung dem wirklichen Aussehen der Präparate entspricht und nicht etwa einem Beobachtungsfehler zuzuschreiben ist. Aber ich meine — worauf ich schon eingangs hingedeutet habe —, dass dort, wo

von Einkerbungen, Hantelform etc. die Rede ist, nicht ein in Theilung begriffener, sondern zwei unmittelbar neben einander gelegene Kerne vorhanden waren, deren gegenseitige Abgrenzung in Folge der ungünstigen Einwirkung der Fixirungsflüssigkeit nicht erkannt werden konnte.

Ich glaube, dass diese Erklärung um so mehr Vertrauen verdient, als ich selbst durch lange Zeit in der Meinung befangen war, auch in meinen Präparaten Belege für das Vorkommen direkter Kerntheilungen zu besitzen. Ja, wie ich bekennen muss, hatte ich meine Arbeit zuerst in diesem Sinne abgefasst und bereits vollkommen abgeschlossen, als ich durch Ausdehnung meiner Untersuchungen auf die Ovarien Neugeborener, worüber ich gleich berichten werde, zur Erkenntniss der Unrichtigkeit meiner ersten sowie Stoeckel's Anschauung gelangte. Dass das Orth'sche Gemisch zur Untersuchung der feineren Kernstruktur nicht geeignet sei, hat — wie ich bereits mittheilte — Stoeckel selbst wahrgenommen. Ich brauche nur an das obige Citat zu erinnern, wo von unregelmässig umschriebenen, helleren Stellen im Kern oder von der Verschwommenheit der Contouren desselben die Rede ist, um zu beweisen, dass zweifellos eine Verquellung des Chromatins stattgefunden hatte. Auf die Veränderungen des Nucleolus, auf welche von Seiten Stoeckel's besonderes Gewicht gelegt wird, brauche ich angesichts dessen wohl keine Rücksicht zu nehmen.

Zum Beweise, wie innig die Aneinanderlagerung zweier Kerne sein und wie leicht man Täuschungen unterliegen kann, theile ich Fig. 3 mit. Sie stellt scheinbar einen polymorphen Kern dar von 30 μ Länge und 25 μ grösster Breite und wurde nach mittlerer Einstellung gezeichnet. Geht man jedoch mit der Mikrometerschraube in die Höhe, so wird der linke Theil des Kernes undeutlich und nur auf der rechten Seite erscheint ein scharfer Contour. Man könnte demnach dieses Gebilde für einen in Theilung begriffenen Kern halten, dessen Längsaxe (Theilungsaxe) nicht gradlinig, sondern winkelig geknickt ist. Ebenso gut kann es sich aber auch um zwei Kerne handeln, welche schräg über einander liegen, wie dies in der nebenstehenden Figur dargestellt ist.

Da die Berührungsebene der beiden Kerne einen spitzen Winkel mit der Horizontalen bildet, so kann man dieselbe, falls

man sie in der Richtung des Pfeiles betrachten würde, nicht als solche erkennen; es muss vielmehr aussehen, als ob ein einheitliches Kerngebilde vorläge. Nimmt man noch hinzu, dass die Kerncontouren unter Umständen durch das Müller-Formolgemisch undeutlich werden, so wird der Irrthum Stoeckel's vollkommen begreiflich.

Schwieriger ist es, zu erklären, wie er betreffs des Ovarium einer Neugeborenen, das in Sublimat fixirt war (Präparat von Prof. Marchand) zu demselben Ergebnis gelangen konnte. Er schreibt diesbezüglich: „Auffallend viele Keimbläschen enthielten 2 sehr deutliche, ziemlich grosse und scharf abgegrenzte Nucleolen, die meistens peripher einander gegenüber lagen, jedoch auch mehr in der Mitte nahe bei einander sich fanden. Die Gestalt solcher Keimbläschen war meist oval, seltener rund, nur ausnahmsweise mehr in die Länge gezogen oder unregelmässig mit kleinen Vorsprüngen resp. Einziehungen an einzelnen Stellen (z. Th. vielleicht als Folge der Paraffineinbettung). Eier mit doppeltem Keimbläschen konnte ich in jedem Schnitt und zwar mehrfach nachweisen. Die letzteren lagen dabei auch hier entweder vollkommen isolirt in einem gemeinsamen, einheitlichen Zellprotoplasma oder sie berührten sich mit ihren Membranen in grösserer oder geringerer Ausdehnung, oder sie gingen auch derartig in einander über, dass eine scharfe Trennung zwischen beiden nicht immer möglich war und sie in dieser Sammelform mehr einem sehr grossen, in der Abschnürung begriffenen Kern glichen."

Man sieht aus diesen Sätzen, dass uns Stoeckel eine beweisende Schilderung der amitotischen Vorgänge in diesem Falle schuldig geblieben ist. Ich möchte darum annehmen, dass er sich bei Beurtheilung der Präparate durch den Befund bei der Erwachsenen beeinflussen liess. Ich habe eine Reihe von Schnitten durch vorzüglich fixirte Eierstöcke neugeborener Mädchen sowie solcher aus den ersten Lebensmonaten studirt und bin auch hier zu demselben Ergebniss wie bei der Erwachsenen gelangt. Die betreffenden Präparate wurden von Herrn Dr. Regnier zu anderen Zwecken angefertigt und mir in liberalster Weise vollkommen zur Verfügung gestellt. Ich benutze die Gelegenheit, um ihm auch an dieser Stelle meinen wärmsten Dank auszusprechen. In allen diesen Ovarien ist die Zahl der zwei und mehrkernigen Eizellen

eine viel grössere als bei der Erwachsenen. Trotzdem gelang es mir nicht ein einziges Mal, einen einwandfreien Fall einer direkten Kerntheilung aufzufinden. Zweifelhafte Fälle, wie der in Fig. 3 dargestellte, konnten allerdings oftmals beobachtet werden; wenn man sich aber die Mühe nimmt, jedes derartige Kerngebilde mit homogener Immersion (Zeiss Apochromat 2 mm, Compens. Ocular 8 oder 12) nachzuprüfen, so gelingt in einem Theil der Fälle der sichere Nachweis, dass 2 Kerne schräg über einander liegen, während in der anderen Zahl der Fälle diese Möglichkeit nicht mit Bestimmtheit ausgeschlossen werden kann. Wollte man aber trotzdem annehmen, dass die beiden Kerne durch direkte Theilung entstehen, so wäre die Ungunst des Zufalls doch sehr merkwürdig, die nicht ein einziges Mal diesen Vorgang in zweifelloser Weise zu verfolgen gestattete.

Nachdem ich somit dargethan zu haben glaube, dass die Anschauung Stoeckel's hinsichtlich der Genese der 2 und mehreren Kerne in einer Eizelle auf einer höchst unsicheren Basis steht, muss ich der Forderung nachkommen, an Stelle der angegriffenen eine andere Meinung zu setzen. Es wird dies nicht schwer, wenn man die Verhältnisse in den jugendlichen Ovarien berücksichtigt. Ich bin jedoch diesbezüglich nicht einmal genöthigt, eine eingehende, eigene Beschreibung zu liefern, sondern kann mich beinahe vollständig begnügen auf die Arbeit Schottländer's[1]) zu verweisen. Die Wichtigkeit der Resultate dieses Forschers hat allerdings auch Stoeckel erkannt; indem er aber von dem Vorkommen einer direkten Kerntheilung vollkommen überzeugt war, erblickte er in den von Schottländer mitgetheilten Abbildungen nur neue Beweise seiner Anschauung.

Zweikernige Eizellen bei Kindern sind schon seit Grohe[2]) bekannt; unlängst hat auch v. Franqué über einen derartigen Fall berichtet. Schottländer aber war dank seines grossen Materials in der Lage, auch eine Erklärung für diese Erscheinung zu geben. Seine Aufmerksamkeit war insbesonders von dem Vor-

1) Ueber den Graaf'schen Follikel, seine Entstehung beim Menschen und seine Schicksale bei Mensch und Säugethier. Arch. f. mikr. Anatom. 41. Bd.

2) Ueber den Bau und das Wachsthum des menschlichen Eierstockes und über einige krankhafte Störungen. Virchow's Arch. 26. Bd.

kommen mehreiiger Follikel in foetalen Eierstöcken gefesselt. Es handelt sich in denselben um Eiballen, bei welchen die Sonderung zwischen den einzelnen Elementen ausgeblieben war. Die Häufigkeit zwei eiiger Follikel, bei welchen keine vollständige Trennung der Eizellen besteht „wächst im Eierstock des 20wöchentlichen bis etwa zum 32wöchentlichen Foetus continuirlich, um dann langsam wieder zu sinken." Schottländer bezeichnet derartige Follikel, wenngleich sie ganz constant zu sein scheinen, als atypische, „weil sie ihre Entstehung einem von dem gewöhnlichen abweichenden und unregelmässigen Vorgang verdanken." Eizellen mit 2 oder 3 Kernen, zwischen welchen keine Furche zu erkennen ist, sind allerdings schwer zu erklären. Man hat „hier zum Theil mit unbekannten Faktoren, zum Theil vielleicht mit ungünstiger Schnittführung zu rechnen."

Ich muss dazu bemerken, dass eine ungünstige Schnittführung allerdings eine Furche zwischen den 2 eng aneinander liegenden Kernen nicht erkennbar machen kann, in anderen Fällen aber fehlt eine Furche zweifellos und es müssen daher specielle Faktoren in Wirksamkeit getreten sein. Dieselben müssen, nach meiner Meinung, darin gesucht werden, dass durch den Druck des umgebenden Gewebes 2 oder mehrere, demselben Eiballen angehörende Eier, soweit zusammengepresst wurden, bis jegliche Grenze verschwand. Dabei ist es wahrscheinlich vollkommen gleichgültig und lässt sich durch die Beobachtung auch gar nicht entscheiden, ob die zu einer Zelle vereinigten Eizellen von derselben Mutterzelle abstammen oder in keiner genetischen Beziehung zu einander stehen. Dadurch wird ferner auch das häufige Vorkommen dreikerniger Eizellen begreiflich. Eine Vereinigung primär von einander getrennter Elemente ist nach dem gegenwärtigen Stand unseres Wissens eine histologische Merkwürdigkeit, aber ich möchte daran erinnern, dass auch in einem anderen Falle bei Geschlechtsdrüsen, wenngleich aus ganz anderen physiologischen Ursachen, eine Copulation ursprünglich getrennter Zellen statt hat. Ich meine die Bildung des Spermatoblasts bei der Spermatogenese der Säugethiere. Und so wie bei den Eizellen erfolgt auch dort später wieder eine Lösung des Verbandes.

Vielleicht wäre in unserem Falle die Anwendung des von Sachs vorgeschlagenen, von v. Kölliker so warm empfohlenen

Ausdruckes „Energide“ am Platz: eine zweikernige Eizelle besteht aus zwei Energiden.

Die Details des Verschmelzungsvorganges lassen sich natürlich nicht von jenen einer Zelltrennung unterscheiden. Dass es sich bei einer Erwachsenen stets um die Auseinanderlösung zweier Energiden und nicht um ihre Vereinigung handelt, ist wohl anzunehmen. Im foetalen und kindlichen Ovarium dagegen dürften beide Prozesse neben einander einhergehen, sodass der strikte Nachweis dieser Vereinigung nicht zu erbringen ist. Da aber das Vorkommen eines Theiles der zweieiigen Follikel im foetalen Ovarium zweifellos im Sinne Schottländer's erklärt werden muss, so dürfte man nicht fehlgehen, wenn man in den zweikernigen Eizellen nur das Resultat einer Steigerung des Prozesses erblickt, welche bis zum Verluste jeglicher trennenden Grenzen geführt hat.

Ob es auch zu einer Verschmelzung der Kerne kommen kann, wage ich nicht zu behaupten. Wie ich oben genauer ausführte, lassen einzelne Kernbilder diese Annahme zu, wenngleich sie auch noch einer zweiten Deutung fähig sind. Ich muss bei dieser Gelegenheit auf eine Arbeit von Eismond [1]) verweisen, welche die Verschmelzung der Kerne eines Eizellennestes behandelt und sich für dieses Vorkommen bei Amphibien ziemlich rückhaltlos ausspricht. In einem abnorm entwickelten Eierstock von Rana esculenta fand er zahlreiche zwei- und mehrkernige Oocyten. Die betreffenden Kerne waren bald in Gestalt und Struktur einander gleich, bald höchst verschieden. Daneben fanden sich auch gelappte und bisquitförmige Kerne, welche durch Zusammenfliessen ursprünglich getrennter Kerne hervorgegangen sein dürften.

Uebrigens sind diese Angaben nicht die ersten in dieser Hinsicht. Schon Goette [2]) beschreibt die Vereinigung der Primordialeier, welcher die der Kerne nachfolgt und Blanc [3]) nahm eine Verschmelzung der Körper zweier Eizellen an, um das Vorkommen zweier Kerne in dem Ei einer Ratte zu erklären.

---

1) Sur l'état plurinucléaire des cellules en générale et des cellules-oeufs en particulier (esquisse cytologique). Bibliogr. anat. T. 6, fasc. 6.

2) Entwicklungsgeschichte der Unke. Leipzig 1876.

3) Sur un ovule à deux noyaux observé dans l'ovaire de Mus decumanus. (Annal. de la soc. Linnéenne, Lyon 1892.) [Citirt nach Eismond.]

Bezüglich der Art der Verschmelzung lassen sich einige Schlüsse aus den Grössenverhältnissen der Eizellen ziehen. Unter gewöhnlichen Bedingungen, mit nur 1 Kern und bei kugeliger Form, besitzen die Eizellen einer Erwachsenen einen Durchmesser von 44—48 μ. In 3 Zellen mit 2 eng aneinander liegenden Kernen, welche als typisch angesehen werden konnten, ergab die Messung der beiden senkrecht zu einander liegenden Durchmesser: 50 : 66, 56 : 62, 58 : 64 μ. Die Zellen sind demnach im ganzen etwas vergrössert und elliptisch. Die Längsaxe der Ellipse fällt stets mit jener Richtung zusammen, in der die beiden Kerne aneinander gelagert sind. Der auf Fig. 5 dargestellte Follikel mit 3 Kernen ist hingegen nach allen Richtungen ziemlich gleichmässig entwickelt. Sein Innenraum beträgt 74 : 78 μ. Noch grösser wird derselbe natürlich, wenn die Theilung der Eizelle vollzogen ist. So besitzt der in Fig. 7 abgebildete Follikel eine Länge von 90 μ.

Es ist interessant, mit diesen Zahlen die Resultate von Messungen, die an den kindlichen Eizellen vorgenommen wurden, zu vergleichen. In dem Ovarium eines nur wenige Tage alten Kindes besitzen die meisten Eizellen, wofern sie nicht unmittelbar unter der Oberfläche liegen, einen Durchmesser von 24—28 μ. Bei einem $4^1/_2$ Monate alten Kinde beträgt derselbe an den meisten Eizellen 32—36 μ. Nur wenige Zellen sind kleiner oder grösser. Es geht aus diesen Daten hervor, dass die von einem gemeinsamen Follikelepithel umgebenen Eizellen nicht in demselben Maasse zunehmen, wie die normaler Follikel, sondern rücksichtlich ihrer Grösse in der Jugendform verbleiben. Indem sie in späterer Zeit aus irgend welchen inneren oder äusseren Gründen in Wachsthum eintreten, dehnen sie zuerst ihr Follikelepithel aus und wirken weiterhin als Reiz auf dasselbe, so dass sich die Epithelzellen vermehren und zwischen die Eizellen eindringen. Doch muss man daran festhalten, dass die beiden Energiden, welche in einer zweikernigen Eizelle enthalten sind, einander nicht bloss in einer Ebene berühren, sondern dass sie organisch mit einander verschmolzen sind, da die 2 oder 3 Kerne innerhalb einer gemeinsamen Mantelschichte liegen.

Stoeckel hat aus seinen Beobachtungen den Schluss gezogen, dass zweikernige Eizellen von nun an nicht mehr als „Zwillingseier" betrachtet werden dürfen, welche zur Erklärung

eineiiger Zwillinge heranzuziehen wären. Dies scheint mir jedoch etwas zu weit gegangen. Es ist jetzt zwar durch seine und meine Befunde sichergestellt, dass aus zweikernigen Eiern noch in später Zeit 2 Eier in getrennten Follikeln werden. Wer kann aber versichern, dass dieses Ziel in allen Fällen erreicht wird und nicht vielmehr die Lösung aus diesem oder jenem Grunde ausbleibt?

In dem der vorliegenden Arbeit zu Grunde gelegten Ovarium fand ich einen Follikel, in dem das Epithel schon hoch geschichtet war und sich bereits Anfänge der Liquorbildung erkennen liessen, und doch 2 gleich grosse Eizellen enthalten waren. Entweder waren sie von vorneherein getrennt gewesen oder sie hatten sich erst später von einander gelöst; auf jedem Falle aber waren sie innerhalb einer gemeinsamen Umhüllung von Follikelzellen herangewachsen und war die sonst normale Theilung des Follikels ausgeblieben. Ebenso mag unter Umständen auch die Lösung zweier verschmolzener Zellkörper ausbleiben.

Eine derartige Eizelle mit 2 Kernen, welche aus einem sprungreifen Follikel stammt, stellt Fig. 8 dar. Ich muss jedoch dazu bemerken, dass ich diese Zelle nicht in demselben Eierstock wie die übrigen gefunden habe, sondern in einem Ovarium anderer Herkunft. Ich habe in diesem zwar keine zweikernigen Eizellen und zweieiigen Follikel beobachtet, jedoch trat hier eine Anordnung der Primärfollikel zu Gruppen besonders auffällig zu Tage. In vielen Fällen waren 2 Follikel so nahe zusammengerückt, dass sie nur durch das beiderseitige Follikelepithel geschieden waren. Derartige Follikelpaare deuten wohl darauf hin, dass auch hier vor nicht zu langer Zeit Theilungen von Follikeln stattgefunden hatten, welche — wie wir jetzt wissen — postembryonal nur Eizellen betreffen, die zu einem einheitlichen Gebilde verschmolzen waren. Es ist darum nicht allzugewagt, wenn man die beiden Kerne der Fig. 8 als die Kerne zweier, ursprünglich getrennter Eizellen betrachtet. Auffallend ist hier der Grössenunterschied. Der eine Kern liegt oberflächlich und besitzt alle Eigenschaften eines reifen Eikernes, der andere ist kleiner, liegt der Mitte der Zelle näher und ist reich an kleinen Chromatinkörnern. — Derartige Unterschiede in Grösse und Structur der Eikerne sind auch in mehrkernigen Amphibieneiern wiederholt beobachtet worden.

Am Schlusse dieser Arbeit will ich die Gelegenheit nicht versäumen, eine Angabe von v. Franqué[1]) richtig zu stellen, welche sich auf ein Vorkommen in dem hyperplastischen Ovarium einer 24jährigen Nullipara bezieht. Nach der Meinung des Autors befand sich in demselben ein Graaf'scher Follikel mit 3 Eiern. Nach Zeichnung und Beschreibung lässt sich jedoch mit Sicherheit sagen, dass hier keine Eier, sondern „Epithelvakuolen" vorlagen. Es geht dies vor allem daraus hervor, dass die vermeintlichen Eier keine Kerne erkennen liessen. Da Franqué an Serienschnitten arbeitete, so hätten die Kerne wohl gefunden werden müssen, wenn sie vorhanden gewesen wären. Dass sie bloss wegen reichlicher Ansammlung von Deutoplasma und zu schwacher Färbung nicht sichtbar waren, erscheint nicht wahrscheinlich. Uebrigens wurden schon einmal Epithelvakuolen für Eizellen gehalten (Call und Exner)[2]) und auch damals das Auffällige des Fehlens der Keimbläschen betont. Wenn v. Franqué zu Gunsten seiner Ansicht „das Vorhandensein der Zona pellucida, der Corona radiata und die Differencirung des Protoplasmas" in's Feld führt, so muss ich erwidern, dass die Zona pellucida durch die Contourlinie der Vakuole leicht vorgetäuscht wird, dass eine Corona radiata in der That auch bei den Epithelvakuolen besteht und dass sie endlich auch einen netzigen und blasigen Inhalt zeigen, der zu einer Verwechslung mit dem Eiprotoplasma Veranlassung geben kann. Bezüglich der Existenz einer Corona radiata bei Epithelvakuolen kann ich mich sogar auf v. Franqué selbst berufen, welcher in dem abgebildeten „dreieiigen" Follikel eine noch kleine Vakuole dargestellt, diese aber mit dem richtigen Namen bezeichnet hat, obwohl sie von einem Kreise cylindrischer Zellen umgeben ist.

---

1) l. c.

2) Zur Kenntniss des Graaf'schen Follikels und des Corpus luteum beim Kaninchen. Sitzungsber. d. K. Akad. d. Wissensch. in Wien, mathem.-naturw. Cl. III. Abth. 71. Bd.

Erklärung der Abbildungen auf Tafel XXVI.

Sämmtliche Figuren sind unter Benutzung von Zeiss Apochromat 2 mm, Apertur 1,30 und Comp. Ocular 8 gezeichnet worden.

Fig. 1 u. 2. Oocytenkerne aus dem Ovarium eines 14 Tage alten Kätzchens. Fixirung in Sublimat, Färbung mit Eisenhämatoxylin. Die betreffenden Eizellen sind bereits von einem Follikelepithel umgeben.

Fig. 3 u. 4. Eizellen mit dicht aneinander liegenden Kernen aus dem Ovarium einer 25jähr. Nullipara. *V* = Vakuole.

Fig. 5. Dreikernige Eizelle aus demselben Eierstock.

Fig. 6. Zweikernige Eizelle im Beginne der Lösung der Zellkörper. Derselbe Eierstock. *V* = Vakuole.

Fig. 7. Zweieiiger Follikel ebendaher. *DK* = Dotterkern.

Fig. 8. Zweikernige Eizelle aus einem sprungreifen Follikel von einem anderen Eierstock. *M* = Mitosen in Follikelepithelzellen, in der Zeichnung nicht gut kenntlich wiedergegeben. Die Abbildung wurde aus 2 Schnitten combinirt, da die Kerne in verschiedenen Schnitten lagen.

(Aus dem anatomisch-biologischen Institut der Universität zu Berlin.)

Veränderungen der Nebenniere bei Transplantation.

Von

Heinrich Poll,

Assistent am anatomisch-biologischen Institut.

Hierzu Tafel XXV.

Versuche von Verpflanzungen der Drüsen ohne Ausführungsgang sind am häufigsten mit der Schilddrüse, noch niemals mit der Hypophysis, in sehr geringer Anzahl mit der Nebenniere angestellt worden. Ueber das Schicksal der transplantirten Thyreoidea sind wir durch die Arbeiten von v. Eiselsberg ('92) und besonders von Cristiani ('94, '95) wohl unterrichtet: über das der Nebenniere liegen nur sehr dürftige Beobachtungen

vor, wie sie sich bei der Verfolgung physiologischer Fragen als Nebenbefunde ergaben.

Die älteste Angabe rührt von Canalis ('87) her, der das Verhalten der verletzten Nebenniere studirte, und nebenbei einige Male die zu diesem Zwecke abgetragenen Stückchen in die Niere einpflanzte: sie necrotisirten und wurden resorbirt. Nur einmal, fünfzehn Tage nach der Operation, fand er in der Narbe der Niere die Nebennierenkapsel und ihr anhängend Zellen der äussersten Rindenschicht vor.

Abelous ('92), der zuerst am Frosch experimentirte, bekennt, dass er nicht einmal angeben könne, ob das eingepflanzte Organ atrophire.

Boinet ('95) fand bei seinen intraperitonealen Transplantationen an Ratten Atrophie der Drüse, und am Ende völlige Resorption, die jedoch zuweilen erst spät eintrat. Er beobachtete mit einiger Regelmässigkeit dunkelrothe Flecke am transplantirten Organ, die er als „Hémorrhagies capsulaires" bezeichnet.

Erst Gourfein ('95, '96) giebt einige Einzelheiten: 6 Tage nach der Verpflanzung von Froschnebennieren in den Lymphsack eines anderen Frosches sah er das Organ entfärbt und durch bindegewebige Adhäsionen an die Muskeln geheftet. Nach 20 Tagen waren Entfärbung („décoloration"), Adhäsionen und Atrophie stark, nach 40 Tagen war das Organ resorbirt (Exp. 15, p. 136). Bei Ueberpflanzungen von Meerschweinchennebennieren in den Lymphsack des Frosches beobachtete er Adhäsionen, Leucocyteninfiltration der Drüse und Entzündung des umgebenden Gewebes.

de Dominicis ('97), der am Hunde eine Verlagerung der einen Nebenniere ausführte, aber theilweise die Verbindungen mit der Nachbarschaft schonte, sah nach 10—15 Tagen keine Veränderung der Drüsenzellen.

Jaboulay ('97) endlich, der die Kühnheit hatte, bei Addisonscher Broncekrankheit zweimal die Nebennieren eines Hundes den Kranken einzupflanzen, macht keine Angaben über das Verhalten des Organs. Der Tod trat nach 24 Stunden ein.

Zur Ergänzung dieser spärlichen Beobachtungen über das Schicksal der verpflanzten Nebenniere habe ich eine Reihe von Versuchen angestellt, über deren Ergebnisse im Folgenden berichtet werden soll.

Als Versuchsthiere dienten Ratten und zwar ganz junge, 6—8 Wochen alte, mittelgrosse und ausgewachsene, geschlechtsreife Thiere. Je zweien von gleicher Grösse wurden in Aethernarcose unter allen Vorsichtsmaassregeln der Asepsis die linken Nebennieren vom Rücken her exstirpirt und die vertauschten Organe sehr schnell eingepflanzt: in der ersten Versuchsreihe von 41 Experimenten unter die Rückenhaut lateral von der Incisions-

wunde — subcutane Transplantation; in einer zweiten in die bei der Exstirpation der Länge nach gespaltenen Rückenmuskeln — intramuskuläre Transplantation (15 Versuche). Die Wunden wurden durch zwei Reihen von Seidennähten geschlossen. Zur Ergänzung dieser beiden Hauptreihen wurden noch zwei Autotransplantationen, drei intraperitoneale und eine subdurale Einpflanzung vorgenommen. Das Verfahren unterscheidet sich nur darin von der Versuchsanordnung der Autoren, dass nicht nach einiger Zeit das rechtsseitige Organ extirpirt wurde: einmal war meine Absicht nicht, das physiologische Verhalten bei der Transplantation zu prüfen, und zweitens hätten die Versuchsthiere nach den Erfahrungen der Voruntersucher für den vorliegenden Zweck nicht lange genug am Leben erhalten werden können.

So aber wurde die Operation in der überwiegenden Mehrzahl der Fälle gut vertragen, wenn man von einigen Todesfällen in der Narcose und am Shock absieht. Vier Thiere, je zwei und zwei Insassen desselben Käfigs, starben kurz nacheinander oder wurden halbtodt gefunden. Unter eigenartigen Symptomen traf ich eine kleine Ratte 26 Tage nach der Operation (Versuch 42) in den letzten Zügen liegend an. Die Haut zeigte zahlreiche schwarzrothe Flecke, der Lippenrand war dunkel verfärbt. Bei der Section fand sich an keiner anderen Körperstelle, insbesondere nicht an den Schleimhäuten, dunkle Färbung. Die rechte eigene Nebenniere des Thieres ebenso wie die transplantirte sah röthlich glasig-durchscheinend aus. Die microscopische Untersuchung ergab im eingepflanzten Organ totale Infiltration mit Leucocyten und rothen Blutkörperchen, so dass fast das Bild einer Lymphdrüse entstand. An der rechtsseitigen konnte keine Abweichung vom Normalen gefunden werden. Dieser Versuch erinnert in manchen Zügen an Boinet's experimentelle Broncekrankheit nach doppelseitiger Entfernung der Nebennieren bei der Ratte.

Von den mit Regelmässigkeit auftretenden Folgen der Operation ist die mehr oder minder starke Hyperämie und Hämorrhagie der Lungen bereits von vielen Beobachtern ein- oder doppelseitiger Nebennierenexstirpationen beschrieben worden. Die Einpflanzung eines neuen Organs verhindert das Eintreten dieser Erscheinung nicht. Es handelt sich, wie die microscopische Untersuchung der Lunge lehrt, um eine dichte

Ausfüllung kleinerer oder grösserer Bezirke von Alveolen mit rothen Blutkörperchen. Sie fand sich bei nahezu allen Versuchen in sehr unregelmässigem Grade. Es konnte zwischen diesem und der Zeit, welche nach der Operation verstrichen war, keine Beziehung aufgefunden werden. Auch am 70. Tage fanden sich neben alten eingesunkenen Herden noch frischrothe Stellen. Zu bemerken ist, dass sich solche Lungenveränderungen auch bei nicht operirten Thieren zuweilen finden. An eine Wirkung des zur Narcose verwandten Aethers kann wohl kaum gedacht werden: wenigstens habe ich bei Sectionen von Thieren, die in der Narcose starben, nichts derartiges beobachtet. Beim Frosch berichtet Gourfein ('96) nur von einer Congestion nach den Lungen; ob die Blutaustritte in die Alveolen eine specifische Folge der Operation am Säugethier ist, müsste eine darauf gerichtete Untersuchung ergeben.

Eine derartige Vorstellung von der Wirkung des Eingriffs könnte auch eine zweite fast regelmässig beobachtete Folge der Operation stützen: in den ersten Wochen fand sich nämlich ein im Grade wechselnder Exophthalmus. Weiterhin war er nur noch in einzelnen Fällen sicher nachzuweisen. Bekannt ist, dass bei Morbus Basedowii Hyperämien und Hämorrhagien im retrobulbären Geweben die Protusio bulbi bedingen.

Anderseits liegt der Gedanke nahe, den Exophthalmus als paralytischen aufzufassen, und ihn mit der Asthenie in Zusammenhang zu bringen, die ein hervorragendes Symptom der Broncekrankheit bildet.

Unzweifelhafte Protusio bulbi folgt auch der doppelseitigen Exstirpation der Nebenniere; Lewandowsky [1]) konnte dagegen durch Injection von Nebennierenextract Exophthalmus erzeugen.

An anderen Organen fanden sich keine Veränderungen vor; insbesondere war die rechte Nebenniere in keinem Falle merklich vergrössert. Das Wachsthum der kleinen Thiere war ein normales. Bemerkenswerth ist vielleicht der Umstand, dass niemals ein Pärchen Junge bekam, obwohl die Thiere absichtlich passend in einzelnen Käfigen gehalten wurden.

Das transplantirte Organ indessen zeigt eine Reihe sehr augenfälliger Umwandlungen.

24 Stunden nach der Operation liegt es frei im ödematösen

1) Ueber eine Wirkung des Nebennierenextractes auf das Auge. Centralblatt für Physiologie Bd. XII, Nr. 18. S. 599.

Gewebe der Umgebung (Versuch 1, 3). Dies Oedem kann bis zum dritten Tage bestehen bleiben (Versuch 6). Dagegen findet man sie auch schon am zweiten Tage mit den umliegenden Theilen durch adhäsive Processe verbunden (Versuch 4). Wie Gourfein ('96) dies beschreibt, werden die Adhäsionen mit der Zeit fester und heften das Organ eng an die Haut, die Muskeln, die Dura, das Peritoneum an. Am Ende der ersten Woche finden sich auf der Oberfläche schwarzrothe Flecken, Boinet's ('95) Hémorrhagies capsulaires. Vom Beginn der zweiten Woche an sieht man bereits mit blossem Auge, dass die Nebenniere verkleinert und gelblich verfärbt ist. Es mag sein, dass Gourfein mit dem Ausdruck „décoloration" diese Erscheinung bezeichnen wollte; von einer Entfärbung im strengeren Sinne habe ich niemals etwas gesehen.

Die Veränderung der Form ist deutlich abhängig vom Orte der Einpflanzung. Im Gehirn, in der Bauchhöhle trat die Verkleinerung deutlich in die Erscheinung, jedoch war die Form wohl erhalten. Unter der Haut nahm das Organ die Gestalt einer dünnen, meist runden Platte an (Fig. 2); der Druck der von allen Seiten gleichmässig arbeitenden Muskelbündel bog die Nebenniere zusammen und gab ihr eine länglich dreikantige Gestalt (Fig. 3). Diese Einknickung macht sich im microscopischen Bilde noch lange Zeit bemerkbar. Eine kleine Nebenniere wird selbstverständlich weit leichter als die eines grossen Thieres deformirt. (Vgl. Versuch 4 und 6.)

Behufs der microscopischen Untersuchung wurde die transplantirte Nebenniere, stets gemeinsam mit der rechten, nach den üblichen Methoden behandelt. Zur Fixation dienten Sublimat, die Zenker'sche, die Müller'sche und die Hermann'sche Flüssigkeit, zur Färbung die van Gieson'sche Methode, Heidenhain's Eisenalaun-Hämatoxylinfärbung zusammen mit Rubin, Biondi'sche Lösung und Triacid. Endlich leistete noch eine Zusammenstellung von Toluidinblau-Rubin-Orange[1]) gute Dienste zur scharfen Abgrenzung des necrotischen Herdes und zur Hervorhebung der Basophilie der Zellkörper.

1) Toluidinblau concentrirt wässrig $^1/_2$–1 Stunde im Brutofen. Abspülen mit Wasser, Alkohol, 95% Alkohol mit Rubin, Abspülen in 95% Alkohol, dann in 95% mit Orange G, 100% Alkohol, Xylol, Balsam.

Mittelst dieser Methoden erhält man von der normalen Nebenniere der Ratte folgendes Bild. Sie ist umschlossen von einer dünnen fettlosen Bindegewebekapsel mit spindligen, im Flachschnitt grossen ovalen Zellenkernen; wenige Gefässe durchbrechen sie in radiärer Richtung. Am Aufbau der Rinde hat die mittlere Schicht, die Zona fasciculata den grössesten Antheil; sie besteht aus prismatischen Zellen mit rundem Kern und deutlichem Kernkörperchen, die mit ihren Endflächen zu radiär verlaufenden Zellenbalken aneinandergereiht sind; im allgemeinen läuft zwischen je zweien eine Capillare. Der Zellleib ist gross, von feinnetzigem Plasma gebildet. Wenige Zellschichten von der Kapsel entfernt ändern die Elemente ihre Form derart, dass sie in der radiären Richtung platter werden und so der Breitendurchmesser bald die Höhe übertrifft. Dies ist die Zona glomerulosa der Rattennebenniere. Glomeruli im Sinne der Pferde- und Hundenebenniere kommen hier nicht vor, nur selten ist ein Umbiegen der Zellensäulen in einander an der Kapsel mit Sicherheit zu sehen. Die Zellen sind enger gelagert, der Körper ist grobnetziger; am Osmiumpräparat bemerkt man in den Maschen graue, grobkörnige Einschlüsse im Gegensatz zu der dichten Erfüllung der Fasciculatazellen mit feineren tiefschwarzen Körnchen[1]). An der Rindenmarkgrenze entsteht die Zona reticularis durch Aufgabe der Streifenanordnung, an deren Stelle ein grobes Gitterwerk von Zellenbalken tritt. Die Zellen sind kleiner, im übrigen stimmen sie mit denen der Streifenschicht völlig überein.

Die Abgrenzung von Rinde und Mark ist stets eine scharfe. Dieses nimmt das Centrum des Organs ein und begleitet in einem kegelförmigen Fortsatz die Vena suprarenalis bis zur Oberfläche des Organs. Die Markzellen sind in 2—3 Zellen tiefe rundliche Stränge geordnet, die sich netzförmig verbinden und die grossen Markbluträume, von denen sie nur eine Endothellage trennt, zwischen sich fassen. Die Elemente haben keine scharfen Zellgrenzen, sind fein granulirt und aller Fett-Einschlüsse bar. Ihr Zellleib zeichnet sich durch seine Verwandtschaft zu allen basischen Farb-

1) Ueber die Natur der Zelleinschlüsse der Rinde herrscht noch keine Klarheit. Wenn sie im Folgenden als Fett oder fettartige Körper bezeichnet werden, so soll dies kein Urtheil über ihre Natur, sondern nur ein kurzer Ausdruck für das ihnen innewohnende Vermögen sein, Osmiumsäure mehr oder minder stark zu reduciren.

stoffen aus und wird durch Müller'sche Flüssigkeit tief gebräunt (chromophile Substanz, Stilling, chromaffine Zellen, Kohn), wobei jedoch ihr Bau bis zur Unkenntlichkeit zerstört wird (Vacuolen, Fortsätze). Ihr Kern ist rund, ohne besondere Eigenthümlichkeiten. Ein regelmässiger Befund ist ein kleines aus 8—10 sympathischen Nervenzellen bestehendes Ganglion inmitten des Markes. Die Zellen sind von einer bindegewebigen Kapsel umschlossen. Von den Nerven der Nebenniere bekommt man mit nichtspezifischen Methoden wenig zu sehen; da vollends über ihr Verhalten keine Klarheit herrscht[1]), habe ich auf eine systematische Untersuchung in diesem Punkte verzichtet.

In der Umgebung der Nebenniere, häufig mit ihr noch im Zusammenhange, finden sich kleine accessorische Nebennieren und die schon von Gottschau erwähnten sympathischen Ganglien.

Die histiologische Untersuchung der Processe nach der Transplantation zeigt, dass die verschiedenen Abschnitte des Organs einem verschiedenen Schicksal entgegengehen; dabei verändern sich die Zona glomerulosa und der äussere Theil der Zona fasciculata gemeinsam in engem inneren Zusammenhang. Der innere Theil der Streifenschicht, die Zona reticularis und die Marksubstanz bilden einen zweiten einheitlich sich wandelnden Abschnitt der Nebenniere.

Der zeitliche Ablauf der Ereignisse ist keineswegs ein ganz regelmässiger, doch lassen sich im wesentlichen drei Perioden trennen:

Erste Periode: Vom Tage der Verpflanzung bis zum Untergang des centralen Theiles der Rinde und der Marksubstanz.

Zweite Periode: Die Resorption des nekrotischen Herdes nebst ihren Begleiterscheinungen.

Dritte Periode: Die Zerstörung des bis dahin erhaltenen, aber veränderten Rindengewebes und das Auftreten neuer Rindensubstanz.

Bei der subcutanen und intramusculären Verpflanzung füllt der erste Abschnitt die erste, der zweite die folgende Woche aus, der dritte läuft von der dritten bis zur dreizehnten Woche.

1) Es liegen bisher nur Erfahrungen mit der Golgimethode vor. Meine eigenen Methylenblauversuche sind noch nicht zum Abschluss gelangt.

I. Periode.

Versuch 1. Subcutane Transplantation. 1 Tag; J″, grosses Thier. Sublimat. Exophthalmus gering. Lunge wenig hämorrhagisch. Am Einpflanzungsort Oedem. In diesem ohne Adhäsion die transplantirte Nebenniere. Kapsel: stellenweise wellig, gelockert; Amitosen, wandernde Zellen. Leucocyten, ebenso im umgebenden Gewebe. Aussenzone: Anordnung zerstört. Zellkörper in körnigem Zerfall, Kerne klein, klumpig. Reste der Capillarwände. An der Grenze zur Innenzone eine Schicht wandernder Zellen. Innenzone: Zellen noch in Balken, aber straffe Anordnung zerstört. Plasma blasig, Kerne schattenhaft. Reticularis: Kerne besser erhalten. Mark: Anordnung erhalten, ebenso die Markräume. Zellen geschrumpft, Zellleib basophil; Kerne klein, dunkel. Nervenzellen geschrumpft; Plasma dicht, Kern bläschenförmig.

Versuch 2. Subcutane Transplantation. 1 Tag; V″, kleines Thier. Müller'sche Flüssigkeit. Exophthalmus fehlt. Lunge hämorrhagisch. Kapsel: dünn, grosse Gefässsprossen. Aussenzone: schmal, geringe intercellulare Hämorrhagien. Zellen rundlich, Kerne wenig verändert oder schattenhaft. Leucocyteninfiltration, Zone der Wanderzellen. Innenzone: Schollen mit Kernresten, kaum noch Streifenordnung. An der Rindenmarkgrenze Pigment. Mark: Anordnung erhalten, Zellen geschrumpft, Kern klein, dunkel. Die Markzellen sind durch die Müller'sche Flüssigkeit trotz der relativ guten Erhaltung nicht gebräunt.

Versuch 3. Intramuskuläre Transplantation 1 Tag. T″, mittelgrosses Thier. Zenker'sche Flüssigkeit. Exophthalmus fehlt. Lunge wenig hämorrhagisch. Transplantirte Nebenniere adhärent an den Muskeln, Oedem. Kapsel: gelockert, wandernde Zellen; Beginn der Capillarneubildung. Aussenzone: breiter als im Versuch 1 und 2. Zellen wie im Versuch 1 verändert. Unmittelbar unter der Kapsel zwei schmale sichelförmige Zonen weitmaschiger, heller, grosser Zellen mit grossem runden Kern; der Zellkörper bei Tol.-Rub.-Orange-Färbung blau; (Fig. 1). In den Kernformen Uebergänge von den kleinen homogenen zu den grossen runden Kernen mit gut sichtbarer Struktur; Plasmawandlung ohne Uebergänge. Kernzone markwärts der äussern Schicht ausgebildet; stösst, wo aussen Gewebe anliegt, an die Kapsel. Innenzone: wie in Versuch 1. Mark: Markzellen in Bau und Anordnung erhalten. Nervenzellen: Körper intensiv mit Rubin färbbar. Im Kern die chromatische Substanz in feinen Körnchen gleichmässig vertheilt. Nucleolus deutlich.

Versuch 4. Subcutane Transplantation. 2 Tage. V′, kleines Thier. Sublimat. Lunge wenig hämorrhagisch. Die transplantirte Nebenniere an Haut und Muskeln adhärent, abgeplattet. Kapsel: breit, gelockert. Wandernde Zellen. Zahlreiche Blutgefässe durchbrechen die Kapsel und laufen weite Strecken dicht unter ihr entlang. Hämorrhagische Herde, ein besonders bedeutender an der Austrittsstelle der Vena suprarenalis. Aussenzone: An den Gefässen viele grobnetzige helle Zellen mit

grossem runden Kern. Viele nur wenig veränderte Rindenzellen, mit kleinem dunklen Kerne, viele mit schattenhaften Kernen. Uebergänge in helle Zellen nach den Gefässen zu. Capillarwandreste. Endothelkerne; Leucocyten, eine Kernzone bildend; jetzt aber auch schon markwärts von dieser. Innenzone: fein- und grossblasige Schollen mit Schattenkernen. Intercellular viele Chromatinkörnchen. Anordnung zerstört; viele Löcher, erfüllt mit Fäserchen und Körnchen, umsäumt von halb vernichteten Elementen. Markwärts: Andeutung der Streifen. Mark: Bluträume platt; Plasma der Zellen geschrumpft, in körnigem Zerfall; Kerne klumpig, homogen. Stroma erhalten.

Versuch 5. Intraperitoneale Transplantation. 2 Tage. A‴ kleines Thier. Müller'sche Flüssigkeit. Transplantirte Nebenniere nahe der Einpflanzungsstelle am Peritoneum adhärent; schon schwarzroth gefleckt. Kein Exophthalmus; starke Lungenhämorrhagie. Organ nicht deformirt. Kapsel: dünn, Kerne oval. Viele Gefässe treten ein. Aussenzone: Hämorrhagien. Wenige normale Rindenzellen. Schattenkernige Schollen. Leucocyten, welche eine Kernzone und eine kegelförmige Infiltration des Gewebes an der Austrittsstelle der Vena suprarenalis bilden. Innenzone: dichte Schollen mit Kernresten. Markwärts der Kernzone einige besser erhaltene Elemente. Mark: Anordnung und Endothelien erhalten. Leib und Kerne der Zellen geschrumpft, Zellkörper zeigt keine Reaction mit Müller's Flüssigkeit. Nervenzellkerne nicht bläschenförmig, sondern mit gleichmässiger Vertheilung des Chromatins im Kern; kein deutlicher Nucleolus.

Versuch 6. Subcutane Transplantation. 3 Tage. R″ grosses Thier, Hermann'sche Flüssigkeit. Exophthalmus gering; Lunge wenig hämorrhagisch. Am Transplantationsort Oedem. Kapsel: breit, mit feinen Fettkörnchen erfüllt. Kerne gut gefärbt. Züge von Körnchen gehen in die Nebenniere hinein. Aussenzone: Glomerulosaanordnung erhalten. Zellen ganz frei von Einschlüssen; Körper zart, weitmaschig, Kerne rund, theils gut, theils blass gefärbt. Zwischen den Zellbalken kleine Kerne von Fetttröpfchen umgeben. Ein Kegel sich lebhaft theilender Wanderzellen an der Austrittsstelle der Vena suprarenalis. An der Grenze zur Innenzone Wanderzellen, erfüllt mit Fettkörnchen, und Schollen aus grossen grauen Kugeln bestehend. Innenzone: eine breite Lage aus grauen Kugeln bestehender Schollen, dicht gelagert. Markwärts Zellen mit theilweise schattenhaften Kernen, mit schwarzen normalen Fettkörnchen erfüllt. Anordnung lockerer. Ein grosser cylindrischer bis kegelförmiger Herd vom Mark bis zur Rinde reichend aus homogener grauer Masse, feinkörnig, Chromatinreste enthaltend. Mark: Endothelien und Anordnung erhalten. Zellen ohne Grenzen, z. Th. zerfallend, Kerne homogen blass. Intra- und intercellular viele dunkle Körnchen.

Versuch 7. Intramusculäre Transplantation. 3 Tage. F″ grosses Thier. Sublimat. Exophthalmus mittelstark; Lungen normal. Transplantirte Nebenniere weisslich-gelb. In der Umgebung und im Organ

Bacterien in grosser Menge. Kapsel: durch Rundzelleninfiltration gelockert. Aussenzone: Leucocyten bis zur Grenze des äusseren und mittleren Drittels der Rinde, dort eine Schicht bildend. Zerfallene Zellen mit Kernschatten, nur wenig schwach veränderte Rindenzellen mit dunklem Kern. Innenzone: Leucocyten, Bacterien. Blasige Schollen mit Kernschatten, in Balken geordnet. Mark: Bluträume erhalten, Endothelien zerstört. Häufig zu Klumpen geballte, unregelmässige, basophile Schollen mit Kernresten. Wenig Bakterien.

Versuch 8. Subcutane Transplantation. 4 Tage. U′ mittelgrosses Thier. Sublimat. Lunge wenig hämorrhagisch. Transplantirte Nebenniere schön schwarzroth gefleckt; platt. Kapsel: breit, locker, gefässreich, stellenweise mit rothen Blutkörperchen erfüllt. Amitosen. Aussenzone: Sprossende Gefässe, aus basophilen, weitmaschigen grossen Zellen bestehend, mit langen Fortsätzen und ovalen, länglichen Kernen, die sich oft in Mitose befinden. In ihrer Umgebung bedeutende Hämorrhagien. Innen anliegend grosse polyedrische, weitmaschige, basophile Zellen mit grossem runden Kern. Unveränderte Rindenzellen, z. Th. in Glomerulosaanordnung. Leucocyten, theilweise sich fragmentirend. Innenzone: Streifen grossblasiger Schollen mit körnigem Chromatin darin oder kernlos. Intercellular Chromatinkörnchen. Mark: Zellkörper geschrumpft, dicht, Kerne dunkel. Nervenzellen, z. Th. noch mit blasigen Kernen, z. Th. mit gleichmässiger Chromatinvertheilung im Kern. Endothelien durch Rubin sich rothfärbend, Kerne erhalten.

Versuch 9. Subcutane Transplantation. 5 Tage. G″ grosses Thier, Zenker'sche Flüssigkeit. Starker Exophthalmus, starke Lungen-Hämorrhagie. Transplantirte Nebenniere platt. Kapsel: breit, locker, durchbohrt von Blutgefässen und an zwei Stellen von markhaltigen Nervenfasern. Aussenzone: Starke Hämorrhagien, viele Gefässe; dicht unter der Kapsel Detritusherde. Vereinzelte wenig veränderte Rindenzellen; an einer Stelle Glomerulosa und Fasciculataanordnung erhalten. Viele grosse weitmaschige Zellen, Kern unregelmässig eckig. Leucocyten, kegelförmige Infiltration bis zum Mark; viele von einer nur geringen Menge von Plasma umgeben. Innenzone: Streifenanordnung am Mark erhalten; die Balken konvergiren in Folge der Abplattung stärker als normal. Blasige Schollen, zuweilen mit Kernresten. An der Rindenmarkgrenze in einzelnen Schollen Pigment. Mark: Anordnung erhalten, Endothelien färben sich mit Rubin roth. Zellkörper dicht, nicht basophil, Kern deutlich. Nervenzellen: Kerne homogen.

Versuch 10. Intramuskuläre Transplantation 5. Tage. E mittelgrosses Thier, Picrinessigsublimat. Transplantirtes Organ an der Niere adhärent, schwarzroth. Ein grosser abgekapselter Herd von zerfallenden rothen Blutkörperchen am einen Pol, von der Rinde bis zum Mark reichend. Kapsel: von grossen Gefässen umgeben, die Gefässsprossen in die Nebenniere hineinsenden. Aussenzone: helle grobmaschige Zellen mit eckigem Kern. Schollen mit Kernresten. Innenzone: Schollen,

noch eine Andeutung von Streifen darbietend. Capillarreste. Mark: Bluträume haben ihr Lumen verloren. Endothelien roth; kernlose Schollen zu Klumpen geballt.

Versuch 11. Subcutane Transplantation. 6 Tage. E″ grosses Thier. Sublimat. Geringer Exophthalmus. Lunge wenig hämorrhagisch. Schwarzrothe Flecke. Flachgeschnitten. Form kreisrund. platt. Kapsel: vom umgebenden Gewebe nicht abzugrenzen, locker. Feine Fasern von der innersten Kapselschicht her legen sich an die grobmaschigen hellen Zellen der Aussenzone an. Ihr Plasma mit Tol-Rub.-Orange deutlich blau. Kerne eckig. Immer in der Nähe von Gefässen, deren Zellen ähnlich gefärbt sind. Kleine wandernde Zellen, mit einer nur geringen Menge blauen Plasmas. Einige wenig veränderte Rindenzellen. Eine Schicht fein fragmentirter Wanderzellen trennt die Innenzone ab: am Mark noch Schollen mit schattenhaften Kernen in Balkenformation. Intercellulare Chromatinkörnchen. Mark: Bluträume meist verstrichen. Zellen mit schattenhaften Kernen, Körper nicht mehr basophil. Nervenzellen: zuweilen Kern noch blasig, andere Zellen ganz in homogene Schollen verwandelt mit einigen Chromatinkörnchen darin.

Versuch 12. Subcutane Transplantation. 7 Tage. C″ grosses Thier, Hermann'sche Flüssigkeit. Geringer Exophthalmus. Wunde hat etwas secernirt. Kapsel: untrennbar vom umgebenden Gewebe. Enthält wenige Fettkörnchenhaufen. gefässreich. Ein ehemaliges Ganglion mit Nerven, seine bis ins Mark reichen, aussen anliegend; seine Zellen verwandelt in homogene Schollen. die Zellen der Bindegewebekapsel vergrössert. Aussenzone: grosse, weitmaschige Zellen von zartem Bindegewebe eingefasst mit glashellen bis grauen Einschlüssen. Verschmelzungen unter diesen Zellen. Etwas Hämorrhagie. Leucocyten, eine Kernzone bildend; ein jeder Kern von einem Häufchen feinkörnigen Fettes umgeben. Innenzone: kleine, feinblasige, kernlose Schollen mit grauen Einschlüssen. Intercellular viele Züge von Fettkörnchen. Mark: Markräume mit Endothelien sichtbar. Kernlose Schollen in breiten Zügen. Zersprengte Leucocytenkerne. Pigment zusammen mit Fettkörnchen in derselben Scholle.

Versuch 13. Subcutane Transplantation. 7 Tage. W″ kleines Thier. Müller'sche Flüssigkeit. Kein Exophthalmus, geringe Lungenhämorrhagien. Kapsel: locker. Aussenzone: helle Zellen, zuweilen zweikernig; geringe Hämorrhagien. Innenzone: Schollen, Spuren der Anordnung zeigend. Pigment. Mark: Pigment. Nervenzellen verwandelt in Schollen mit Kernresten. Die Markzellen haben sich nicht mit Müller'scher Flüssigkeit gebräunt.

Versuch 14. Intramuskuläre Transplantation. 7 Tage. M″ kleines Thier. Sublimat. Kein Exophthalmus. geringe Lungenhämorrhagie. Kapsel: wellig, Gefässsprossen; ein besonders grosser an der Austrittsstelle der Vena suprarenalis. Aussenzone: Hämorrhagien. Helle Zellen. Plasma nicht mehr rein blau mit Tol.-Rub.-Orange, sondern

rothblau. Noch Rindenzellen mit klumpigem Kern und Uebergängen in helle Zellen. Kernzone mit Infiltrationskegel an der Stelle der Vena suprarenalis. Innenzone: Schollen mit Kernresten; keine gut gefärbten Endothelkerne mehr. Mark: noch Andeutungen der Lumina; sonst kein Unterschied mehr gegen die Innenzone der Rinde. Nervenzellen: grosse eckige Schollen mit Kernresten.

Diese Befunde der ersten Woche bedürfen einiger Erläuterungen.

Die Grenze zwischen dem Theile der Streifenschicht, dessen Zellen ein weiteres Leben bestimmt ist, und dem alsbald dem Untergange anheimfallenden inneren Theil hält sich nicht an die histiologische Anordnung, ist aber schon 24 Stunden nach der Operation sichtbar: eine schmale dunkle Aussenzone setzt sich von der helleren bis an die Marksubstanz reichenden Innenzone ab. Das dunkle Aussehen ist durch die klumpigen, homogenen, tief dunkel gefärbten Kerne bedingt, in denen nur als Reste der Structur mit der Biondifärbung ein rothes Centrum, von einem grünen Mantel umgeben, erkennbar ist. Viele Zellkörper zeigen schon den Beginn körnigen Zerfalls. Andere dagegen lassen am zweiten Tage und noch später bis zum Ende der Woche eine Umwandlung in jene grossen dauernden Elemente beobachten derart, dass der Kern wieder grösser und heller wird und deutliche Structur zeigt (Fig. 1). Dabei wird der Zellkörper grobmaschig und färbt sich mit dem basischen Toluidinblau. Die Umwandlungen haben zu der Annäherung der neugebildeten Gefässe eine Beziehung: denn stets liegen die hellen Zellen in deren unmittelbarer Nähe, und man gelangt, indem man sich von den Gefässen entfernt, zu den Uebergangsbildern der Kernstructur und erst in noch weiterer Entfernung zu den klumpigen Kernen. Zellkörper im Uebergangsstadium waren nicht zu beobachten.

Diese Elemente scheinen auch unmittelbar aus Rindenzellen entstehen zu können: im Versuch 3 (Fig. 1) finden sie sich bereits nach 24 Stunden vor: und wiederum hier nur dicht unter der Kapsel, an Stellen, zu denen die umgebenden ernährenden Medien am besten dringen können.

Keineswegs alle Elemente der Aussenzone machen diese Entwicklung durch: einmal wird an den Stellen, wo mitverpflanztes Gewebe das Organ vor der unmittelbaren Berührung mit der Umgebung bewahrt, keine Aussenzone gebildet. Ver-

such 3), und die Elemente verfallen dem Schicksal der Zellen der Innenzone; sodann zerfallen die nicht umgebildeten Elemente der Aussenzone zu Detritusmassen (Versuch 9); allerdings sind noch vereinzelte wenig veränderte Rindenelemente bis zum Ende der ersten Woche nachweisbar (Versuch 14). Bei diesem Zerstörungsprocess geht selbstverständlich die Anordnung der Glomerulosa- und Fasciculata verloren. Findet man doch bereits die Anordnung der Elemente mit den dunklen Kernen in den ersten Tagen zerstört: sie liegen unordentlich einzeln oder in kleinen Gruppen nebeneinander. Es kann allerdings auch die Anordnung unter diesen stellenweise sich längere Zeit erhalten (Versuch 9), selbst wenn die Zellen schon bedeutende Veränderungen erlitten haben (Versuch 6).

Der Untergang der Mehrzahl der nicht zu hellen Zellen verwandelten Elemente ermöglicht diesen eine weitere Entwicklung: sie nehmen den frei gewordenen Raum ein und passen sich dem vorhandenen und einander an; sie vergrössern sich und werden polyedrische Gebilde. Ihre Kerne verlieren (Versuch 9) die runde Form und schrumpfen; sie vermehren sich amitotisch, daher am Ende der ersten Woche bereits viele Zellen zweikernig sind (Versuch 13).

Das primäre Moment in ihrer Entwicklung scheint das Verhalten der Zelleinschlüsse zu bilden: an die Stelle der grauen Kügelchen des normalen Osmiumpräparates sind andere Einschlüsse getreten, die erstens, wie die Vergrösserung der Maschen beweist, jene an Ausdehnung übertreffen, sodann aber das Vermögen eingebüsst haben, sich mit Osmiumsäure grau zu färben, oder sogar das, mit Osmiumsäure eine gegen Alkohol und Chloroform widerstandsfähige Vereinigung zu liefern: denn es liess sich im Versuch 6 nicht entscheiden, ob die Maschen des Zellkörpers keine oder glashelle Kügelchen enthielten. Dass kein präparatorischer Fehler vorlag, beweist das Vorhandensein grauer Kügelchen an anderen Stellen des Präparats. Am 7. Tage (Versuch 12) waren die Maschen wieder mit zartgrauen Einschlüssen erfüllt; daneben lagen in ihnen ganz feine schwarze Körnchen, von deren am Sublimatpräparat nichts zu bemerken war.

Ueber das Schicksal der fettähnlichen Substanz der Aussenzellen giebt das Verhalten des Stützapparates einige Hinweise. Zwischen den hellen Zellen ziehen Strassen von schwarzen Fett-

körnchen der Kapsel zu: diese selbst ist völlig von feinkörnigem geschwärzten Fett erfüllt (Versuch 6): das microscopische Bild ist nahezu das einer Fettmetamorphose von Bindegewebezellen, z. B. in der Aortenintima. Indess spricht die vorzügliche Erhaltung und Färbung der Kerne, sowie die vollkommene Reparabilität gegen diese Auslegung. Die Kapsel entledigt sich sogar recht schnell dieses Fettes: am 7. Tage (Versuch 12) sind nur noch einige kleine fetthaltige Stellen nachweisbar.

Die Fetterfüllung lockert das Bindegewebe der Kapsel auf: hierbei betheiligen sich weiterhin die sich rundenden, amitotischen theilenden und in Bewegung setzenden Zellen der Kapsel selbst und die zahlreichen durch sie hindurchwandernden polymorph-nucleären Leucocyten: man sieht diese auf das eingepflanzte Organ förmlich in Strassen hineilen. Jene scheinen sich an den Vorbereitungen zur Gefässneubildung zu betheiligen, diese eine bedeutsame Rolle bei dem Fetttransport zu spielen. In der Nebenniere findet man die von ihnen allein sichtbaren Kerne von feinen Fetttröpfchen umgeben. In dieser Form bilden sie die die Aussen- und Innenzone trennende Grenzschicht (Kernzone), in der sie dicht nebeneinander gelagert sind; nur an der Vena suprarenalis weichen sie regelmässig von dieser Anordnung ab: dort infiltriren sie das Gewebe schon frühzeitig (Versuch 5) in Form eines Kegels, dessen Basis die Kapsel, dessen Spitze die Austrittsstelle der Vena suprarenalis aus dem Markniveau bildet. Hier kann man beobachten, wie ihr Chromatin auf dem Wege von der Kapsel zum Mark unter fortwährenden Amitosen förmlich zersprüht: später ist an ihnen auch bei Sublimatpräparaten ein blasiger minimaler Zellkörper deutlich. Es ist wahrscheinlich, dass auch jene Strassen von Fettkörnchen, die aus der Aussenzone zur Kapsel ziehen, aus ihnen bestehen (nur sind die kleinen Kerne von der Masse des Fettes verdeckt) und dass das Bild der Fettinfiltration der Kapsel durch zahllose dorthin gewanderte Leucocyten entsteht, die sich mit den Umwandlungsprodukten der Zelleinschlüsse, mit Fett, beladen haben. Interessant ist, dass zuweilen einige einen anderen Weg einschlagen und in die Markräume gerathen, wo man dann kleine Fettkomplexe, am Sublimatpräparat kleine Rundzellen entsprechenden Baues bemerkt.

Die ursprünglichen Stützsubstanzen, also wesentlich die Gefässe, zerfallen schon nach 24 Stunden: man nimmt noch ihre Reste, Fäserchen mit hie und da anhängenden Kernen, zwischen den Zellen wahr. Ihrem baldigen vollständigen Schwunde dürfte der Verlust der Anordnung in der Aussenzone wesentlich zur Last zu legen sein.

Schon der zweite, zuweilen bereits der erste Tag bringt den Ersatz. Von den kolossal erweiterten Gefässen in der Umgebung sprossen Zweige durch die Kapsel, diese eng an die Transplantationsstelle befestigend hindurch: sie laufen dann unmittelbar unter der Kapsel eine grosse Strecke weit dahin und bedingen hierdurch zu einem Theile das macroscopische Bild der schwarz-rothen Flecke.

An diesem beteiligen sich indessen noch zahlreiche herdweise subcapsuläre Blutaustritte, von denen die Rindenzellen zuweilen ganz verdeckt werden, zumal an der Stelle der Vena suprarenalis. Verfolgt man einen solchen Herd auf der Serie, so gelingt es in der grössten Mehrzahl der Fälle ein neugebildetes Gefäss aufzufinden, dessen Ende die Hämorrhagie weithin umgiebt[1]).

So finden Boinet's Hémorrhagies capsulaires ihre — doppelte — Erklärung.

Ausser den einzeln hineinwachsenden Gefässen finden sich konstant später breit der Kapsel innen aufsitzende Sprossen, die aus jungen Gefässzellen bestehen, und von denen einer, an der Austrittsstelle der Vena suprarenalis, stets vorhanden ist. Zu den Gefässen haben die hellen Elemente der Aussenzellen so enge Beziehungen, dass beide zuweilen nicht zu trennen sind: die jungen Gefässzellen sind ebenso grobmaschig und ebenso basophil wie jene. Nur der stets in allen Schnittrichtungen runde Kern und der regelmässig polyedrische Zellenleib bildet einen Gegensatz zu dem oft sich mitotisch teilenden, lang ausgezogenen Kern und der in lange Fortsätze auslaufenden, schmalen Zellkörper der Endo-

1) Dieser Befund erinnert an die intercellularen Blutergüsse im Granulationsgewebe: auch diese ziehen den jungen Gefässen vorauf, ihnen einigermaassen den Weg vorschreibend; auch hier ist die mechanische Bedingung der geringe im Granulationsgewebe noch nicht, in der zorstörten Rinde nicht mehr vorhandene feste Zusammenhang der Elemente.

thelien. Wo also jene Hülfsmittel im Stiche lassen, ist die Möglichkeit einer Trennung beider Kategorien ausgeschlossen und man könnte wohl auf den Gedanken an einen mesenchymalen Ursprung der hellen Zellen gerathen. Sodann ist auch die Beziehung zur Kapsel eine innige, zumal, wenn die innersten Kapselfasern die hellen Elemente einzuhüllen beginnen (Versuch 11).

Jenseits des trennenden Gürtels der Wanderzellen spielen sich im Stroma die gleichen, im Parenchym ganz andersartige Processe ab: jene bewirken auch hier die baldige Auflösung der straffen Ordnung: in der Mitte der Woche sind noch Andeutungen, am Ende keine Spur der Balkenformation wahrzunehmen. Die Zellenwandlung schreitet von aussen nach innen fort und knüpft sich auch hier wesentlich an die Zelleinschlüsse. Diese verlieren das Vermögen, sich mit Osmium zu schwärzen, und färben sich nur noch grau durchscheinend, wobei sie sich wesentlich vergrössern. Intercellular liegen viele Wanderzellen mit fettbeladenem Körper, deren Bedeutung schon gewürdigt wurde. Am Sublimatpräparat erscheinen die Zellen durchsetzt von feineren und gröberen Vacuolen, den Stätten jener vergröberten Einschlüsse. Der Kern geht bei diesem Vorgang verloren: zuerst färben sich, zumal mit Eisenalaun-Hämatoxylin, Chromatinkörnchen und chromatische Membran, dann nur noch ein Häufchen von ersteren und endlich schwindet auch dieses: zwischen den Schollen finden sie sich in reichlicher Menge wieder. Dieses Schattenhaftwerden der Kerne zeigen auch die in Detritus zerfallenden Zellen der Aussenzone.

Die grauen kernlosen Schollen verlieren allmählich auch ihre Einschlüsse z. T. in der Reticularis unter deutlicher Umwandlung derselben in Pigment: man sieht neben den grauen Tropfen leicht gelbliche, dann gelbe Tropfen, die in ihrem Innern feine tiefgelbe Körnchen beherbergen, endlich ein frei liegendes rundliches Häufchen von letzteren.

So entsteht eine homogen-feinkörnige necrotische Masse, die sich intensiv mit sauren Farben, bei Anwendung von Tol.-Rub.-Orange, mit letzteren besonders schön, tingirt.

Das Stroma der Marksubstanz ist in auffallend höherem Grade widerstandsfähig, als das der Rinde: daher denn auch noch nach fünf Tagen (Versuch 9) die gröbere Anordnung des Markes vorzüglich erhalten war. Das Endothel der Blutsinus beginnt

sich mit Rubin entgegen dem normalen Verhalten roth zu färben (Versuch 8). Aber auch das Mark muss zu Grunde gehen, die Bluträume werden zusammengepresst und verstreichen (Versuch 10). Die Markzellen erleiden sehr früh eine bedeutsame Veränderung: sie zeigen schon 24 Stunden nach der Operation die normale Reaction der Bräunung bei Behandlung mit Müller'scher Flüssigkeit nicht mehr. Und dies, obwohl die Erhaltung der Elemente selbst an späteren Zeitpunkten keine schlechte ist. Die Elemente beginnen zuerst etwas zu schrumpfen, verlieren dann ihre charakteristische Basophilie (Versuch 9): so dass am Ende der ersten Woche die Reste ebenso stark mit sauren Farbstoffen tingirbar sind, wie die der Rindeninnenzone. Die Kerne der Zellen gehen zu Grunde, doch wesentlich später als die der Rinde, aber unter den gleichen Erscheinungen. Auch die Reste der Markzellen produciren in ähnlicher Weise wie die Reticulariselemente Pigment, das vielleicht zu der chromophilen Substanz Beziehungen besitzt. Die Nervenzellen zeigen, bevor sie sich endgültig in grosse kernlose Schollen verwandeln, ein eigenthümliches provisorisches Stadium: der Kern verliert die Bläschenform, und das Chromatin vertheilt sich in ihm gleichmässig in Form feiner Körnchen, nur die Bindegewebeeinfassung gestattet gemeinhin noch die Zurückführung der Elemente auf die sympathischen Zellen des Markes.

So sind innere Rinde und Mark im Zustande ihrer Zellüberbleibsel einander ausserordentlich ähnlich geworden: der Schwund der Endothelien vernichtet vollends jede Möglichkeit einer Unterscheidung des aus der Rinde und des aus dem Marke hervorgegangenen Theiles des necrotischen Herdes, welcher am Ende der ersten Woche das Centrum des verpflanzten Organs einnimmt. Sie sind, obwohl grundverschieden im histiologischen Bau, in demselben Herde aufgegangen. Diesen umschliessen in breiter Zone die hellen ein- und zweikernigen Aussenzellen, die Abkömmlinge des äusseren Theiles der Rinde, denen reichliche neue Gefässe Nahrung zuführen.

Zweite Periode.

Versuch 15. Subcutane Transplantation. 8 Tage. B″, kleines Thier. Sublimat. Starker Exophthalmus, starke Lungenhämorrhagie.

Transplantirte Nebenniere sehr platt. Kapsel: von der Umgebung untrennbar. Aussenzone: Ein- bis zweikernige helle Zellen. In einzelnen grösseren eine dichte feinkörnige Stelle. Mitosen, Amitosen. Noch einige veränderte Rindenzellen mit klumpigem Kern. Capillarwandreste. Innenzone: Ein breiter Gefässspross zieht von der Kapsel hinein. Dunkle, blasige, kernlose Schollen. Noch Andeutungen der Markräume.

Versuch 16. Subcutane Transplantation. 9 Tage. A″, kleines Thier. Sublimat. Starker Exophthalmus, starke Lungenhämorrhagie. Transplantirte Nebenniere platt, gelb. Kapsel: breit, grosskernig, dicke Fasern. Aussenzone: Ein- bis zweikernige helle Zellen in deutlichen zarten Bindegewebemaschen. Einige wenige mehrkernige Zellen. Chromatin zusammengeballt. Zellen enthalten Pigment. Mitosen, Amitosen. Pigment auch in Zellen in der nächsten Umgebung der Nebenniere. Ein Spross mit feinen Fasern zieht von der Kapsel in die Innenzone; eine Kernzone trennt die beiden Schichten. Innenzone: Die Schollen zu Streifen zusammengeflossen. Andeutungen der Marklumina als Spalten noch vorhanden.

Versuch 17. Subcutane Transplantation. 10 Tage. Y′, kleines Thier. Zenker'sche Flüssigkeit. Mittelstarker Exophthalmus, Lunge wenig hämorrhagisch. Transplantirte Nebenniere klein, rundlich, gelb. Kapsel: nach aussen verwachsen, nach innen scharf abgegrenzt. Aussenzone: breit, ein-, zwei- und mehrkernige Zellen. Einige wenige Riesenzellen. Viele Kerne mit Chromatinverklumpung. Mitosen, Verschmelzungen von Aussenzellen. Gelbes Pigment als Einschluss. Plasmaklumpen mit Chromatinbrocken darin. Innenzone: Necrotischer Herd, halbmondförmig aus z. Th. blasigen Schollen ohne Abgrenzung. Von aussen zieht ein Spross von Granulationsgewebe hinein.

Versuch 18. Intramusculäre Transplantation. 10 Tage. X′, kleines Thier, Hermann'sche Flüssigkeit. Geringer Exophthalmus, Lunge normal. Ein sehr bedeutender Theil des transplantirten Organs besteht aus unveränderten Rindenzellen, zu radiären Balken geordnet, halbmondförmig fast in sich geschlossen die Aussen- und Innenzone umfassend; die Zellen sind klein, mit grossem runden Kern und deutlichem Nucleolus; sie enthalten graue, z. Th. auch schwarze Einschlüsse. Mitosen. Zwischen den Balken reichliche Capillaren. Abgegrenzt nach aussen durch die gemeinsame Kapsel, gegen die Aussenzone durch zartes Bindegewebe in dünner Schicht. Aussenzone: grosse weitmaschige Zellen, die Maschen von geschwärztem Fett erfüllt. Innenzone: ein bindegewebiger Spross, hier nicht an der Stelle der Vena suprarenalis, durchbricht die Kapsel und dringt in die Mitte des Organs ein, wo Spalten bestehen. Kleine Körnchenzellen und -kugeln z. Th. mit Uebergang in Pigment. Ein grosser homogener feinkörniger Herd mit hellen Tropfen darin (vgl. Versuch 6).

Versuch 19. Subcutane Transplantation. 11 Tage. T′, kleines Thier. Hermann'sche Flüssigkeit. Mittelstarker Exophthalmus, Lungen hämorrhagisch. Transplantirte Nebenniere gelb, verkleinert. Im umgebenden Gewebe zahlreiche markhaltige Nervenfasern. Dem einen Pol anliegend eine Gruppe von Schollen mit rosenkranzförmig gestellten Kernen (Stelle des ehemaligen Ganglion). Kapsel: fest mit der Umgebung verwachsen, verbreitert, einige Fettkörnchenhaufen enthaltend. Aussenzone: Zellkörper feinmaschig mit schwarzen und grauen Körnchen; in den Maschen schwarze und graue Kügelchen in so wechselnder Anzahl, dass schwarze und ganz helle Zellen nebeneinanderliegen (Kunstprodukt durch ungleiche Einwirkung von $CHCl_3$). In manchen das necrotische Centrum erkennbar. Centralwärts davon eine Zone wandernder Zellen. Amitosen, Mitosen; einige Fettklümpchen in der Kernzone. Innenzone: blasige, unregelmässige Schollen, z. Th. mit glashellen Einschlüssen, mit Uebergang in Pigment. In der Mitte ein paar grosse Lumina, Reste von Markräumen.

Versuch 20. Subcutane Transplantation. 12 Tage. S′, kleines Thier. Sublimat. Exophthalmus gering, Lunge wenig hämorrhagisch. Transplantirte Nebenniere im Muskelgewebe: verkleinert, Form erhalten. Kapsel: breit, kernreich, untrennbar vom umgebenden Gewebe. Septen von ihr aus in die Aussenzone hinein. Aussenzone: helle Zellen, 1—2kernig, theilweise pigmentirt, von Bindegewebemaschen umhüllt. Verschmelzungsformen. Polyedrische Schollen mit Chromatinbrocken erfüllt. Innenzone: In einer feinkörnigen Masse zahlreiche Kerne ohne abgrenzbare Körper, zusammenhängend mit einem Zug Granulationsgewebe, der von aussen hineinwächst. An der Grenze viele Riesenzellen. Im Schnitt 65 dreiundzwanzig an der Zahl; darunter schöne Bretzelformen von Verschmelzung; die bindegewebige Kapsel derselben dickwandig.

Versuch 21. Subcutane Transplantation. 13 Tage. R′, kleines Thier. Kein Exophthalmus. Lunge wenig hämorrhagisch. Am Transplantationsort findet sich nichts von der Nebenniere, sondern nur bräunliche Flecke.

Versuch 22. Intraperitoneale Transplantation. 13 Tage. Z″, kleines Thier. Müller'sche Flüssigkeit. Kein Exophthalmus, rechter Unterlappen stark hämorrhagisch. Transplantirte Nebenniere vorn in der Medianlinie ohne nachweisbare Adhäsionen auf dem Dünndarm liegend, gelblich, verkleinert, Form jedoch erhalten. Kapsel: locker, nicht wesentlich verbreitert. Aussenzone: schmal, hell; grosse helle Zellen, ausserdem eine Anzahl wohl erhaltener Rindenzellen. Innenzone: ein grosser necrotischer Herd, z. Th. ganz homogen, z. Th. noch in Schollen oder Balken abgetheilt. In der Mitte das Mark: erkennbar an den roth gefärbten Endothelien, die grosse homogene necrotische Klumpen einfassen, in denen einige Chromatinreste liegen. Markräume ganz verstrichen. Das ganze Organ ist nicht vascularisirt worden.

Versuch 23. Subcutane Transplantation. 14 Tage. Q′ kleines

Thier, Zenker'sche Flüssigkeit. Exophthalmus gering, Lungen hämorrhagisch. Form der transplantirten Nebenniere erhalten, unwesentlich verkleinert; total vascularisirt. Kapsel: breit; ihr aussen aufsitzend eine mässig grosse, reichlich vascularisirte Gruppe kleiner Zellen, mit grossem runden Kern und deutlichem Nucleolus und dichten schlecht abgrenzbaren Zellkörpern. Mehrere kleine Haufen gleicher Art in der Kapsel. Aussenzone: schmal, Kerne geschrumpft. Einfache mehrkernige Zellen, Riesenzellen; einkernige Zellen mit Amitosen und necrotischen Einschlüssen. Schollen mit Chromatinbrocken, ohne necrotisches Centrum. Innenzone: kernreiches, junges, feinfaseriges Bindegewebe wächst an einer Stelle in das Organ ein und verbreitet sich im Centrum. Grenze unscharf.

Versuch 24. Intramusculäre Transplantation. 14 Tage. G, mittelgrosses Thier. Sublimat. Lungenhämorrhagie bedeutend. Transplantirte Nebenniere am oberen Nierenpol; stark verkleinert, dreieckig. Kapsel: breit, an einer Stelle verschwunden, so dass Muskelgewebe und Aussenzone sich unmittelbar berühren. Der Kapsel innen anliegend eine sichelförmige Zone von Rindenzellen in Fasciculataanordnung: die Zellen sind klein, Kerne rund mit deutlichen Kernkörperchen, Plasma an Menge gering, dicht. Zwischen den Balken viele Capillaren. Abgrenzung gegen die Aussenzone angedeutet durch zartes Bindegewebe. Aussenzone: Zellen in zarte Bindegewebemaschen eingeschlossen, z. Th. pigmentirt, polyedrisch. Riesenzellen in geringer Anzahl, rundlich. Gefässe dringen bis zur Innenzone vor, zusammen mit eingewachsenem Bindegewebe: in diesem viele kleine dichtgelagerte dunkle Zellen, feinfaseriges Granulationsgewebe. Darin viele Elemente mit acidophilen Granulationen, solche auch in der Umgebung.

Versuch 25. Transplantation unter die Dura in ein durch Abtragen der Grosshirnrinde hergestelltes Loch. Dura genäht. 14 Tage. Grosses Thier, Sublimat Die Nebenniere hat ihre normale Gestalt und Grösse, gelblich. In der Umgebeng Pigment. Kapsel: dünn. Aussenzone: schmal, aus hellen ein- oder mehrkernigen Zellen bestehend, keine Riesenzellen. An der duralen Seite ein breiter bis in die Mitte reichender gefässreicher Spross mit vielen kleinen Zellen. Markwärts der hellen Zellen eine Kernzone. Innenzone: ein grosser necrotischer Herd, in dem keine Andeutung der ehemaligen Markstelle mehr sichtbar ist.

Der Angelpunkt, um welchen sich in der zweiten Woche alle Vorgänge drehen, ist die Resorption des necrotischen Herdes nebst ihren Begleiterscheinungen, die schon am Ende der ersten eingesetzt hatten.

Ein Theil der Zellen der Aussenzone lässt aus sich überaus grosse Elemente hervorgehen: die für diesen Abschnitt characteristischen Riesenzellen. Man konnte in jenen schon früher amitotische Kerntheilungen beobachten, denen sich keine Zelltheilung anschloss; auf drei Wegen entstehen aus ihnen sehr viel mehrkernige Gebilde unter bedeutender Zunahme des Volumens. Erstens tritt Amitose in weit höherem Grade in die Erscheinung; daneben, jedoch selten und nur im Beginn des Processes, die karyokinetische Kerntheilung. Drittens verschmelzen die Zellen miteinander zu grössern Komplexen, unter Zerstörung der trennenden zarten Bindegewebemaschen, deren Reste auf dem Schnitt wie Dornen in die Riesenzelle einragen, wodurch die Zelle etwa die Form einer Bretzel annimmt (Fig. 4). Dieser letztere Weg wird jedoch, wie es scheint, nur von schon mehrkernigen Elementen eingeschlagen: wenigstens konnte ich ein Verschmelzen einkerniger Zellen nicht mit Sicherheit beobachten. Die Volumvermehrung tritt jedoch schon an einkernigen Zellen hervor, ehe sie zur Kerntheilung schreiten, und sie ist das einzige frühzeitige Merkmal für die zu jener hohen Weiterentwicklung bestimmten Elemente. Sie scheint mir ein vorbereitendes Stadium zu sein für den folgenden Process, der die ein- oder mehrkernige Zelle wirklich erst zu einer — functionirenden — Riesenzelle macht (Fig. 4). Es sondert sich nämlich im Ablauf der Vorgänge in ihnen eine helle kernfreie Rinde, deren grobe Maschen schwarze und graue Fettkügelchen erfüllen, und ein dunkles, dicht-feinkörniges, ebenfalls kernfreies, mit allen sauren Farben sich intensiv tingirendes Centrum. An der Grenze beider sind die Kerne aufgestellt: jedoch nicht regelmässig nach dem Langhans'schen Typus, sondern bald hier bald dort vereinzelt oder in einer kleinen Gruppe. Sie zeigen theils grosse blasse, theils kleine dunkle geschrumpfte Gestalten. In jenen ist regelmässig die dem necrotischen Herde zugewendete Calotte der chromatischen Membran deutlich gerunzelt; aus der weiteren Schrumpfung dürften die kleineren, unregelmässigen Formen hervorgehen. Das Chromatin ist auch in den blassen häufig zu bizarren Figuren verklumpt. Chromatolysen im strengen Sinne konnte ich nicht beobachten. Im Zellenleib findet sich unregelmässig vertheilt stets eine reichliche Anzahl von Chromatinkörnchen. Aus solchen Befunden kann das Auftreten grosser polyedrischer, mittelgrosser Riesenzellen

im Volumen entsprechender Plasmaklumpen abgeleitet werden, die im Innern zahlreiche Chromatinbrocken beherbergen (Versuch 20, 23). Die Verwandlung in solche Schollen scheint jedoch nur selten das Schicksal der Riesenzellen zu sein; denn die Menge dieser Schollen stand in keinem Verhältniss zu der Zahl der schwindenden Riesenelemente.

Die Riesenzellenvegetation ist ein rasch vorüberziehendes Phänomen: aus den am siebenten und achten Tage zweikernigen Elementen sind am zwölften bereits 12—20 kernige geworden. Ist dieser Höhepunkt überschritten, sinkt die Zahl der Zellen rasch ab.

Ueber die Momente, welche einige Zellen der Aussenzone bestimmen, sich derart umzuwandeln, lässt sich nur Wahrscheinliches sagen. Die Entwicklung betrifft stets die an der Grenze nach dem necrotischen Herde belegenen Zellen. Das Auftreten von Material in ihrem Innern, das dem centralen necrotischen ähnlich ist, das aber allerdings auch aus einer Metamorphose des vergrösserten Zellenleibes hervorgehen könnte; endlich aber die enge zeitliche Verknüpfung des Auftretens der Riesenzellen und des necrotischen Materials legen den Gedanken nahe, dass die Aufgabe dieser Riesenelemente in der Elimination der necrotischen Massen bestehen könnte. Sie finden sich der Hauptsache nach stets, sobald noch jenes Material vorhanden ist: wird seine Fortschaffung aus irgend einem Grunde verzögert, so finden sich auch Riesenzellen noch zu einer Zeit, wo normaler Weise keine mehr nachzuweisen sind. Die vereinzelt an etwas späteren Tagen gefundenen könnten etwa mit der Resorption des geringen neu entstehenden necrotischen Materials betraut sein.

Die von der Fortentwicklung ausgeschlossenen Rindenzellen ändern ihre Structur nicht. Dadurch, dass Chloroform oder Alkohol in manchen die Maschen ihrer grauen und schwarzen groben Einschlüsse entleeren, werden Maschenwerk und feine Körnchen sichtbar. Die Unregelmässigkeit dieser Erscheinung deutet auf ein Kunstprodukt hin. Die Zellen, welche am Rande der bei der subcutanen Transplantation entstehenden Platte gelegen sind, zeigen eine feine gelbe Pigmentirung, in weniger hervorragendem Grade auch die übrigen dicht unter der Kapsel liegenden Zellen; das gleiche Pigment findet sich auch in Zellenreihen ausserhalb des Organs. Damit ist die Erklärung der

gelblichen Verfärbung der Nebenniere in der zweiten Woche geliefert. Ob das Pigment mit dem an der Rindenmarkgrenze beobachteten identisch ist, oder von den Hämorrhagien herrührt, möchte ich dahingestellt sein lassen.

Die Veränderungen des Stromas schreiten im gleichen Sinne wie in der ersten Woche fort: die Kapsel producirt neue Zellen, neue Fasern; die Verbindung mit dem umgebenden Gewebe wird eine so innige, dass die Abgrenzung nur ausnahmsweise an einzelnen Stellen gelingt. Die Fasern, die sich an die hellen Zellen angelegt hatten, diese umspinnend, sind an den zu Riesenzellen entwickelten Elementen bedeutend verstärkt, und man bemerkt auch platte den Schollen anliegende Kerne.

Der mit Regelmässigkeit an der Stelle des Austritts der Vena suprarenalis entstehende Bindegewebe- und Gefässspross (Fig. 2) ist bis in das Centrum eingedrungen, wo sich die Zellen vermehren und Granulationsgewebe formiren, das sich zu lockerem Bindegewebe entwickelt. Dieses findet hier eine bleibende Stätte und in seinen Lücken liegen die Umwandlungsproducte der necrotischen Reste. An die Stelle der Schollen tritt allmählich schwindende feinkörnige Substanz; daneben aber kommen Körnchenzellen und Körnchenkugeln zur Beobachtung, welche von den Fettresten der centralen Rindenzone abzustammen scheinen. Sie zeigen an ihren Körnchen mit Deutlichkeit den Umbildungsprocess in Pigment, in das bald alle, bald nur wenige Körnchen derselben Scholle übergegangen sind. Auch hellgraue Kügelchen kommen noch vor. Ist der grösste Theil resorbirt, so umschliessen die zarten Bindegewebefasern die kleinen innen gelegenen Zellen der Aussenzone mit zarten Einfassungen.

Bei der subcutanen und intramusculären Einpflanzung ist die Resorption am zwölften Tage fast, am fünfzehnten vollständig erfolgt. Indess können auch Reste bis zum Ende der dritten Woche nachweisbar bleiben (Versuch 35). Bei der subduralen Transplantation besteht dagegen nach 14 Tagen der necrotische Herd noch in voller Ausdehnung (Versuch 25). Er zeigt Schollen, aber keine differente Anordnung im Centrum, so dass seine Bildung schon geraume Zeit abgeschlossen gewesen sein muss und es sich eben nur um eine Verzögerung der Resorption handeln kann. Bei der intraperitonealen Einpflanzung im Versuch 59 (S. 469) war sogar in der dreizehnten Woche die zerfallene Masse noch

in grosser Ausdehnung nachzuweisen. Demnach scheint für die Resorption der von Haut und Muskeln ausgeübte, unter der Dura und in der Bauchhöhle fehlende Druck eine gewisse Bedeutung zu besitzen.

Dritte Periode.

Versuch 26. Subcutane Transplantation. 15 Tage. N″, grosses Thier. Sublimat. Exophthalmus fehlt. Lunge wenig hämorrhagisch. Transplantirte Nebenniere völlig vascularisirt, Gefässe radiär ziehend, dicht mit Blut erfüllt. Ein Bindegewebestrang, einen Nerven enthaltend, tritt durch die Kapsel ins Organ. Kapsel: straffes, kernarmes Bindegewebe. Aussenzone: helle, einkernige z. Th. pigmentirte Zellen, von breiten Bindegewebemaschen eingefasst. Keine Riesenzellen, nur wenige mehrkernige Zellen. In der Mitte sind die Zellen kleiner, die Maschen breiter. Innenzone: dunkel, excentrisch, auf dem Schnitt halbmondförmig. Viele kleine, dunkle und helle Kerne, daneben grössere, wie die der Aussenzone. Amitosen; Zwischensubstanz feinkörnig.

Versuch 27. Subcutane Transplantation. 16 Tage. O″, grosses Thier. Hermann'sche Flüssigkeit. Exophthalmus gering. Lunge normal. Transplantirte Nebenniere s-förmig eingebogen, gross. Kapsel: enthält Spuren von Fett. Aussenzone: grosse helle Zellen, theils mit, theils ohne Fetteinschlüsse. Einige Riesenzellen, Fett und Pigment enthaltend. Am Uebergang zur Innenzone ein Herd von Rundzellen infiltrirt. Innenzone: faseriges, lockeres Bindegewebe, in der Mitte Andeutungen der Marklumina. Körnchenzellen und -kugeln, die neben Fett Pigment zeigen.

Versuch 28. Subcutane Transplantation. 16 Tage. W kleines Thier. Todt gefunden; am Transplantationsort grünlicher Eiter. In der Bauchhöhle Blutgerinnsel. Von dem transplantirten Organ nichts zu sehen.

Versuch 29. Subcutane Transplantation. 17 Tage. N, mittelgrosses Thier. Zenker'sche Flüssigkeit. Geringer Exophthalmus, Lunge stark hämorrhagisch. Transplantirte Nebenniere sehr klein, rundlich dreieckig. Völlig vascularisirt. In der sehr dicken Kapsel nahe der Rinde ein kugliger Haufen kleiner Zellen mit grossem runden hellen Kern und deutlichem Nucleolus; Zellenleiber nicht abzugrenzen. Viele ganz dunkle Kerne. Reichlich mit Gefässen versehen. Aussenzone: helle, z. Th. pigmentirte Zellen, einige Riesenzellen. Innenzone: ohne scharfe Grenze, Granulationsgewebe, kleinere helle Zellen umfassend.

Versuch 30. Intramuskuläre Transplantation. 17 Tage. W′, kleines Thier. Hermann'sche Flüssigkeit. Geringer Exophthalmus; Lunge normal. Transplantirte Nebenniere, klein, blassgelb im Muskel eingebettet. Ein grosser Theil kappenförmig den inneren umschliessend, aus nicht ganz streng balkenförmig geord-

neten Zellen: graue Einschlüsse, Kern gross, rund mit schönem Kernkörperchen. Mitosen, zweikernige Zellen. An einer Stelle färben sich die Kerne schlecht. Neben dem Organ drei runde, mit einander verschmelzende Haufen ebensolcher Zellen, ohne Streifenanordnung, mit dichtem Plasma. Ein gleicher in der Kapsel. Kapsel: fettlos, sendet lockeres Bindegewebe zwischen jene Kappe und den veränderten Theil des Organs. Dieser besteht aus der Aussenzone: mit hellen weitmaschigen Zellen mit grauen und schwarzen Einschlüssen und einer Innenzone aus lockerem Bindegewebe, zellreich, mit Körnchenzellen, Körnchenkugeln und grossen Gefässen.

Versuch 31. Subcutane Transplantation. 18 Tage. M′, mittelgrosses Thier. Sublimat. Exophthalmus gering, Lunge stark hämorrhagisch. Transplantirte Nebenniere sehr platt und gross. In der Kapsel zwei rundliche Haufen kleiner grosskerniger Elemente mit grossem Nucleolus. Zellkörper nicht abzugrenzen, feinkörnig. Sonst besteht sie einheitlich aus hellen Zellen, die im Centrum kleiner und in kernreiches Bindegewebe eingebettet sind. Einige Riesenzellen. Am Rande des Organs, aber auch in den übrigen hellen Zellen viel Pigment; ebensolches ausserhalb des Organs in Zellen eingeschlossen.

Versuch 32. Subcutane Transplantation. 19 Tage. L′, mittelgrosses Thier. Hermann'sche Flüssigkeit. Geringer Exophthalmus, starke Lungenhämorrhagie. Transplantirte Nebenniere sehr klein unregelmässig dreieckig. In der Kapsel geringe Spuren von Fett. Aussenzone: helle unregelmässige Zellen, einige Riesenzellen, beide mit grauen und schwarzen Einschlüssen und Pigment. An der Grenze, mit der Kapsel zusammenhängend, ein Herd von kleinen Rundzellen. Innenzone: Kernreiches Bindegewebe, Körnchenkugeln z. Th. mit Pigment. Neben dem Organ drei verschmelzende rundliche Haufen von Zellen mit grossem runden Kern und grossem Nucleolus. Zellkörper hell, feinnetzig, gross.

Versuch 33. Subcutane Transplantation. 20 Tage. K′, mittelgrosses Thier, Sublimat. Starker Exophthalmus, geringe Lungenhämorrhagien. Transplantirte Nebenniere sehr platt. Aussenzone: hell, pigmentirt, ebensolches Pigment ausserhalb des Organs. Sehr wenige mehrkernige Elemente, keine Riesenzellen mit necrotischen Einschlüssen. Innenzone: kleine Zellen, durch reichliche Bindegewebefasern geschieden. Zwei Haufen jener den Rindenzellen ähnlichen Elemente in der Kapsel.

Versuch 34. Subcutane Transplantation. 21 Tage. A′, mittelgrosses Thier, Zenker'sche Flüssigkeit. Wird halbtodt aufgefunden und getödtet. Starke Lungenhämorrhagie. Transplantirte Nebenniere platt, reichlich mit radiär verlaufenden Gefässen versehen. Der Kapsel innen anliegend ein Herd rundkerniger Zellen mit klei-

nem Zellenkörper. Aussen in der Umgebung der Nebenniere Riesenzellen. Aussenzone: die typischen hellen z. Th. pigmentirten Elemente. Innenzone: excentrisch, dunkel, junges Bindegewebe, kleine Elemente der Aussenzone einschliessend.

Versuch 35. Intramusculäre Transplantation. 21 Tage. U′, kleines Thier, Sublimat. Lunge hämorrhagisch. Transplantirte Nebenniere länglich, dreikantig. Auf dem Schnitt sieht man, dass die Form aus einer Einknickung hervorgegangen ist (Fig. 3). Aussenzone: schmal, pigmentirte Zellen. Viele Riesenzellen an der Grenze zur Innenzone: diese besteht aus kernreichem Bindegewebe; im Innern noch viele necrotische Schollen.

Versuch 36. Subcutane Transplantation. 22 Tage. Z, mittelgrosses Thier, Sublimat. Todt gefunden, theilte mit A′ (Versuch 34) den Käfig. Lungenhämorrhagie gering. Aussenzone: helle, z. Th. pigmentirte Zellen; in vielen sehr grosse Vacuolen. Ausserhalb der Kapsel gleichfalls viel Pigment. Keine Riesenzellen, aber grosse Plasmaschollen mit Chromatinbrocken. Innenzone: Straffes Bindegewebe, kleine Aussenzellen mit Kapseln umgeben. Drei Herde grosskerniger Zellen mit grossen Nucleolen, ein kugliger in der Kapsel, zwei von der Kapsel in die Aussenzone reichende; ausserdem ein auf dem Schnitte halbmondförmiger der Kapsel anliegend. Aussen an der Kapsel ein runder Haufen mit hellen Zellen der grosskernigen Art.

Versuch 37. Subcutane Transplantation. 23 Tage. B′ mittelgrosses Thier, Hermann'sche Flüssigkeit. Wird halbtodt gefunden; Lungen hämorrhagisch. Transplantirte Nebenniere platt, rundlich. Kapsel: fettlos, stellenweise pigmentirt. Ebenso ausserhalb Pigment. Aussenzone: feinmaschige, typische Zellen mit grauen und schwarzen Einschlüssen, Kerne geschrumpft. Eine kleine Stelle mit Riesenzellen. Innenzone: starkes Bindegewebe, Maschen bildend, in diesen Körnchenkugeln von Fett und Pigment. Der Kapsel anliegend ein auf dem Schnitt sichelförmiger Herd, aus Rindenzellen mit grossem hellem Zellkörper in Streifenanordnung bestehend.

Versuch 38. Subcutane Transplantation. 24 Tage. J′, mittelgrosses Thier, Sublimat. Exophthalmus stark, Lunge hämorrhagisch. Transplantirte Nebenniere platt. Aussenzone: helle Zellen, am Rande pigmentirt; einige mehrkernige, einige Riesenzellen. Innenzone: kleinere helle Zellen in starken Bindegewebemaschen eingeschlossen. An der Hautseite ein länglicher Herd von Rindenzellen mit Andeutung von Balkenordnung. In der Kapsel ein runder ebensolcher Herd; Zellleib klein.

Versuch 39. Subcutane Transplantation. 25 Tage. H′, mittelgrosses Thier. Sublimat. Exophthalmus stark, Lunge stark hämorrhagisch. Transplantirte Nebenniere verkleinert, platt. Ein grosser kappenförmiger Theil von streifenweise geordneten Rindenzellen.

Plasma gering, nicht gut abgrenzbar. Mitosen. In der Kapsel ein runder Herd. Aussenzone: Zellen meist pigmentirt, einige mehrkernig. An einer Stelle ein grosser rundlicher Haufen kleiner Zellen mit vielen Mitosen. In diesen treten Bündel markloser Nerven ein. Innenzone: wenige, kleine Zellen in grosskernigem Bindegewebe gelagert. Kapsel nebst Umgebung pigmentirt.

Versuch 40. Intramusculäre Transplantation. 25 Tage. F, kleines Thier, Zenker'sche Flüssigkeit. Exophthalmus fraglich. Lungen hämorrhagisch. Transplantirte Nebenniere dreikantig. Umgebung pigmentirt. Kapsel: zellenreich, feine Septen ins Organ sendend. Ihr anliegend, die eine Dreieckseite des Schnittes einnehmend, Rindenzellen ohne Streifenanordnung in dicker Schicht. Plasmaleib klein, dicht. Die übrige Nebenniere besteht aus hellen, grossvacuoligen Zellen mit unregelmässigem Kern. Keine Riesenzellen. Excentrisch eine Innenzone mit grosskernigem Bindegewebe, wenig Fasern und hellen Zellen.

Versuch 41. Subcutane Transplantation. 26 Tage. G′ mittelgrosses Thier, Zenker'sche Flüssigkeit. Exophthalmus gering, Lungen sehr wenig hämorrhagisch. Transplantirte Nebenniere klein, gelblich. Aussen an der Kapsel ein Herd von Rindenzellen. Marklose Nervenfasern mit Nervenzellen in ihrem Verlaufe treten in die Kapsel ein, sind aber nicht weit ins Organ hinein zu verfolgen. Aussenzone: helle, 1 bis 2kernige, wenige mehrkernige Zellen. Innenzone: straffes Bindegewebe, kern- und gefässreich. Wenige pigmentirte Zellen.

Versuch 42. Subcutane Transplantation. 26 Tage. O, kleines weisses Thier, Sublimat. Wird in den letzten Zügen liegend aufgefunden und getödtet. Haut abschilfernd, an vielen Stellen kleine schwarzröthliche Flecken. Lippen schwarz. Transplantirte Nebenniere sieht hellgrauroth glasig durchscheinend aus; microscopisch findet man einen rundlichen, etwa in Grösse und Form der Nebenniere dieses Stadiums entsprechenden Körper, der völlig von Rundzellen infiltrirt ist. Die wenigen freigebliebenen Stellen nehmen rothe Blutkörperchen ein. Von Zellen kaum etwas zu sehen. Die rechte eigene Nebenniere des Thieres bietet macroscopisch dasselbe Aussehen, microscopisch ist sie völlig normal. Lungen normal.

Versuch 43. Subcutane Transplantation. 27 Tage. F′, mittelgrosses Thier, Hermann'sche Flüssigkeit. Starker Exophthalmus, geringe Lungenhämorrhagien. Transplantirte Nebenniere klein, gelb. Aussenzone: helle, wenige vielkernige Zellen mit grauen und schwarzen Einschlüssen. Innenzone: etwas Bindegewebe. Fett und Pigment in Körnchenkugeln.

Versuch 44. Subcutane Transplantation. 28 Tage. D, mittelgrosses Thier. Sublimat. Starke Lungenhämorrhagie. In der Umgebung Pigmentkörnchenhaufen. Aussenzone: Zellen pigmentirt, von zar-

tem Bindegewebe eingefasst. Innenzellen: kleiner, durch dickeres Maschenwerk getrennt.

Versuch 45. Intramusculäre Transplantation. 28 Tage. S, kleines Thier. Hermann'sche Flüssigkeit. Exophthalmus gering, Lungenhämorrhagie gering. Transplantirte Nebenniere klein, bohnenförmig. Aussenzone: grosse Zellen, spärliche feine, zahlreicher grosse schwarze Kügelchen als Einschlüsse. Innenzone: lockeres Bindegewebe. Fett- und Pigmentkörnchenhaufen. Ein Strang von Bindegewebe zieht in das Organ hinein. Ein hohes Kugelsegment aus Rindenzellen, ohne bestimmte Anordnung, bestehend; stellenweise Fetteinschlüsse unterhalb der Kapsel.

Versuch 46. Subcutane Transplantation. 35 Tage. E', kleines Thier. Sublimat. Exophthalmus gering; Lungen hämorrhagisch. Transplantirte Nebenniere eingeknickt und zusammengeklappt. Besteht zum grössten Theil aus hellen Zellen mit Bindegewebeeinfassung. Innenzone: reichliches Pigment, Bindegewebe.

Versuch 47. Intramusculäre Transplantation. 35 Tage. R, kleines Thier. Sublimat. Exophthalmus mittelstark, Lunge wenig hämorrhagisch. Nebenniere sehr klein, rundlich. Aussenzone: helle Zellen, z. Th. mit sehr grossen, die ganze Zelle erfüllenden Vacuolen. Kapsel ist hier geschwunden und Fettzellen, von den vacuoligen Aussenzellen gar nicht zu trennen, liegen unmittelbar nebeneinander. Riesenzellen in ganz geringer Zahl; Schollen von Plasma mit Chromatinbrocken. Ein unscharf begrenzter kleinzelliger Herd, mit einem gleichen in der Kapsel zusammenhängend. Innenzone: Ganz geringe necrotische Reste, dichtes Bindegewebe. Ein Kugelsegment unter der Kapsel mit Streifenanordnung der Rindenzellen, das in mehrere getrennte rundliche Herde ausläuft.

Versuch 48. Subcutane Autotransplantation. 42 Tage. III, kleines Thier, Sublimat. Transplantirte Nebenniere klein, platt, rundlich. Aussenzone: sehr schmal, helle Zellen. Innenzone: straffes Bindegewebe, zellreiche Fortsätze aussendend. Zwei Kugelsegmentherde mit Streifenanordnung einander gegenüberliegend. Aussen liegen in diesen dunkle Rindenzellen mit kleinem und dichtem Zellenleib, tief dunklem Chromatin, enggelagert. Im Centrum der Haufen sind die Zellen heller: ihr Körper grösser, blasser, feinnetzig, der Kern hell mit dunklem Nucleolus. Letztere entsprechen völlig den Fasciculatazellen.

Versuch 49. Intramusculäre Transplantation. 42 Tage. Q, kleines Thier, Sublimat. Exophthalmus stark. Lunge normal. Transplantirte Nebenniere gelb. Besteht aus drei durch lockeres Bindegewebe getrennten Theilen in gemeinsamer Kapsel. 1. Ein kleiner eiförmiger Theil aus hellen Aussenzellen, die z. Th. völlig von einer Vacuole eingenommen werden. Innen ein kleiner dichter bindegewebiger Herd. 2. Ein fast gleichgrosser Abschnitt, rundlich kugelig

aus Rindenzellen in Streifenanordnung. In der Mitte sind die Zellen hell, gross, feinnetzig, Kern mit grossen Kernkörperchen. Aussen die Zellen klein, dunkel. Plasma dicht, Kerne dunkler. 3. Ein kleiner Haufen fast ganz aus dunklen Rindenzellen bestehend, ohne bestimmte Anordnung; in der Mitte eine ganz kleine Anzahl hell. In beiden Mitosen. In die Nebenniere sind Muskelfasern mit Bindegewebe zusammen eingewachsen.

Versuch 50. Subcutane Transplantation. 49 Tage. R″, kleines Thier. Hermann'sche Flüssigkeit. Verlor allmählich am Körper alle Haare. Kein Exophthalmus. Kleine Hämorrhagien in der Lunge. Transplantirte Nebenniere graugrün; eingeknickt. Aussenzone: helle, 1 bis 2 kernige Zellen, schwarze Kügelchen einschliessend. Innenzone: Bindegewebe, Körnchenkugeln aus Fett und Pigment.

Versuch 51. Subcutane Transplantation. 49 Tage. P, kleines Thier, Hermann'sche Flüssigkeit. Geringer Exophthalmus, Lungen hämorrhagisch. Transplantirte Nebenniere gelb; länglich rund. Aussenzone: Zellen, feinnetzig, 1—2 kernig. Innen Zellenumsäumung dick, Zellen kleiner. Eine Kappe dichter Rindenzellen ohne Streifenanordnung. Im straffen Bindegewebe der weiteren Umgebung treten mehrere, 3 bis 4, Herde auf, die mit einander zu zwei grösseren verschmelzen. Auf den einen Haufen tritt ein Nervenzellen enthaltender markloser sympathischer Nerv aus der Umgebung hinzu. Die Rinde der Herde zeigt die dichte, das Centrum die helle Structur.

Versuch 52. Subcutane Transplantation. 56 Tage. Y, mittelgrosses Thier. Hermann'sche Flüssigkeit. Kein Exophthalmus. Lunge zeigt atelectatische eingesunkene Stellen, neben frischen Hämorrhagien. Transplantirte Nebenniere als solche kaum noch vorhanden. In einem länglich ovalen Bezirk liegen helle Zellen verstreut, einzelne rundliche, andere, polyedrischer Gestalt, in Gruppen im Bindegewebe. Zellkörper maschig, mit grossen Fetteinschlüssen; Kern geschwunden. Im Bindegewebe Körnchenkugeln aus Fett und Pigment. An einer Stelle kleinzellige Infiltration.

Versuch 53. Intramusculäre Transplantation. 56 Tage. L, sehr grosses Thier, Hermann'sche Flüssigkeit. Kein Exophthalmus, Lunge hämorrhagisch. Transplantirte Nebenniere rundlich, dreieckig, ein Zipfelchen ist abgeknickt. Sie bildet eine kompakte Masse heller Zellen mit reichlichen Einschlüssen. Noch einige vielkernige Elemente. Im Inneren Bindegewebe mit Fettkörnchen und überwiegend viel Pigment.

Versuch 54. Subcutane Transplantation. 63 Tage. X, mittelgrosses Thier, Sublimat. Kein Exophthalmus. Abgelaufene Processe in der Lunge. Wenige helle Zellen ein dichtes bindegewebiges Centrum umschliessend. Ein grosses Kugelsegment von Rindenzellen mit Streifenanordnung; Plasma dicht. Ausserdem zwei ver-

schmelzende Herde ohne Streifenanordnung mit helleren Zellen im Centrum. Ein Herd ausserdem, der noch ganz im dichten Zustand verharrt.

Versuch 55. Intramusculäre Transplantation. 63 Tage. J, grosses Thier. Zenker'sche Flüssigkeit. Kein Exophthalmus, Lunge alte Hämorrhagien. Transplantirte Nebenniere gelb, klein, dreieckig. Kapsel sehr dick. Aussen helle Zellen; innen Bindegewebe, Pigment. Neben der Nebenniere, in der Kapsel, 2 kleine Rindenzellhaufen. Ein grösserer platter Herd der Kapsel innen anliegend.

Versuch 56. Subcutane Transplantation. 70 Tage. S″, kleines Thier. Sublimat. Kein Exophthalmus, starke Lungenhämorrhagie. Transplantirte Nebenniere klein, gelb. Microscopisch sieht man an der Stelle, wo ehemals das Organ lag, die ganz zusammengefallene Kapsel. Im Zwischenraum lockeres Bindegewebe, darin ganz vereinzelte helle Zellen. Pigment. In der Kapsel drei kleine runde Rindenzellhaufen dichten Characters.

Versuch 57 und 58. Subcutane Transplantationen. 70 Tage. P″ und Q″, mittelgrosse Thiere. Von der Nebenniere war vor der Transplantation bei P″ an einem Pol ein Stückchen abgequetscht, bei Q″ die ganze durch einen Messerschnitt in zwei Theile zerlegt worden. Die Thiere wurden todt gefunden. Von den eingepflanzten Organen fanden sich am Transplantationsort nur bräunliche Flecke vor.

Versuch 59. Intraperitoneale Transplantation. 77 Tage. Y″ kleines Thier. Kein Exophthalmus. Lungen stark hämorrhagisch. Transplantirte Nebenniere gross, gelb, mit einem weisslichen Knötchen, rechterseits in der Bauchhöhle liegend. Form im wesentlichen erhalten. Eine nur stellenweise deutliche Lage heller, grosser Zellen umschliesst einen grossen necrotischen Herd, der aus körnigem Detritus besteht; hin und wieder unregelmässige Chromatinkörnchenhaufen. In der Umgebung liegt etwas Fett, das macroscopisch offenbar das weissliche Knötchen bedingte.

Versuch 60. Subcutane Autotransplantation. 91 Tage. X″, kleines Thier. Kein Exophthalmus. Lunge zeigt alte Herde. Transplantirte Nebenniere klein, dunkelgelb. Ein Haufen heller, meist einkerniger Zellen, umschlossen und durchzogen von derben Strängen fibrösen Gewebes. Keine Regeneration nachweisbar.

Die dritte bis dreizehnte Woche zeitigen im wesentlichen zwei Erscheinungsreihen: den völligen Schwund der veränderten und das Entstehen neuer Rindensubstanz.

Den umgewandelten hellen grobmaschigen Zellen mit ihren zarten und groben Einschlüssen fettartiger Substanzen bereiten zwei Processe den Untergang. Das meist an der Austrittsstelle der Vena suprarenalis in die Nebenniere eingewachsene Binde-

gewebe vermehrt sich, indem es sich in zellreiches Granulationsgewebe verwandelt und dabei der Aussenzone Raum abgewinnt: mit zarten neugebildeten Fasern werden die innersten hellen kleinen Zellen umschlossen, und an diesen beobachtet man dann Umbildung in Körnchenzellen, Körnchenkugeln mit Uebergang in Pigment in derselben Weise, wie das oben geschildert wurde. Wie viel Zellen der Aussenzone in dieser Weise zu Grunde gehen müssen, kann man erstlich an der Verkleinerung der Zone, sodann aber auch an dem Umstand ermessen, dass es erst nach 56 Tagen zum Ueberwiegen des Pigments über das gleichzeitig vorhandene Fett kommt, ohne dass ein bedeutender Transport des Pigments nach anderen Stellen deutlich würde.

Zweitens aber fliessen die in den Zellen liegenden Fettkügelchen zusammen und verdrängen dabei das Plasma auf einen immer kleineren Raum, so dass aus ihnen theilweise, besonders am Sublimatpräparat richtige Fettzellen entstanden zu sein scheinen: in einem Falle, wo gerade an solcher Stelle die trennende Kapsel geschwunden war, konnte man Zellen der Aussenzone von den Fettzellen der Umgebung fast gar nicht trennen (Versuch 47).

Das feinkörnige gelbe Pigment der hellen Zellen, dem die transplantirte Nebenniere in ihren späteren Stadien die macroscopische gelbliche Verfärbung verdankt, geräth im Laufe der Erscheinungen in das umgebende Gewebe, wo es in kleine Zellen eingeschlossen in unmittelbarer Nähe des Organs gefunden wird. Dieses Pigment ist, wie schon Gourfein gefunden hatte, der eine in allen Fällen zurückbleibende dauernde Rest der Nebenniere (Versuch 57, 58, 21).

Der andere ist das im Organ vorhandene Bindegewebe: der gesammte Rest demnach eine pigmentirte Narbe.

Diesem ständigen Befunde oder seinen Entwicklungsstadien gesellen sich jedoch in einer Anzahl von Fällen Bildungen zu, die regenerativen Processen ihren Ursprung verdanken, und somit von weit höherer Bedeutung sind.

Die Versuchsergebnisse sind in diesem Punkte keineswegs einheitliche; drei Kategorien kann man sie einreihen:

1. Es finden sich ein oder mehrere kugelförmige Haufen von Zellen, die abweichend vom Typus der veränderten, wie der ursprünglichen Nebennierenelemente gebaut und angeordnet sind. Versuch: 23, 29, 31, 32, 33, 41, 56: im ganzen siebenmal (Fig. 5).

2. Es besteht ein grösserer Herd von der Gestalt etwa einer Kugel oder eines Kugelabschnitts. Versuch 24, 34, 36, 37, 38, 39, 40, 45, 47, 48, 49, 51, 54, 55: im ganzen vierzehnmal. (Fig. 6).

Beides ist kombinirt z. B. im Versuch 36, 38, 39, 54, 55.

3. Ein sehr bedeutender Theil des transplantirten Organs besteht aus normalen Fasciculatazellen in typischer Anordnung: Versuch 18, 30. In den unter 3 bezeichneten Fällen lassen es mir erstlich die Grösse des Rindentheils, zweitens die Kürze der Zeit, die nach der Operation verstrichen ist, 10 und 17 Tage, endlich die völlig normale Gestalt und Anordnung der Zellen möglich erscheinen, dass es sich hier um eine durch unbekannte günstige Ursachen bedingte Erhaltung grösserer Rindenparthien handelt. In diese Kategorie können möglicherweise auch die von Canalis ('87) einmal beobachteten erhaltenen Rindenzellen gehören.

Die übrigen erfolgreichen Versuche meine ich mit einer an Sicherheit grenzenden Wahrscheinlichkeit im Sinne einer Neubildung von Rindensubstanzgewebe deuten zu können.

Erstens fehlen Andeutungen von Rindenzellhaufen (abgesehen von dem anders interpretirten Versuch 18) in den ersten beiden Wochen vollkommen. Zweitens aber kann an diesen Herden ein Entwicklungsgang verfolgt werden mitsammt den objectiven Zeichen der Zellenvermehrung.

Der Mangel von Rindenzellen in der späteren Gestalt und Anordnung während der ersten Wochen könnte nur einem unglücklichen Zufalle zur Last gelegt werden, wenn anders man nicht eine Neubildung annehmen und deren Beginn in die dritte Woche verlegen will. Einen Zufall schliesst die Zahl der Versuche in den ersten 14 Tagen — 22 — nahezu aus, wenn man die Unregelmässigkeit der Erscheinung im Verein mit dem grossen Procentsatz von Erfolgen in der späteren Zeit — von 22 Versuchen 15 mal, d. h. in 68% der Fälle — bedenkt; es wäre doch wunderbar, wenn sich bei einer „Erhaltung" niemals ähnliches in der ersten und zweiten Woche vorgefunden hätte.

Ausgeschlossen wird aber die Annahme einer Erhaltung erst durch die Erkenntniss des Entwicklungsgangs dieser Gebilde, die allerdings durch die Regellosigkeit im zeitlichen Ablauf der Erscheinungen beträchtlich erschwert wird.

Die kugligen Haufen abweichender Substanz scheinen die Anlagen der neuen Rindensubstanz zu sein. Ihr Auftreten fällt wesentlich in die dritte Woche (Versuch 23, 29, 31, 32, 33. Ausnahmen: Versuch 41, 56).

Die Zellen haben (Fig. 5) den characteristischen runden Kern der Rindenzelle mit dem grossen Nucleolus. Sie gleichen den Elementen der Glomerulosa oder Reticularis. Indessen ist ihr Zellkörper minimal und schwer zu begrenzen. Die Lagerung ist enge, eine Anordnung in Balken ist nicht zu sehen. Ausser den Rindenzellen sind noch einige dunkelkernige Zellen vorhanden, die unregelmässig verstreut liegen. Der Herd ist reichlich von Gefässen durchzogen und scharf von der Kapsel abgesetzt.

Aus der Vergrösserung und Verschmelzung mehrerer derartiger Haufen resultiren die grossen Kugelabschnitte mit dem halbmondförmigen Durchschnitte (Fig. 6). Die Vergrösserung ist nur indirekt, die Verschmelzung aber unmittelbar wahrzunehmen: man sieht beim Verfolgen der Serien Haufen jener ersten Kategorie sich zu einem grösseren vereinen. Bei diesen Volumvermehrungen wird die Hülle von straffem Bindegewebe, als die sich die Kapsel an diesen Stellen darstellt, an der dem Organ zugewendeten Seite dünner, während die aussen gelegene Lage in der alten Kapseldicke das Gebilde an die ganze Nebenniere anschliesst.

Die Zellen sind besser abzugrenzen, und ihr Körper zeigt eine dichtere Beschaffenheit; ferner ist ihre Anordnung geändert: sie reihen sich zu dicht gelagerten parallelen Zellenbalken auf, die senkrecht zur Kapsel orientirt sind; die Gefässe laufen zwischen den Balken, ganz dem normalen Bilde entsprechend.

Diesem nähern sich die Zellen noch mehr, indem sie heller werden und ihren Zellkörper vergrössern, der dabei eine feinnetzige Structur annimmt (Fig. 7). Die Umwandlung beginnt im Centrum und schreitet nach aussen fort, daher man dort schon helle Zellen vorfinden kann, noch von schmaleren oder breiteren Lagen des dunklen provisorischen Stadiums umlagert.

An diese Gebilde treten dann endlich marklose Nervenfasern heran, in deren Verlauf vereinzelte sympathische Ganglienzellen eingeschaltet sind: eine solche Verbindung dieser beiden Grundbausteine der Nebenniere, der Rindensubstanz und des Sympathicus konnte mit Sicherheit nur einmal gesehen werden.

Kerntheilungsfiguren sind in den Herden, aber nicht in bedeutender Anzahl nachzuweisen.

Es erübrigt noch den Ursprung und das Geschick der neuen Rinde zu erörtern.

Als Mutterboden imponirt beim ersten Anblick die verdickte Kapsel des Organs. Die alte besonders durch v. Brunn vertretene Ansicht des mesenchymalen Ursprungs der Rindensubstanz haben neuere embryologische Untersuchungen — von Weldon, Mihálcovics — widerlegen können. So muss auch hier, zumal die Zellenhaufen auch bei ihrem ersten Auftreten scharf abgegrenzt sind, die Annahme eines Uebergangs von Kapselelementen in Rindenzellen abgelehnt werden. Es kann sich wohl nur um etwa bei der Kapsellockerung oder schon der Anlage nach vom Bindegewebe umschlossene Nebennierenzellen handeln, die sich ihre Proliferationsfähigkeit in überraschender Weise gewahrt haben. Objectiv habe ich diese Keime noch nicht nachweisen können: es fanden sich allerdings bis zum Ende der ersten Woche (Versuch 11) noch wenig veränderte Rindenzellen in der Aussenzone vor, auf die man zur Erklärung zurückgehen könnte. Im Gegensatz zu diesen Elementen muss man aber wohl den grobmaschig veränderten Rindenzellen die Fähigkeit, zum status quo ante zurückzukehren, absprechen.

Mit einigermassen grösserer Sicherheit kann man die kleinen accessorischen Nebennieren in manchen Fällen für den Ausgangspunkt neuer Rindenbildung in Anspruch nehmen. Allerdings müssen auch hier noch neue zahlreichere Versuche besonders aus den ersten Wochen vollgültige Beweise erbringen: denn es ist begreiflicherweise unsicher, ob abgesprengte Rindentheile gerade in der Nähe des Organs vorhanden sind, doppelt unsicher, ob man sie mitverpflanzt.

Die Vermuthung an eine solche Genese wird wachgerufen erstlich durch den Befund von kleinen rundlichen, analog den Kapselherden gebauten Haufen ausserhalb der Kapsel (Fig. 8), und zwar dieser unmittelbar aufsitzend (Versuch 37, 36) oder eine grössere Strecke vom Organ entfernt (Versuch 51, 49).

Zweitens wurde von Stilling ('89) für das Kaninchen die Vergrösserung der accessorischen Nebennieren nach Exstirpationen hervorgehoben; gerade für die Ratte hat Wiesel ('99) eine bedeutende compensatorische Hypertrophie der im Samenstrang gelegenen

accessorischen Nebennieren beschrieben. Diese Keimfähigkeit vernichtet anscheinend auch der grobe Eingriff der Verpflanzung nicht. Der Einwand, dass diese Keime nicht verpflanzt, sondern am neuen Orte vorhanden gewesen seien, erledigt sich durch die Versuchsbefunde bei subcutanen Einpflanzungen von selbst. Jedoch auch was die intramusculären anlangt, so sind bisher meines Wissens noch keine accessorischen Gebilde im Muskelgewebe eingebettet aufgefunden worden: nur die Nähe des Organs und der Einpflanzungsstelle könnte die Vermuthung wachrufen.

Auch kann es sich in diesen Fällen nicht nur um eine Erhaltung der accessorischen Gebilde, die ja selbstverständlich stattfinden muss, sondern es muss sich um eine Proliferation handeln, wie die Kerntheilungen, die Grösse der Herde und das Vorausgehen des provisorischen dichten kleinen Zustandes der Zellen beweisen.

Wie über den Ursprung, so muss auch über das endliche Schicksal der regenerirten Theile noch das Experiment entscheiden. Die vorliegenden Versuche schliessen ab mit dem Befunde eines einheitlichen oder mehrfachen Komplexes von Rindenzellen, die im Centrum völlig den Fasciculataelementen gleichen, an der Peripherie kleiner und mit dichterem Körper versehen sind. Der Sympathicus betheiligt sich mit Fasern und Zellen, die wenigstens einmal eine Verbindung mit den Herden aufwiesen.

Es sei gestattet, diesen Schilderungen der Versuchsergebnisse einige kurze allgemeine Bemerkungen anzuschliessen.

Von den 58 in Betracht kommenden Versuchen misslang die Einheilung in vier Fällen, d. h. in 6,9 %, derart, dass einmal, Versuch 7, eine Invasion zahlloser Bacillen, einmal, Versuch 10, eine wohl bei der Operation vorgekommene Verletzung den ruhigen Ablauf der Erscheinungen störte; den Ausgang solcher Experimente scheinen die Befunde im Versuche 28 und 21 darzustellen: die anormal schnelle Herstellung eines Pigmentfleckes als letzte Spur der Nebenniere, oder Tod unter Eiterung an der Transplantationsstelle.

93,1 % der Experimente ergaben nach leichter Reaction der Umgebung — Zuwandern der Leucocyten — einen Stillstand dieser Processe, und eine so feste Verbindung des Organs mit der Umgebung durch Bindegewebe, dass die Kapsel später nicht

mehr abzugrenzen war: also eine relative Einheilung (die absolute schliesst die Natur der Experimente an sich aus).

Von diesen technisch gelungenen Versuchen — 54 an der Zahl — waren 23, d. h. 42,6 % erfolgreich derart, dass Rindensubstanz erhalten blieb oder neu auftrat.

Diese erfolgreichen Experimente vertheilten sich derart, dass auf die 40 vorgenommenen subcutanen Transplantationen 14, auf die 10 intramusculären 9 Erfolge entfielen; von jenen waren 35 %, von diesen 90 % erfolgreich. Die intramusculäre Einpflanzung ergiebt demnach mehr als doppelt so günstige Resultate, als die Transplantation unter die Haut.

Für die zahlenmässige Beurtheilung der intraperitonealen und subduralen Einpflanzung sind meine Versuche nicht zahlreich genug. Qualitativ weichen sie jedoch in keinem wesentlichen Punkte von den übrigen ab, sondern nur im zeitlichen Ablauf. Es kann in dieser Frage auch auf Boinet's Ergebnisse bei der intraperitonealen Form — völlige Atrophie — hingewiesen werden.

Das Gleiche gilt von dem Unterschiede der Autotransplantation von der in überwiegender Anzahl geübten Heterotransplantation.

Bedeutsamer erscheint die Grösse oder das Alter der Versuchsthiere zu sein: die gelungenen — 23 — Experimente waren 10 mal an kleinen, 12 mal an mittelgrossen, nur einmal an einem grossen Thier ausgeführt worden. Dies Ergebniss bestätigt Ribbert's Angabe, dass die Kleinheit der transplantirten Stücke günstige Aussichten auf die Erhaltung darbiete, für die Versuche 18 und 30.

Ribbert's zweites Postulat eines inneren Zusammenhanges der zu transplantirenden Stücke erfüllen besonders die accessorischen Nebennieren neben ihrer Kleinheit in vorzüglichster Weise.

Auch kann ich die Schädlichkeit des gestörten Zusammenhanges bestätigen auf Grund der Versuche 57, 58, die in der Absicht unternommen wurden, die Marksubstanz den umgebenden ernährenden Medien zu nähern, indessen in diesem Sinne völlig misslangen.

Dagegen habe ich der von Ribbert für die Transplantation anderer Drüsen vor dem Untergang beobachteten Rückbildung oder Entdifferenzirung nichts streng Analoges für die

Nebennierenzellen auffinden können; es sei denn, dass die Chromatinverklumpung der Kerne und die rundliche Gestalt der Zellen der Aussenzone nach der Lösung der Anordnung so gedeutet werden könnte. Den embryonalen Nebennierenzellen der Ratte waren sie nicht sehr ähnlich. Eine vielleicht für die Rückbildung verwerthbare Beobachtung indessen ist die Umwandlung der bläschenförmigen Kerne der Nervenzellen des Markes in solche mit gleichmässiger Vertheilung des feinkörnigen Chromatins; ein Vorgang, der es vielleicht verdiente, durch Transplantation von Ganglien genauer untersucht zu werden.

Der Vergleich der Schicksale der verpflanzten Nebenniere und Thyreoidea, den ich ausgehend von dem ziemlich dauernden Befund am Ende der vierten Woche zog, bedarf wesentlicher Abänderung auf Grund der inzwischen genauer bearbeiteten Versuchsergebnisse.

Es bestehen in der That bemerkenswerthe Uebereinstimmungen im Verhalten des drüsigen Antheils beider Organe.

In beiden zerfallen die centralen Parthien, an deren Stelle sich dann aus jungem Bindegewebe eine Narbe bildet; in beiden findet an der Peripherie Neubildung von Drüsenzellen statt; in beiden stellt sich in bemerkenswerther Weise die Anordnung der Elemente, hier in parallele Zellenbalken, dort in Drüsenbläschen wieder her.

In einem Punkte war Cristiani bei der Schilddrüse in ungleich günstigerer Lage: er konnte am producirten Colloid die Thätigkeit der neuen Drüse erweisen; leider gestatten unsere Kenntnisse von der Function der Nebenniere noch nicht mit Sicherheit den histiologischen Nachweis der Function. So steht denn der Beweis noch dahin, ob das regenerirte Organ die Fähigkeit besitzt, die Nebenniere zu ersetzen; ferner, ob überhaupt das neue Gewebe Bestand hat, sobald man ihm allein die Versorgung des Organismus mit wirksamer Nebennierensubstanz überlässt; denn bei meinen Versuchen behielten ja die Thiere ein — nach den Angaben der Autoren völlig ausreichendes — functionirendes Organ. Daher denn auch eine Anwendung meiner Ergebnisse auf die physiologischen Resultate sehr misslich erscheint; allerdings liegt es nahe, das beobachtete längere Ueberleben bei der zweizeitigen doppelseitigen Nebennierenexstirpation nach Transplantation einer Drüse, sowie die Abschwächung und Ver-

zögerung der Krankheitssymptome auf eine — unbeständige — Regeneration zurückzuführen, sofern man nicht eine chemische Wirkung der eingepflanzten Nebenniere annehmen will.

Jedenfalls müssen diese Fragen unentschieden bleiben, solange nicht neue Versuche über die Häufigkeit und die Fortentwicklung jener erwähnten Verbindung des Sympathicus mit der neuen Rindensubstanz Auskunft gegeben haben: das ursprüngliche Mark, der Sitz der wirksamen Nebennierensubstanz, geht unrettbar bei der Verpflanzung verloren. Dann erst wird man mit einiger Sicherheit an physiologische Experimente gehen und sich als Abschluss der Untersuchungen die Frage vorlegen dürfen, die Gourfein bereits aufgeworfen hat, ob nämlich die Nebenniere artfremder Individuen ebenfalls, wenn auch nur die Keime neuer Entwicklung, zur Einpflanzungsstelle mit hinübernehmen kann.

Zusammenfassung der Resultate.

1. Die Kapsel der verpflanzten Nebenniere verbreitert sich, vermehrt ihre Zellen und Fasern und erhält sich am Transplantationsort als pigmentirter Bindegewebestrang.

2. Die Zellen der Zona glomerulosa und des äusseren Theils der Fasciculata verwandeln sich in grosse polyedrische, zu Zeiten pigmentirte Gebilde, die unter Bildung von Fettkörnchenkugeln und Pigmentkörnern zu Grunde gehen.

3. Die Zellen des inneren Theils der Fasciculata, der Zona reticularis und des Markes gehen innerhalb der ersten Woche unter Bildung eines gemeinsamen necrotischen Herdes im Centrum der Nebenniere zu Grunde. Dieser wird im Verlaufe der zweiten Woche resorbirt, wobei aus einzelnen veränderten Zellen der Zona glomerulosa und des äusseren Theils der Fasciculata Riesenzellen entstehen, die nach vollendeter Resorption allmählich schwinden. In das Centrum der Nebenniere wächst meist an der Austrittsstelle der Vena suprarenalis ein Bindegewebestrang ein, der sich dort weiter ausdehnt und dauernd bestehen bleibt.

4. Im Laufe der dritten Woche treten in der Kapsel Haufen von Zellen auf, die den Rindenzellen, zumal der Glomerulosa ähneln, aber nur einen kleinen dichten Zellenkörper besitzen. Diese verschmelzen und wachsen zu grossen Herden aus, die die Gestalt eines Kugelsegments haben. In ihnen zeigen

die gleichen, kleinen Zellen Andeutungen der parallelen Balken der normalen Fasciculata. Im Innern, nach aussen fortschreitend, beginnt eine Umwandlung dieser Zellen in helle, feinnetzige, den Rindenzellen völlig entsprechende Elemente. Der gleiche Entwicklungsgang trifft häufig der Kapsel aussen anliegende oder weiter vom Organ entfernt liegende accessorische Nebennieren. Einmal sah man an einen solchen Zellenhaufen einen sympathischen Nerven, Nervenzellen enthaltend, herantreten.

5. Intramusculäre Einpflanzung liefert etwa die doppelte Zahl der Erfolge, als die subcutane.

Der Erfolg trat nur bei jungen, kleinen oder mittelgrossen Thieren ein.

Autotransplantation und Verpflanzung an Stellen, die keinem mechanischen Insult ausgesetzt sind (Gehirn, Bauchhöhle), lieferten die gleichen Resultate, nur der zeitliche Ablauf war verzögert.

Für die Anregung zu der vorliegenden Arbeit und das bei ihrer Durchführung in reichem Maasse bewiesene Interesse bin ich Herrn Geheimrath Prof. Dr. O. Hertwig und Herrn Privatdocenten Dr. Rudolf Krause zu tiefstem Danke verpflichtet; auch Herrn cand. med. Kurt Nowack sage ich für seine freundliche Assistenz bei meinen Operationen herzlichsten Dank.

Litteratur-Verzeichniss.

1887. Canalis, Contribution à l'étude du developpement et de la pathologie des capsules surrénales. Internationale Monatsschrift für Anatomie und Physiologie. Bd. IV, Heft 7 u. 8, S. 312—334.

1892. Abelous, Essais de greffe des capsules surrénales sur la grenouille. Comptes rendus de la Société de Biologie. Paris. T. IV, IX. S., p. 864.

1895. Gourfein, Contribution à l'étude physiologique des capsules surrénales Revue médicale de la Suisse Romande. Quinzième année. Nr. 1. Janvier, p. 67, 68.

1895. Boinet, Résultats éloignés de soixante-quinze ablations des deux capsules surrénales. Comptes rendus de la Société de Biologie. Paris. T. II, X. S., p. 162. 9ième Mars.

1896. Gourfein, Recherches physiologiques sur la fonction des glandes surrénales. (Extrait d'un couronné mémoire par l'Académie de

médecine de Paris 1895.) Revue médicale de la Suisse Romande. VI Année, Nr. 3, p. 113—142.

1897. de Dominicis, Experimentelle Untersuchungen zur Physiologie der Nebennieren. Wirkungen der Transplantation derselben. Wiener medicinische Wochenschrift. Nr. 1, S. 18.

1897. Jaboulay, La greffe du corps thyreoïde et des capsules surrénales dans les maladies des ces glandes. Lyon médical LXXXIV, 12, p. 399—400.

1898. Poll, Ueber das Schicksal der verpflanzten Nebenniere. Centralblatt für Physiologie 1898, Heft 10. Vorl. Mittheilung.

1892. v. Eiselsberg, Ueber Tetanie im Anschluss an Kropfoperationen. Wiener klinische Wochenschrift. Nr. 5, 1892.

1894. Cristiani, Etude histologique de la greffe thyreoïdienne. Comptes rendus de la Société de Biologie. Paris. T. I. X. S., p. 716—718.

1895. Cristiani, De la greffe thyreoïdienne en géneral et de son évolution histologique en particulier. Archives de Physiologie normale et pathologique. 27ième Année. S. V, T. VII, p. 65. Pl. I et II.

1872. v. Brunn, Ein Beitrag zur Kenntniss des feineren Baues und der Entwicklung der Nebenniere. Arch. f. microsc. Anat Bd. VIII, S. 618—639.

1883. Gottschau, Structur und embryonale Entwicklung der Nebenniere bei Säugethieren. Archiv für Anat. u. Physiologie; anatomische Abtheilung. S. 412—488.

1889. Stilling, Ueber die compensatorische Hypertrophie der Nebenniere. Virchow's Archiv. Bd. 118, H. 3, S. 569—575.

1892. Ribbert, Beiträge zur compensatorischen Hypertrophie und zur Regeneration. Archiv für Entwicklungsmechanik Bd. I, S. 69.

1898. Ribbert, Ueber Veränderungen transplantirter Gewebe. Arch. f. Entwicklungsmechanik. Bd. VI, S. 131—147.

1899. Wiesel, Ueber Compensationshypertrophie der accessorischen Nebennieren bei der Ratte. Centralblatt für Physiologie. 4. Febr. Bd. XII, Nr. 23, p. 780—783.

Erklärung der Abbildungen auf Tafel XXV.

Fig. 1. Versuch 3 (1 Tag) Zeiss Obj. D, Ocular 3. Färbung mit Toluidinblau-Rubin-Orange. Der Schnitt zeigt eine Stelle aus einer der S. 447 erwähnten Zonen, welche der Kapsel (*K*) der transplantirten Nebenniere anliegen. In der äussersten Lage sind die Zellen gross, hell, unregelmässig gelagert (*H.Z*), die Kerne ebenfalls gross, rund und blass. Bei *D.Z.* Zellen, welche die

Verklumpung des Kernchromatins aufweisen. *U.Z.* = Zellen, die sich in helle Zellen umzubilden im Begriff sind, aber noch dunkle Kerne besitzen. *Z.Z.* = zerfallende Zellen mit undeutlichem Kern und körnigem Zellleib.

Fig. 2. Versuch 38 (24 Tage). Schnitt 116. Färbung nach van Gieson. (Diese und die folgende Abbildung 3 sind von Herrn A. Levin mittelst des Edinger'schen Zeichenapparates bei 30facher Vergrösserung angefertigt worden.) Nach innen vom Hautmuskel (*M*) liegt, im subcutanen Gewebe eingebettet, die sehr abgeplattete transplantirte Nebenniere, eingehüllt von der derben, breiten Bindegewebekapsel (*K*). Inmitten der aus hellen Zellen aufgebauten Aussenzone (*A.Z.*) liegt die Innenzone (*I.Z.*), aus kleineren Zellen und reichlichem Bindegewebe bestehend, das bei *V. s.* an der Austrittsstelle der Vena suprarenalis in das Organ hineintritt. *G* = Gefäss.

Fig. 3. Versuch 35 (21 Tage). Intramusculäre Einpflanzung. Schnitt 49. Färbung nach van Gieson. Zwischen den Bündeln der Rückenmuskeln (*M*) liegt die transplantirte Nebenniere, von einer zarten Bindegewebekapsel (*K*) umschlossen. Die aus hellen Zellen gebildete Aussenzone (*A.Z.*) umschliesst eine dunklere Innenzone (*I.Z.*), die sich aus Riesenzellen und einem kleinen necrotischen Herd (*N*) zusammensetzt. Bindegewebe (*Bg.*) durchzieht das Organ. Die Gestalt der Innenzone deutet die stattgehabte Einknickung der Nebenniere und damit die Entstehung der Dreiecksform an.

Fig. 4. Versuch 20 (12 Tage) Schnitt 65. Objectiv 6 (Leitz), Zeichenocular von Leitz. Färbung mit Eisenalaunhämatoxylin-Rubin. Grenze der Aussen- und Innenzone. Umgeben von hellen, ein- oder mehrkernigen Zellen der Aussenzone (*A.Z.*) eine durch Verschmelzung dreier kleinerer entstehende sehr grosse Riesenzelle. *D* = die Reste der trennenden Zellenwandungen, die wie Dornen in das Innere einragen. Daneben andere Riesenzellen, welche die centralen dunklen necrotischen Einschlüsse (*N*), die helle Rindenschicht (*R*) und die an der Grenze aufgestellten dunklen und hellen Kerne zeigen. Bei *K* die Runzelung der Kernmembran an der dem necrotischen Centrum zugewandten Seite deutlich erkennbar.

Fig. 5. Versuch 33 (20 Tage). Schnitt 166. Homogene Immersion $^1/_{12}$ von Leitz, Zeichenocular von Leitz. Im Verhältniss von 2:3 verkleinert. Färbung mit Eisenalaunhämatoxylin-Orange. Schnitt durch einen in der Kapsel (*K*) der transplantirten Nebenniere gelegenen kugelförmigen Haufen neuer Rindensubstanz; viele Gefässe (*G*). Zellenleiber nicht abzugrenzen, Kerne gross, rund mit deutlichen Kernkörperchen. Durch Kapselbindegewebe getrennt, unten links einige grosse, helle, weitmaschige, stark pigmentirte Zellen der Aussenzone (*A.Z.*).

Fig. 6. Versuch 24 (14 Tage). Schnitt 32. Zeiss Objektiv C, Zeichenocular von Leitz. Färbung nach van Gieson. Der Schnitt zeigt einen Kugelsegment-Haufen junger Rindensubstanz, umschlossen von der Kapsel (*K*), durch lockeres Bindegewebe (*Bg.*) von den hellen Zellen (*H.Z.*) der transplantirten Nebenniere getrennt. Die kleinen rundkernigen, nicht von einander abgrenzbaren Zellen sind nur erst undeutlich in Balken geordnet.

Fig. 7. Versuch 48 (42 Tage) Schnitt 68. Zeiss Objectiv C, Zeichenocular von Leitz. Färbung nach van Gieson.

Der Schnitt zeigt einen Kugelsegment-Haufen neugebildeter Rindensubstanz, umgeben von der Kapsel (*K*) der verpflanzten Nebenniere. *G* = Gefäss. Die Zellen zeigen deutliche Streifenanordnung, bei *H*, *H'* beginnt die Umbildung der kleinen dunklen provisorischen Elemente in den grösseren, helleren, den Rindenzellen vollkommen analogen Zustand.

Fig. 8. Versuch 23 (14 Tage). Schnitt 67. Leitz Objectiv 6, Zeichenocular von Leitz. Verkleinert im Verhältniss von 2:3. Färbung nach van Gieson.

Links die äusserste Zellenschicht der transplantirten Nebenniere (*A.Z.*), von der verbreiterten Bindegewebekapsel (*K*) umschlossen. Die Zellen sind gross, hell, von Bindegewebe-Fasern eingefasst, die Kerne dunkel, unregelmässig. Im lockeren Bindegewebe der Umgebung liegt ein eiförmiger Haufen junger Rindenzellen ohne Zusammenhang mit der Kapsel. Die Zellkörper sind dicht, nicht von einander trennbar, die Kerne rund, klein, mit deutlichem Kernkörperchen. Zahlreiche Gefässe (*G*) durchziehen den Zellenhaufen.

Ueber die Blutkörperchen einiger Fische.

Von

Bernhard Rawitz.

Hierzu Tafel XXVI.

Unsere Kenntnisse von den Leukocyten und Erythrocyten der Fische beruhen hauptsächlich auf Untersuchungen, die zu einer Zeit gemacht wurden, als die mikroskopische Färbetechnik

noch wenig entwickelt, die Ehrlich'sche Methodik noch nicht vorhanden war. Die älteren Untersucher haben sich mangels einer guten Technik für das Studium konservierten Blutes daher ausschliesslich auf die Untersuchung frischer Präparate beschränkt. Ihre Resultate geben deswegen nur über die Form und Grösse der Erythrocyten, über deren Zahl im Kubikmillimeter Blut und über ihr Verhältniss zu den Leukocyten Auskunft. Die letzteren, deren Beobachtung an frischen Präparaten ziemlich schwierig ist, werden erwähnt, Leydig[1]) hebt auch hervor, dass im Blute der verschiedensten Selachier dreierlei Zellen vorkämen, „ausser den gefärbten ovalen Blutkügelchen nämlich und den farblosen, blassen, rundlichen . . . . . noch scharf gezeichnete Körnchenzellen, welche zweimal so gross als die gezeichneten waren“: aber eine schärfere Unterscheidung der einzelnen Formen der Leukocyten, wie sie gegenwärtig von den Hämatologen vorgenommen wird, findet sich bei den älteren Histologen nicht.

Als dann durch die Ehrlich'sche Methode der Deckglastrockenpräparate und durch die von dem gleichen Autor angegebenen komplizierten Färbungsmethoden für das Studium des Blutes eine neue Aera anbrach, da beschäftigten sich die Forscher fast ausschliesslich mit dem Blute der Säugethiere, gelegentlich wohl auch mit dem der Amphibien, studirten die Bildungsweise der Erythrocyten an Embryonen verschiedener Amnioten oder in den hämatopoetischen Organen, aber eingehende Untersuchungen in der von Ehrlich angegebenen Richtung wurden an Fischen nicht angestellt. Wenigstens ist mir keine Arbeit bekannt geworden, welche mit Ehrlichs Methoden an das Blut der Fische herangegangen wäre. Und doch schienen die höchst bedeutsamen Resultate, zu denen Ehrlich und seine Nachfolger beim Studium des Säugethierblutes gekommen waren, zu einer Verwendung der Methoden auch bei Fischen direkt aufzufordern.

Darum glaubte ich die Gelegenheit, die sich mir im Herbste des Jahres 1898 in Rovigno darbot, benutzen zu sollen, um zur Ausfüllung dieser Lücke in unserem vergleichend histologischen Wissen beizutragen. Ich untersuchte Blut von Scyllium und verschiedenen Teleosteern, fügte dann im Wintersemester 1898/99

1) Leydig: Lehrbuch der Histologie. Frankfurt a. M. 1857. pg. 450.

hier in Berlin eine Untersuchung an Ganoiden hinzu und erlaube mir hiermit, die erhaltenen Resultate vorzulegen.

Da, wie gesagt, das, was frische Präparate lehren können, nur einen Teil dessen ausmacht, was thatsächlich an den körperlichen Elementen des Blutes zu beobachten ist, so wendete ich fast ausschliesslich, ohne die Untersuchung frischen Materiales ganz zu vernachlässigen, die Ehrlich'schen Methoden an.

In einem Punkte allerdings glaubte ich dabei von Ehrlichs Vorschriften bezüglich der Vorbehandlung der Deckglaspräparate abweichen zu sollen. Die vom Säugethierblut hergestellten Präparate müssen nach Ehrlich zur Fixirung wiederholt durch die Flamme einer Spirituslampe gezogen oder sogar bei einer Temperatur von über 100° C. gedörrt werden. Diese Vorschrift ist beim Blute der Fische nicht durchführbar, da, wie ich wiederholt beobachtet habe, bei so starker Erhitzung das Stroma der Erythrocyten vom Kern abspringt und somit das Blutkörperchen zerstört wird. Diesem Uebelstande ist allein dadurch zu begegnen, dass man die frisch hergestellten und eben lufttrocken gewordenen Präparate auf 24 Stunden und länger in einen Thermostaten bringt, dessen Temperatur nicht unter 60° und nicht über 70° sein darf. Man erreicht auch hierbei eine völlige Fixirung der Erythro- und Leukocyten und konservirt auf das vorzüglichste deren äussere Gestalt. Zur Färbung wurde Haematein-Eosin (beide in glyceriniger Lösung), Ehrlich-Biondi'sches Gemisch, Triacidlösung und das von Ehrlich zur Darstellung der eosinophilen Granulationen empfohlene Gemisch von Eosin, Aurantia und Indulin verwandt. Die letzteren drei Farblösungen sollten zur Darstellung der in den Leukocyten etwa vorhandenen Granula dienen, Hämatein-Eosin sollte die scharfe Unterscheidung der vorkommenden verschiedenen Formen der Leukocyten ermöglichen. Die Methode zur Sichtbarmachung der basophilen Granulationen habe ich zwar auch versucht, doch versagte sie mir, sodass ich von ihr schliesslich Abstand nehmen musste [1]).

1) Es ist hier nicht der Ort, die Grenzen der Anwendbarkeit der Ehrlich'schen Deckglasmethode zu erörtern, und darum will ich mich nicht in den Streit einmischen, der darüber zwischen Engel und Pappenheim bez. O. Israel entstanden ist. Nur eine Bemerkung kann ich nicht unterdrücken. Wenn in einer kurzen Mittheilung, die in Virchow's Archiv Bd. 154, pg. 572 erschienen ist, es heisst, die

In Rovigno, wo ich mit Unterstützung des Preussischen Kultusministerii arbeitete, wurde die Arbeit begonnen, mit Hilfe eines Stipendium aus der Gräfin Luise Bose-Stiftung der hiesigen medizinischen Fakultät fortgesetzt und im physiologischen Institute der hiesigen thierärztlichen Hochschule beendet. Dem Königlichen Ministerio, der medizinischen Fakultät, sowie den Herren Prof. Dr. H. Munk und Dr. Hermes statte ich hiermit meinen Dank ab.

I. Selachier.

Zur Verfügung standen mir mehrere Exemplare von Scyllium catulus, die zwar seit längerer Zeit in den Aquarien der Rovigneser Station lebten, aber einen guten Ernährungszustand zeigten und sehr munter waren. Denn selbstverständlich darf man Untersuchungen wie die vorliegenden nicht am Blute von schlecht genährten und matten oder gar bereits im Eingehen begriffenen Thieren anstellen. Bei Anfertigung der Deckglastrockenpräparate hat mich Herr cand. med. Eickemeyer in liebenswürdigster Weise unterstützt.

a. **Erythrocyten** (Fig. I). Bei Untersuchung des frischen Blutes von Scyllium catulus erkennt man zwei Arten von Erythrocyten, die sich durch Form und Grösse von einander unterscheiden. Die eine hat dunkle Konturen, ist oval, besitzt einen kleinen gar nicht oder nur wenig prominierenden Kern, der in dem gelblichen Stroma, das keinen Stich in's Grünliche hat, als heller kleiner aber scharf umgrenzter Fleck erscheint. Die Körperchen selber sind flach; ihre Länge beträgt 22,5—28 μ, ihre Breite 12—16 μ: Maasse, die sich mit den von Milne-Edwards[1]) gegebenen decken. Die andere Art ist von runder

Ehrlich'sche Methode zeige nur das chemische Verhalten der Leukocyten, eigne sich aber nicht für morphologisches Arbeiten, so berührt ein solcher Ausspruch geradezu komisch. Wenn die Sichtbarmachung körperlicher Bestandtheile, und dies sind doch die Granula, die man nur mit den Ehrlich'schen Methoden zur Anschauung bringen kann, keine morphologische Leistung der Methode ist, dann gibt es überhaupt keine derartigen Leistungen. Wer eine solche Behauptung wie die citirte aufstellt, versteht den Hauptzweck des mikroskopischen Färbens nicht.

1) Milne-Edwards: Leçons sur la physiologie et l'anatomie comparée de l'homme et des animaux. Paris 1857. T. I.

und flacher Gestalt, ihr Durchmesser beträgt ebenfalls 22,5—28 μ, aber ihre Konturen sind nicht scharf sondern sehr zart; das ganze Gebilde erscheint im frischen Präparate höchst vulnerabel, denn man trifft zahlreiche zerstörte Zellen an. Der Kern ist gross, rund und hell und ebenfalls nicht scharf konturirt.

Die Thatsachen, dass im Blute von Scyllium catulus zwei Arten von Erythrocyten vorhanden sind, hat auf den ersten Blick etwas geradezu verblüffendes, denn Aehnliches ist bisher nirgends von Vertebraten bekannt geworden, auch haben die früheren Untersucher nichts davon erwähnt. Die Entscheidung, ob es sich hier wirklich um zwei getrennte Arten von Erythrocyten handele oder ob beide durch Uebergänge mit einander verbunden sind und welche Bedeutung jede Form dann hat, konnte nur durch gefärbte Dauerpräparate beigebracht werden. Ich halte mich in der folgenden Darstellung ausschliesslich an Hämatein-Eosin-Präparate, da in diesen die zu schildernden Einzelheiten am deutlichsten hervortreten.

In der That sind zwei Arten von rothen Blutkörperchen vorhanden, wie dies die Untersuchung frischen Blutes ergab. Die der einen Art sind oval (Fig. I a 1), die der anderen Art kreisrund begrenzt (Fig. I a 5). Genauere Durchforschung der Präparate zeigt dann, dass beide Arten kontinuirlich in einander übergehen, dass die runden aus den ovalen entstehen.

Die Hauptform (Fig. I a 1) also, deren Maasse bereits früher angegeben wurden, ist oval; sie besitzt dunkle Konturen, ihr plasmatischer Leib färbt sich tiefroth in Eosin. Der Kern dieser Zellen hat ebenfalls ovale Gestalt, misst 9 μ in der Länge, 6 μ in der Breite, ist, im Dauerpräparate, gleichfalls scharf konturirt und färbt sich tiefblau. In seinem Innern sieht man zahlreiche dunkle, schwarzblau gefärbte Körnungen, die wohl als Ausdruck eines Gerüstes zu deuten sind. In den allermeisten Erythrocyten dieser Form liegt der Kern central. Da, wo er in excentrischer Lage angetroffen wird, hat man es offenbar mit Artefakten zu thun, die dadurch entstanden sind, dass beim Auseinanderziehen der Deckgläser der wenn auch nur wenig prominirende Kern am Deckglase leicht anklebte und in dem elastischen bei der Zerrung sich ausdehnenden Leibe des Erythrocyten dislocirt wurde. In einigen wenigen Erythrocyten dieser Hauptform findet man auch den central gelegenen Kern quergestellt, also mit seinem

grössten Durchmesser quer zur Längsaxe des Erythrocyten orientiert. Auch diese Abweichung von dem normalen Habitus halte ich für artifiziell, kann also hierin nicht etwa eine besondere Zellform finden.

Die erste Veränderung, welche hinüberführt zur runden Form, besteht darin, dass der Erythrocyt an einem Ende gequollen oder aufgeblasen erscheint (Fig. I a 2) und dass ebenfalls der Kern sich ein wenig gebläht hat. Noch sind die Konturen unvermindert scharf und auch das Färbungsvermögen ist das gleiche geblieben, und nur insofern ist eine etwas bedeutsamere Veränderung am Kern zu bemerken, als in diesem die Körnungen leichter sichtbar sind als in der Norm (Fig. I a 2). Die runde Form des Erythrocyten wird im folgenden Stadium etwas deutlicher (Fig. I a 3), doch ist der Kontur noch immer keine Kreislinie; der Zellleib ist nach wie vor scharf konturirt und färbt sich tiefroth. Auch der Kern hat eine mehr runde Form angenommen, sein geformter Inhalt erscheint nicht mehr in Körnchengestalt, sondern man erkennt ein deutliches Gerüst aus tiefblau tingirten Fäden, die ein etwas wirres Netzwerk bilden. In den Kreuzungspunkten der Fäden liegen theils voluminöse theils sehr kleine tief dunkelblaue Körner. Die Kernmembran ist noch intensiv gefärbt; der sogenannte Kernsaft aber erscheint im Gegensatz zu den beiden vorigen Stadien blassblau.

Die nächste Veränderung, die als besonderes Stadium unterschieden werden muss (Fig. I a 4), zeigt die Erythrocyten mit nahezu wenn auch noch nicht vollständig kreisrundem Kontur; die Zellen haben sich stark aufgebläht. Ihre Begrenzungslinie ist sehr zart, ihr Färbungsvermögen hat sich vermindert, denn sie erscheinen nicht mehr so leuchtendroth wie früher. Auch der Kern ist gequollen und sein Kontur ist ebenfalls weniger scharf. Das Netzwerk im Kerninnern ist weiter, die in dessen Knotenpunkten gelegenen Körner erscheinen dadurch deutlicher, der sogenannte Kernsaft ist nur noch ganz blassblau gefärbt.

Endlich wird die zweite Erythrocytenform erreicht (Fig. I a 5), die Zelle ist vollkommen kreisrund geworden. Der kreisförmige Kontur des Erythrocyten darf aber nicht zu der Annahme verleiten, dass wir es nun mit einer Kugel zu thun hätten, die durch Aufblähung aus dem Ovoïd entstanden sei. Sowohl bei der Untersuchung frischen Blutes als auch am gefärbten Dauer-

präparate, an letzterem durch Heben und Senken des Tubus, kann man feststellen, dass hier kreisrunde Scheiben vorliegen. Die Färbung ist jetzt ein sehr zartes blassrosa. Der Kern ist ebenfalls unter stärkerer Aufblähung zu einer kreisrunden Scheibe geworden; er hat einen sehr zarten Kontur, sehr deutliches aber blassgefärbtes Fadengerüst und ebenfalls sehr deutliche in dem Gerüst liegende dunkle Körnungen. Der sogenannte Kernsaft ist nahezu farblos. Vergleicht man die Maasse dieser Erythrocytenform mit denen der Hauptform, so ergiebt sich, dass die Aufblähung zur Scheibe erfolgt ist durch Vergrösserung des Quer- und durch Verkürzung des Längsdurchmessers, nicht aber ist sie, wie es zuerst den Anschein hat, bedingt durch eine Vergrösserung beider Durchmesser.

Wodurch diese Aufblühung, die auch im frischen Präparate wenigstens in ihrem Endstadium zu beobachten ist, herbeigeführt wird, ob der Erythrocyt Flüssigkeit aus dem Serum aufnimmt, ist natürlich weder an frischen noch an Dauerpräparaten zu entscheiden. Wahrscheinlich wird eine solche Aufnahme wässriger Bestandtheile durch die nunmehr folgenden Vorgänge. Denn mit dem Uebergange zur kreisrunden Scheibe sind die Veränderungen nicht beendet, welche die Erythrocyten von Scyllium catulus erkennen lassen. Es war schon früher darauf aufmerksam gemacht worden, dass auch im frischen Blutpräparate die kreisrunde Erythrocytenart ungemein vulnerabel erscheint. Im Dauerpräparate ist nun festzustellen, dass mit dem Erlangen der Kreisform ein Auflösungsprozess sich einleitet, der zur völligen Zerstörung der Erythrocyten führt; im kreisenden Blute von Scyllium catulus wird also ein Theil der Erythrocyten vernichtet.

Es handelt sich hier thatsächlich um einen natürlichen Auflösungsprozess, nicht etwa um eine während des Anfertigens der Deckglaspräparate vor sich gehende Zerstörung. Gegen diese Eventualität spricht die Massenhaftigkeit der Zerstörungsformen, die in allen Präparaten zu sehen sind und die Regelmässigkeit der Uebergänge. Später, bei Schilderung des Blutes der Teleosteer, wird auf eine Zerstörung der Erythrocyten dieser Verbetratengruppe hingewiesen werden, die zum Theil artifiziell ist. Denn einmal sind keine zusammenhängenden Stadien zu erkennen und dann finden sich (bei Teleosteern) zerstörte Blutkörperchen nur selten und nicht in allen Präparaten.

Ueber die Einzelheiten dieser Erythrocytolyse ist Folgendes auszusagen:

Berücksichtigt man die ersten Anfänge der Auflösung, so kann man zwei Formen derselben unterscheiden. Bei der ersten Form (Fig. I b 1) zeigt der Erythrocyt einen unveränderten Kern, während der Kontur des Zellleibes unregelmässig zackig geworden ist. Die Zacken finden sich entweder nur an einer Seite oder nehmen die ganze Peripherie ein; sie stellen kurze stumpfe, dabei an ihrem freien Ende abgerundete Fortsätze dar, die in gewissem Grade an ähnliche Erscheinungen bei manchen Amöben erinnern. Diese Fortsätze werden zahlreicher und länger, färben sich dabei nur noch ausserordentlich schwach und lösen sich schliesslich vom Erythrocyten los (Fig. I b 2). Sie liegen dann im Präparate als unregelmässige Schollen in der Nähe des Blutkörperchens. Gleichzeitig mit dem zur Loslösung einzelner Theile führenden Vorgange verschwindet die Kernstruktur. Der Kern wird zu einem blassblauen homogenen Gebilde, in welchem anfänglich noch einige wirr durcheinander geworfene Fäden als der Rest des früheren Gerüstes zu sehen sind (Fig. I b 2), bis auch diese verschwinden (Fig. I b 3). Die losgelösten Theile sind entweder grössere rundliche Schollen (Fig. I b 2) oder kleine unregelmässig gestaltete Brocken. Durch die allmähliche Auflösung des Zellleibes tritt der Kern, der gleichzeitig unregelmässige Gestalt annimmt, zunächst in mehr oder minder beträchtlicher Ausdehnung frei zu Tage (Fig. I b 4), um nach völligem Untergange der Zellsubstanz als freier Kern im Blute zu schwimmen (Fig. I b 5). Im Präparate trifft man häufig in seiner Nähe einen oder mehrere Zellsubstanzbrocken (cfr. Figur).

Erst nach beendeter Plasmolyse tritt die Karyolyse ein, die zu einem völligen Verschwinden des Kernes führen muss; sie ist im Dauerpräparate durch die Abnahme der Tinctionsfähigkeit der Kerne und durch deren Zerbröckeln in einzelne Fragmente angedeutet. Die Details dabei zu schildern hat, wie ohne weiteres einleuchtet, keinen Zweck.

Die zweite Form der Erythrocytolyse, welche ebenso häufig ist wie die eben geschilderte, wird durch den vollkommenen Schwund der Kernstruktur eingeleitet (Fig. I c 1). Auch hier findet erst Plasmo- und dann Karyolyse statt. Die Veränderungen an der Zellsubstanz sind gröbere als bei der vorigen

Form; es scheint als ob der Erythrocyt einige wenige aber massige Pseudopodien aussendete, wobei zugleich der Kern eine unregelmässige Gestalt annimmt (Fig. I c 2 und 3). Die Pseudopodien lösen sich los, der Kern liegt infolge dessen stellenweise nackt zu Tage (Fig. I c 4 bei a), um schliesslich als freier Kern zu erscheinen (Fig. I c 5 bei a), in dessen Nähe man im Präparate zahlreichere Protoplasmaklümpchen antrifft. Hier wie dort geht pari passu mit der Erythrocytolyse die Abnahme der Tinctionsfähigkeit, die Plasmabrocken sind schwach blassrosa, der Kern nur noch ganz hellblau gefärbt. Und auch hier wie bei der ersten Form der Zerstörung fällt schliesslich der Kern völliger Vernichtung anheim.

b. Leukocyten. Um die Formen der Leukocyten, die im Blute von Scyllium catulus vorhanden sind, unterscheiden zu können, hat man sich an Hämatein-Eosin-Präparate zu halten, da nach Anwendung der von Ehrlich zur Erkennung der Granula angegebenen Methoden eben wegen dieser Granula das rein morphologische Bild der Leukocyten theils komplizirt theils verwischt wird.

Durchmustert man eine grössere Zahl von Präparaten, so kann man konstatiren, dass sechs von einander sich unterscheidende Formen der Leukocyten vorhanden sind (Fig. II).

Am seltensten ist die in Figur II in der Reihe 1 abgebildete Form, die darum zuerst gezeichnet wurde, weil ich sie zufällig zuerst gesehen habe. In vielen Präparaten war diese Form gar nicht vorhanden, in den wenigen, in denen sie vorkam, fand sie sich fast immer nur in der Einzahl. Das Charakteristische dieser Leukocyten ist der lang gestreckte Kern und der relativ schmächtige Zellsubstanzraum. Der ovale Kern hat sich ausserordentlich intensiv gefärbt, zeigt aber doch durch eingestreute helle Stellen von unregelmässiger Gestalt eine Art von innerer Struktur. Er besitzt, und mit ihm die ganze Zelle, eine Grösse wie sie unter den Leukocyten dieser Species sonst nicht vorhanden ist. Der schmale Zellsubstanzsaum, der nur an den Polen des Kernovoïds einigermassen beträchtlich ist, zeigt entweder relativ lange und spitze, hie und da sogar ramifizirte Fortsätze, welche an die Pseudopodien der Rhizopoden erinnern (Fig. II 1 a), oder hat kurze und lappige Fortsätze, die denen der Amöben gleichen (1 c), oder endlich er besitzt einen glatten Kontur (1 b) und stellt so

gleichsam ein Zwischenstadium dar. Ob es sich bei dieser Leukocytenform um fixierte Bewegungserscheinungen der in Reihe 3 Fig. II gezeichneten Leukocyten handelt, vermag ich nicht zu sagen, doch scheint mir dies nicht unwahrscheinlich; trotz oder vielleicht wegen ihrer Seltenheit musste die Form aber erwähnt werden.

Durch ihre überwiegende Häufigkeit erweisen sich als die Hauptform der Leukocyten die in Fig. II Reihe 2 gezeichneten Zellen. Diese Form ist kurz zu charakterisiren als ein Leukocyt von ziemlicher Kleinheit, der vorwiegend durch den Kern imponirt und darum relativ grosskernig erscheint, da die Zellsubstanz diesen meistens nur als ein äusserst schmaler Saum umgiebt. Innerhalb dieses Rahmens zeigt sich aber eine solche Fülle von Abweichungen, dass letztere eingehender betrachtet werden müssen.

Gewöhnlich sehen die Leukocyten dieser Form so aus wie die in Fig. II 2 a gezeichnete Zelle, also: relativ grosser Kern, der sich intensiv färbt aber durch einige hellere Flecken eine Art Struktur erkennen lässt, schmaler in unregelmässige Zacken ausgezogener Plasmasaum, der an einigen Stellen dem Kern ununterscheidbar dicht anliegt, an anderen etwas von ihm absteht. Im Ganzen erscheint also diese Unterform als ein polyedrisches Gebilde. Der Gesammtdurchmesser derartiger Zellen beträgt meistens 7,5 μ; davon entfallen auf den Kern 6 μ, sodass der Protoplasmasaum jederseits vom Kern nur 0,75 μ Dicke hat. Aehnlich ist die unter 2 b gezeichnete Unterform, die sich nur durch die hellere Tingirung des Kernes von der vorigen unterscheidet. Diese Färbungsdifferenz ist offenbar kein Zufall, denn man trifft sie in Zellen desselben Präparates, welche dicht neben einander liegen. Solche heller tingirten Kerne zeigen ab und zu einige dunklere Körnungen im Innern, besitzen also offenbar eine besondere Struktur, nur dass diese sich mit der hier benutzten Methode nicht sichtbar machen lässt. Eine andere Zellunterform (2 c) besitzt einen grossen ovalen Kern, der nahezu homogen sich gefärbt hat; dieser ist von einem überall beinahe gleich breiten strukturlosen Zellsubstanzraume umgeben. Eine dieser gleichende fernere Unterform ist durch das netzartige Aussehen des ovalen Kernes und ausserdem dadurch ausgezeichnet, dass der Zellsubstanzraum an den Kernpolen diesen dicht anliegt, an den Seiten dagegen eine relativ beträchtliche Entwickelung

erkennen lässt (2 f) oder auch, in einem anderen Falle, bei gleicher Beschaffenheit des Kernes als ausserordentlich schmaler Saum nur durch die kurzen und spitzen, Pseudopodien ähnlichen Fortsätze unterscheidbar ist (2 i). Ebenfalls einen nur durch seine Fortsätze zu erschliessenden Plasmaraum besitzt eine Zellunterform, deren homogen gefärbter Kern mehr als die doppelte Grösse wie der der vorhin erwähnten Hauptform besitzt (2 e). Durch die völlige Homogenität des Kernes und durch dessen stets excentrische Lage ist die in 2 g gezeichnete Unterform charakterisirt, während eine ihr ziemlich genau gleichende Unterform einen leicht zwerchsackartig gebogenen Kern besitzt (2 h). An die allererst beschriebene Zellform erinnert ein Leukocyt (2 d), der aus kleinem Kern und schmalem Protoplasmasaume bestehend kurze stumpfe Fortsätze aussendet.

Innerhalb also der vorhin gegebenen Charakteristik eine protëische Wandlungsfähigkeit der Zell- und Kernformen, die ganz ausserordentlich erscheint. Allen geschilderten Unterformen gemeinsam ist das Ueberwiegen der Masse des Kernes über die der Zellsubstanz, jener beherrscht geradezu das mikroskopische Bild, diese erscheint ihm gegenüber als etwas Nebensächliches, als eine Quantité négligeable. Die verschiedenen Unterformen sind offenbar nicht Zufälligkeiten, denn sie finden sich neben einander im selben Präparate vor und zeigen sich im Blute verschiedener Individuen. Auch stellen sie keineswegs verschiedene Stadien der Bewegung oder Ruhe einer einzigen Zellart dar, da dem die Regelmässigkeit ihres Vorkommens widerspricht. Und das Gleiche gilt auch, dies sei ein für alle Mal bemerkt, für die folgend zu beschreibenden Formen, auch diese lassen mehr oder minder zahlreiche Unterformen erkennen, die nicht durch Zufälligkeiten der Präparation oder der Färbung entstanden sein können, da in all diesen Abweichungen sich eine gewisse Regelmässigkeit erkennen lässt. Denn immer nur die geschilderten Unterformen sind vorhanden, keine anderen (ausgenommen die Leukocyten der Reihe 4); es müsste aber, würde es sich hier um artifizielle Erscheinungen handeln, ein solcher Wirrwarr der allerverschiedensten Gebilde entstehen, dass schlechterdings ein Ausweg aus demselben nicht zu finden wäre. Darum glaube ich diese Abweichungen beschreiben zu müssen, und will

es späteren Untersuchern überlassen, den zureichenden Grund für diese ungemein grosse Variabilität zu finden.

Den geraden Gegensatz zu der eben geschilderten Hauptform bildet die in Fig. II Reihe 3 gezeichnete, an deren Beschreibung nunmehr gegangen werden soll. Jene wurde als Hauptform bezeichnet, weil die zu ihr zu rechnenden Zellen weitaus am zahlreichsten sind; die jetzt zu erwähnende Form ist minder zahlreich als die Hauptform und auch viel spärlicher vertreten als die in Fig. II Reihe 4 abgebildete. Sie bildet aber einen ausgesprochenen Gegensatz zu der eben beschriebenen, ist auch so scharf charakterisirt und steht gewissermaassen so selbstständig da, dass man sie als zweite Hauptform bezeichnen kann. Ihr Charakteristicum und damit der Unterschied von der Hauptform besteht darin, dass hier die Zellsubstanz vorwiegt, der Kern dagegen zurücktritt. Letzterer ist an und für sich gross, aber er ist doch nicht das in der Zelle prävalirende Element. Am häufigsten vertreten ist bei dieser Leukocytenform jene Unterform, die in 3 b gezeichnet ist. Von ovaler Gestalt ist sie stets sehr lang, hat mindestens einen Längsdurchmesser von 15 μ, kann aber noch um $^1/_3$ länger werden, ihr Breitendurchmesser beträgt ausnahmslos 10,5 μ. Der fast homogene, stets unregelmässig gestaltete ovale Kern ist immer excentrisch in den breiten Pol des Zellovoïds gerückt und immer ist sein Längsdurchmesser im Querdurchmesser der Zelle gelegen; er misst in der Länge 8 μ, in der Breite 4,5 μ. Während bei den vorher beschriebenen beiden Zellformen die Zellsubstanz in Hämatein-Eosin stets hochroth gefärbt war, zeigen diese Zellen eine purpurne und sehr intensive Färbung des strukturlosen Zellleibes. Etwas abweichend durch ihre mehr runde Gestalt und durch die unregelmässige Form des Kernes ist die in Fig. II 3 d gezeichnete Unterform. Auch dieser Kern, der in mäandrischen Gestalten erscheinen kann, welche aber keineswegs mit den später zu beschreibenden der vierten Leukocytenform zu verwechseln sind, liegt stets excentrisch und ist homogen. Und ebenso hat sich die Zellsubstanz purpurn tingirt.

Gewissermaassen als Vorstufen zu der eben beschriebenen sind die in 3 a, 3 c und 3 f abgebildeten zu betrachten. Bei jener (3 a) haben wir noch einen relativ gering entwickelten, sich blass färbenden Zellleib und einen verhältnissmässig grossen

Kern, bei 3 e und 3 f ebenfalls eine wenn auch ein wenig stärker entwickelte doch noch nicht prävalirende Zellsubstanz. Indessen lehrt ein Blick auf die Figuren und ein Vergleich mit den Zellen der Reihe 2, dass hier Zellsubstanz und Kern an Masse wenigstens ziemlich gleich sind, sodass der Unterschied von der ersten Hauptform immerhin gross genug ist, um diese Zellen von jener zu sondern. Der Kern der Zelle 3 a bietet ein netzförmiges Aussehen dar; die hellen Stellen erscheinen im Präparate leicht roth gefärbt, die Zellsubstanz schimmert also durch die verdünnten Stellen des Kernes durch. In erhöhtem Maasse ist dies bei der Zelle in 3 c der Fall, denn hier ist die Netzform des Kernes ganz auffallend; in den Maschen des Netzes finden sich einige dunkelblau tingirte Nucleolen. Der sehr excentrisch gelegene Kern der Zelle 3 f ist ausserordentlich blass gefärbt und auch in ihm sind einige Nucleolen zu erkennen. Bei allen drei eben beschriebenen Leukocyten ist die Zellsubstanz blass purpurn tingirt.

Sehr selten zu treffen ist diejenige Unterform, welche in Reihe 3 bei c abgebildet ist. Die Zellen sind überaus stark in die Länge gezogen, ihre Gestalt erinnert stets an einen Linsendurchschnitt. Die blass purpurn tingirte homogene Zellsubstanz beherbergt einen relativ kleinen halbmondförmig gebogenen, gelegentlich auch oval ringförmig geschlossenen Kern. Derselbe hat sich stets sehr intensiv gefärbt und erscheint daher homogen. Er liegt immer central in der Zelle und ist so orientirt, dass seine Längsaxe mit der Queraxe der Zelle zusammenfällt.

Die bei weitem merkwürdigste Leukocytenform sind die in Reihe 4 der Fig. II und in Fig. 2 a gezeichneten Zellen. Dieselben werden durch Kerne charakterisirt, deren Formen so überaus wechselvolle sind, dass nur die am häufigsten wiederkehrenden Erscheinungen abgebildet werden konnten. Die wahrscheinliche Bedeutung dieser Bildungen soll erst nach Schilderung der Einzelheiten erörtert werden.

Die am zahlreichsten vertretene Unterform wird von kleinen theils rundlichen theils polyedrischen Leukocyten repräsentirt (4 d, e, g, i), deren Durchmesser zwischen 4,5 und 10,5 μ schwankt. Seltener sind jene Unterformen, welche nur wenig Zellsubstanz besitzen, meist ist vielmehr, wie bei den vorhin erwähnten, die Zellsubstanz gut ausgebildet. Sie ist homogen, lässt keine

Spur einer inneren Struktur erkennen, hat sich entweder leuchtend roth mit einem Stich ins Purpurne oder tief purpurn gefärbt. Die Kerne, welche stets in der Einzahl vorhanden sind, haben ein überaus wechselndes Aussehen, und zwar beruht dieses Wechselvolle in ihrer Gestalt. Bald sind sie verzerrt kleeblattförmig (4 i und k), bald ringförmig (4 g), bald kolbig mit verschiedenen Auswüchsen (4 d, e), bald auch strahlig. Dabei ist in ihnen auch nicht die Andeutung einer inneren Struktur, einer Zusammensetzung aus chromatischer und achromatischer Substanz wahrnehmbar: intensiv blau gefärbt erscheinen sie vielmehr vollkommen homogen. Zuweilen sind kleine, durch ihre Färbung kenntliche Kernpartikel bald in der Einzahl (4 i), bald doppelt (4 k) abgesprengt, die sich dann in der äussersten Peripherie der Leukocyten finden; meistens aber hängen auch bei den barocksten Formen weit abstehende Theile mit der Hauptmasse des Kernes durch hier schmale dort breite Brücken zusammen. Die gezeichneten Kernformen geben nur einen kleinen Theil dessen wieder, was man an diesen Zellen zu sehen bekommt, noch mehr aber abzubilden wäre zwecklos gewesen, da auch so bereits der frappante Unterschied der Kerne dieser Leukocytenform von denen der beiden Hauptformen klar wird.

Ausser diesen kleinen Zellen kommt bei dieser Leukocytenform eine grosszellige Unterform vor; die meisten dieser Zellen liegen einzeln, zuweilen aber sind sie zu mehr oder minder umfänglichen Konglomeraten vereint. Bei letzteren handelt es sich, wie mir scheint, um Kunstprodukte, die man so entstanden sich zu denken hat, dass beim Anfertigen des Präparates, also beim Auseinanderziehen der Deckgläser, benachbart liegende Zellen an einander gedrängt worden sind. Betrachten wir das gezeichnete Konglomerat (Fig. II *a*), das als Typus gelten kann, da die anderen der zu beobachtenden nicht wesentlich von ihm abweichen, so sehen wir deutlich, dass es aus drei Zellen besteht. Hauptsächlich ist dies daraus zu schliessen, dass man drei Kerne in ihm antrifft, denn die Kernmassen, welche ganz unregelmässige, phantastisch gestaltete Gebilde sind, hängen an drei Stellen nicht miteinander zusammen. Innerhalb jedes dieser drei Kerne zeigen sich einzelne Theile nur noch durch sehr schmale Brücken mit der Hauptmasse in Verbindung; aber so schmal und fein diese Brücken auch sind, sie deuten die Zusammengehörig-

keit doch an. Von diesem Konglomerate nun sind, offenbar ebenfalls infolge der Präparationsweise, zwei Zelltheile abgezogen, der eine sehr weit und nur noch durch einen schmalen Plasmasaum mit dem Konglomerate zusammenhängend, der andere durch eine breitere Brücke verbunden und in grösserer Nähe. In jedem dieser halb abgerissenem Theile steckt Kernsubstanz, die wiederum phantastische Figuren bildet. Mir scheint, dass diese unvollkommene Trennung zur Beurtheilung der Bedeutung der fraglichen Leukocytenformen von Wichtigkeit ist. Wie später auseinander gesetzt werden soll, handelt es sich hier meines Erachtens um Zelltheilungserscheinungen. Es ist nun anzunehmen, dass der Zusammenhang des in Fig. II a von der Hauptmasse abgezogenen Zelltheile mit den ihnen zugehörigen Partien des Konglomerates bereits durch Theilung soweit gelockert war, dass ein solches Abziehen mit Leichtigkeit erfolgen konnte. Denn bei der sehr zähen Beschaffenheit, welche der Zellleib der Leukocyten im allgemeinen besitzt, würde ein bis fast zur Trennung gehendes Abziehen einzelner und noch dazu kernhaltiger Abschnitte unter gewöhnlichen Verhältnissen nicht möglich sein.

Die meisten dieser grossen Zellen aber liegen, wie bereits bemerkt, isolirt, und über diese ist Folgendes anzumerken:

Man kann hier Zellen unterscheiden, welche einkernig sind, und solche, welche zwei oder mehrere Kerne besitzen; in denen allen die Kernsubstanz ganz unregelmässige Figuren bildet. Leukocyten wie Fig. II 4 a, c, l stellen solche einkernige Zellen dar, 4 b ist eine zweikernige Zelle, 4 f und h sind mehrkernige Gebilde. Es würde ein aussichtsloser Versuch sein, die Formen beschreiben zu wollen, welche in den abgebildeten Zellen die Kernsubstanz angenommen hat; nichts z. B. in 4 c und h erinnert an die gewöhnliche Gestalt ruhender oder an die Bilder durch Mitose oder Amitose sich theilender Kerne. Ein Blick auf die beigegebenen Figuren dürfte genügen, um die charakteristischen Eigenthümlichkeiten dieser Leukocytenform sofort klar zu machen: Eigenthümlichkeiten, die nicht artifiziell sein können, weil sie in allen Hämateïn-Eosin-Präparaten und bei allen von mir benutzten Thieren sich finden.

Fragen wir uns nun, was diese Formen der Kerne zu bedeuten haben, so kann meines Erachtens die Antwort nur dahin lauten, dass wir es hier mit Kern- und konsekutiver Zelltheilung

zu thun haben. Allerdings dürfte es kaum möglich sein, die einzelnen Kernformen einem der bekannten Theilungsschemata einzuordnen. Dass die einfachen, man könnte sagen: schlichten Veränderungen, welche die Kerne bei der Amitose durchmachen, mit den hier zu beobachtenden Bildern nichts zu thun haben, leuchtet ohne weiteres ein. Aber auch die mitotischen Figuren können mit diesen Kernformen nicht in Parallele gebracht werden. Vielleicht am ehesten erinnert noch der in Fig. II 4 g gezeichnete ringförmige Kern an ein Mitosenbild, nämlich an einen von oben gesehenen Aster. Indessen würde dies doch nur eine ganz oberflächliche Analogie sein; denn eben das Moment, welches als charakteristisch Mitose und Amitose trennt, ist auch hier nicht vorhanden: die Fadenbildung der chromatischen Substanz. Als Fadenbildung oder als Andeutung eines solchen dürfen auch nicht die kolbigen oder strahligen Fortsätze der Kernsubstanz betrachtet werden, wie man sie in einzelnen Zellen (4 d, e und l) zu sehen bekommt; denn bei allen diesen Kernen sind die einzelnen sie zusammensetzenden Substanzen nicht zu unterscheiden. Auch sind die Bilder nicht etwa als Verklumpungsfiguren, also als artifizielle Veränderungen normaler Mitosen aufzufassen. Zu einer solchen Deutung würde sich allerdings Mancher leicht entschliessen; indessen lehrt doch genaueres Studium der vorliegenden Präparate und die Einsicht in die Leistungsfähigkeit der Ehrlich'schen Deckglasmethode, dass wir es mit realen, d. h. nicht künstlich veränderten Bildungen zu thun haben. Was die Leistungsfähigkeit der Methode anlangt, so wissen wir durch die Untersuchungen von Engel, dass die Mitosen auch in Deckglastrockenpräparaten zu sehen sind. Sind auch die Engel'schen Mittheilungen ebenso wie die seiner direkten Gegner nur mit Vorsicht zu geniessen: über ein mehr oder minder wohlerhaltenes Mitosenbild kann sich Niemand täuschen. Ist aber die Methode geeignet, die Mitose in relativer Intaktheit zu erhalten — und die mitotische Figur, d. h. Aster und Dyaster, ist im allgemeinen viel widerstandsfähiger als der ruhende Kern (1) — dann fällt auch jede Veranlassung fort, die hier geschilderten

1) Chr. Rawitz: Ueber den Einfluss der Osmiumsäure auf die Erhaltung der Kernstrukturen. Anatomischer Anzeiger Bd. X, Nr. 23, pg. 779.

Kernformen als artifiziell veränderte Mitosen zu betrachten. Und um so weniger sind wir zu einer solchen Annahme berechtigt, als ich die Präparate nicht viel über 60° erhitzt habe, also nur die Schmelztemperatur des Paraffins einwirken liess, während Engel und die übrigen Hämatologen sich auch hinsichtlich der Temperatur, die beim Erhitzen einzuwirken hat, genau an die Ehrlich'schen Vorschriften hielten.

Dazu kommt ferner noch ein negatives Moment. Es ist nicht einzusehen, warum Kernveränderungen nur an diesen Zellen unter dem Einflusse der Methodik eingetreten sein sollen, während bei den bisher geschilderten Leukocytenformen sich solche nicht bemerkbar machen. Wenn also in dem einen Falle die Methode Zellen und Kerne intakt lässt, warum sollte sie es in dem anderen nicht auch thun, zumal da normale und angeblich veränderte, d. h. zerstörte Kerne in ein und demselben Präparate dicht neben einander vorkommen, die sich theilenden Kerne aber, dies sei wiederholt bemerkt, mindestens ebenso widerstandsfähig sind wie die ruhenden.

Alles in allem also: es ist kein zureichender Grund vorhanden, um die Kernformen, welche bei der zuletzt geschilderten Leukocytenform zu beobachten sind, als Kunstprodukte zu betrachten, alles vielmehr drängt dazu, sie als gut erhalten anzusehen. Dass es sich hier nicht um ruhende Kerne handelt, bedarf keines Beweises, denn ein ruhender Kern sieht eben anders aus. Bilder der Amitose stellen die Kerne auch nicht dar, denn dazu weichen sie von dem bekannten Typus dieser Theilungsart doch in zu beträchtlichem Grade ab. Als Mitosen kann man sie ebenfalls nicht ansprechen; zwar das Fehlen der achromatischen Spindel wäre bedeutungslos, denn eine solche könnte vorhanden sein, brauchte nur bei der angewendeten Färbung nicht sichtbar zu werden: aber das Wesentliche der Mitose, die regelmässige Fadenbildung, fehlt. Dass es sich hier aber trotzdem, d. h. trotz der Unmöglichkeit die beobachteten Bilder zu rubriziren, um Theilungserscheinungen handelt, dürfte namentlich mit Rücksicht auf den Gegensatz zu den ruhenden Kernen nicht zweifelhaft sein. Nur hätten wir dann einen Theilungsmodus vor uns, der weder mitotisch noch amitotisch ist, von beiden vielmehr etwas hat, zwischen beiden also in der Mitte steht.

Ein Einwand könnte noch gegen diese Deutung der Kern-

figuren gemacht werden, nämlich der, dass niemals Zelltheilungserscheinungen zu beobachten sind. Denn da auf die meisten Kerntheilungen die Zelltheilung folgt, nämlich dann wenn es nicht zur Bildung mehrkerniger Zellen kommt, so fehlt hier die sichtbare Wirkung der Kerntheilung. Diesem unstreitig gewichtigen Einwande kann ich, eben weil wirkliche Zelltheilungsfiguren nie zu beobachten waren, nur mit Wahrscheinlichkeitsgründen begegnen. Die Figuren 4 l und II α geben diese Wahrscheinlichkeitsgründe an die Hand. Es dürfte wohl kaum ein Irrthum sein, wenn ich annehme, dass hier die gewöhnliche Form der Zelltheilung, also Einschnürung des Zellleibes mit nachfolgender Spaltung, die man als Cytoschisis bezeichnen kann, überhaupt nicht vorkommt. Tritt nach beendeter Kerntheilung die Zelltheilung ein, so äusserst sie sich einfach in einem Auseinanderweichen der die neugebildeten Kerne umhüllenden Plasmapartien, also in einer Art „Zerreissung" der Zellleiber, die Cytorhesis genannt werden kann. Fig. II 4 l zeigt, wie sich eine solche Zerreissung einleitet, indem an einer Seite der Zelle ein Theil der Kernsubstanz nur noch durch eine schmale Brücke mit der Hauptmasse verbunden ist, während gleichzeitig die Zellsubstanz, welche diesen Theil umhüllt, sich an der Kernbrücke beträchtlich verschmälert hat. Geht diese Verschmälerung weiter, reisst dann der verbindende Strang der Kernsubstanz durch, so muss es zur Abtrennung dieses Zelltheiles kommen. Dass ein solcher Vorgang möglich ist, lehrt Fig. II α, über deren Bedeutung schon vorher das Nötige gesagt wurde.

Es dürfte somit feststehen, dass wir es hier mit Theilungserscheinungen zu thun haben, und es fragt sich noch, wie die geschilderten und gezeichneten Unterformen mit einander zusammenhängen. Genaueres Studium lehrt, dass sich hier in den in Reihe 4 abgebildeten Leukocyten zwei Arten von Zellen und demgemäss von Zelltheilungen verstecken, welch letztere zu verschiedenen Resultaten führen. Bei der einen Zellart (4 c, h, l, II α) zerfällt der Kern nach und nach in mehrere Theile (drei bis fünf), die die letzteren umgebenden Partien der Zellsubstanz reissen nach einander mit ihnen sich von der Hauptmasse los, die Zelle zerfällt also allmählich in mehrere Tochterzellen. Und diese Tochterzellen erscheinen zunächst unter dem Bilde von kleinen Zellen mit unregelmässig gestalteten Kernen (4 d, e, g, i, k).

Kehrt dann der Kern zur Ruhe zurück, so wird, ich glaube in dieser Deutung nicht fehl zu gehen, aus diesen Zellen die in Reihe 2 gezeichnete erste Hauptform der Leukocyten. Bei der anderen Zellart theilt sich ebenfalls der Kern, aber nur in zwei oder höchstens drei Theile (4 a, b, f); diese Kerntheilung führt aber nicht zu einer Zelltheilung (Cytorhesis), sondern die Zelle bleibt intakt, d. h. ungetheilt und es wird aus ihr die später zu erwähnende zwei- bis dreikernige Leukocytenform.

Dass Zelltheilungen im Blute erwachsener Thiere nicht zu den Seltenheiten gehören, ist bekannt; Bizzozero und Torre (1) haben nachgewiesen, dass bei Süsswasserteleostiern eine Theilung der Erythrocyten vorkommt. Aber eben nur von Erythrocyten ist bei Fischen ein solcher Vorgang bisher bekannt geworden, nicht aber von Leukocyten: und hierin beruht das Neue und Merkwürdige der geschilderten Thatsachen. Während die Erythrocyten keine Spur von Theilungserscheinungen erkennen lassen, vielmehr im kreisenden Blute zu Grunde gehen und daher durch Nachschub aus den hämatopoëtischen Organen ersetzt werden müssen, wird ein Theil der Leukocyten im Blute von *Scyllium catulus* selbst gebildet.

In das Blut gelangen von den fünf Leukocytenformen, die hier zu berücksichtigen sind – die Formen der Reihe sind hierbei wohl ausser Betracht zu lassen — aus den Blut bildenden Organen nur zwei Formen, nämlich die in Fig. II Reihe 3 und 4 gezeichneten: also ein grosszelliger Leukocyt mit relativ kleinen Kernen und ein grosszelliger Leukocyt mit einem grossen, sich theilenden Kerne, dessen Ruhestadium ich nicht gesehen habe. Aus letzterer Form entsteht durch Kern- und Zelltheilung die Form der Reihe 2, durch blosse Kerntheilung die Form der Reihe 5. Ueber die in Reihe 6 gezeichnete Form später. Es kann hier nicht eingewendet werden, dass es sich vielleicht um jugendliche Thiere gehandelt habe, denn alle Thiere waren laichfähig und hatten auch in der Gefangenschaft gelaicht; postembryonale Prozesse sind also auszuschliessen. Auch um die Einflüsse der Gefangenschaft handelt es sich nicht. Seefische, die in Aquarien gehalten werden, verlieren, wenn sie sich

1) J. Bizzozero et A. A. Torre: De l'origine des corpuscules sanguins rouges. Archives italiennes de biologie. T. IV.

nicht völlig dem Gefangenenleben anpassen, unter der Einwirkung der veränderten Existenzbedingungen zu allererst ihre Fähigkeit zu laichen. Die Thiere, die mir zur Verfügung standen, aber hatten gelaicht bez. zeigten, soweit sie Männchen waren, lebhafte Spermatogenese; sie verhielten sich also ganz wie normale, frei lebende Thiere. Darum aber ist mit Sicherheit aus den vorstehend mitgetheilten Beobachtungen der Schluss zu ziehen: das kreisende Blut von Scyllium und, wenn der eine Befund verallgemeinert werden darf, das kreisende Blut der erwachsenen Selachier ist eine Stätte des Unterganges von Erythrocyten und der Neubildung von Leukocyten.

So gewinnt das Blut der erwachsenen Selachier namentlich mit Rücksicht auf die letzterwähnte Eigenschaft eine Ausnahmestellung nicht nur gegenüber dem Blute der übrigen Fische — das wird die zweite Mittheilung zeigen —, sondern auch gegenüber dem der übrigen Vertebraten überhaupt. Dass in dem Blute der Selachier auch ein Theil der Leukocyten vernichtet wird, wie wir noch sehen werden, erhöht diese Ausnahmestellung nur.

Es war vorhin gesagt worden, dass aus einem Teil der Zellen mit den sich theilenden Kernen, wie ich jetzt hinzufügen will dem kleineren, mehrkernige Leukocyten werden, indem zwar eine Kerntheilung stattfindet, dieser aber eine Cytorhesis nicht folgt. Diese mehrkernigen Zellen sollen jetzt geschildert werden.

Sie sind ziemlich selten anzutreffen und kommen (Fig. II 5) als drei- oder zweikernige Zellen vor. Hinsichtlich ihrer Grösse und der Färbbarkeit der Zellsubstanz gleichen sie der in Reihe 3 gezeichneten Leukocytenform. Die Kerne zeigen entweder völlige Ruhe (5 a und d), haben dann ein nahezu homogenes Aussehen erlangt, sind klein und stets in einen Pol der Zellsubstanz gerückt, oder sie sind eben im Begriffe zur Ruhe zu gelangen (5 b), in welchem Falle sie relativ gross sind und eine Andeutung von Gerüstbildung erkennen lassen, oder endlich sie haben noch unregelmässige Gestalt (5 c), wenn sie auch nie so phantastisch aussehen wie die der vorigen Art, zeigen also offenbar, dass sie eben erst durch Theilung entstanden sind und den ersten Anfang zur Erlangung der normalen Gestalt machen. Die drei-

kernigen Zellen sind sehr viel spärlicher vorhanden als die zweikernigen.

Die sechste Leukocytenform endlich (Fig. II 6) ist höchst wahrscheinlich mit den von Leydig (l. c.) erwähnten Körnchenzellen identisch und stellt meines Erachtens untergehende oder, richtiger ausgedrückt, sich auflösende Zellen dar. Die Zellen gleichen denen der Reihe 3 und 5 hinsichtlich ihrer Grösse und es sind auch diese beiden Leukocytenformen, welche der Auflösung verfallen. Was sie von den übrigen Leukocytenformen unterscheidet und was zu ihrer Identifizirung mit den Leydig'schen Körnchenzellen drängt, das ist die körnige Beschaffenheit des Zellleibes, während bei allen anderen Formen der Zellleib homogen ist. Doch weist diese Körnung nicht auf Ehrlich's Granula hin; diese sind Einschlüsse in der Zellsubstanz der Leukocyten, hier besteht, wie Fig. II Reihe 6 zeigt, der ganze Zellleib aus feinsten, in Eosin leuchtend roth gefärbten Körnern. Der Unterschied dieser sich auflösenden Körnchenzellen von den Ehrlich'schen Granulazellen beruht ferner darauf, dass in den Präparaten, welche mit den spezifischen Granulamethoden von Ehrlich gefärbt waren, diese Zellform nicht sichtbar war.

Dass es sich um zu Grunde gehende Zellen handelt, kann man daraus schliessen, dass einzelne der stets sehr feinen Granula sich vom Zellleib bereits getrennt haben; sie liegen im Präparate zum Theil noch in der Nähe ihrer Zelle (6 c, f), haben sich aber auch schon vom Zellleibe stellenweise weiter entfernt (6 g, h). Ein so völliges Zugrundegehen wie bei den Erythrocyten ist hier allerdings nicht wahrnehmbar. Sie haben ferner keinen unterscheidbaren äusseren Kontur wie die übrigen Leukocyten und werden dadurch verletzlicher, wenn dieser Mangel, wie er sich im mikroskopischen Bilde kund giebt, auch im kreisenden Blute vorhanden sein sollte.

Mit dem von mir als Cytolyse betrachteten Absprengen einzelner Körnchen der Zellsubstanz geht eine Veränderung des Kernes einher, die vielleicht oder, ist meine Deutung richtig, wahrscheinlich zur Karyolyse führt. Zellen mit gleichmässigem homogenen Kern (6 a und f) sind selten; gewöhnlich trifft man in den einkernigen den Kern mannichfach verändert. Er stellt meist ein eigenthümliches Netz dar (6 b, c, h), das aber nicht der Ausdruck einer inneren Kernstruktur ist. Die Kerne sind

vielmehr durchlöchert und in den Löchern dieser Netzkerne liegt die körnige Zellsubstanz (6 b, c), die durch ihre rothe Färbung sich ohne weiteres von der blauen des Kernes unterscheidet. Zuweilen ist in den Löchern des Kernes keine Zellsubstanz mehr vorhanden (6 h); hier erscheint die ganze Zelle durchlöchert, denn die in der Fig. 6 h hell gelassenen Stellen sind im Präparate ungefärbt geblieben. Sehr selten endlich sind einkernige Zellen, in welchen der Kern die Figur eines unvollkommenen Vierecks besitzt (6 g); hier hat möglicher Weise die Karyolyse grössere Fortschritte gemacht als die Cytolyse. Bei den zweikernigen Zellen (6 d, f) treten Veränderungen im Kern kaum angedeutet auf. Der Vollständigkeit halber sei noch eine Zelle erwähnt, die ich nur ein einziges Mal getroffen und in 6 e wiedergegeben habe. Hier handelt es sich wahrscheinlich um eine in unvollkommener Theilung verharrende und so zum Untergang bestimmte Zelle.

Betrachten wir kurz noch einmal die sechs Leukocytenformen, die zu Hämateïn-Eosin-Präparaten zu konstatiren sind. Form 1 dürfte vielleicht als fixirtes Bewegungsstadium von 3 zu betrachten sein. Dem Blute werden aus den hämatopoëtischen Organen zwei Zellformen zugeführt, von denen die eine (3) eine grosszellige einkernige ist, die höchst wahrscheinlich im kreisenden Blute zu Grunde geht, während die andere (4) eine Form ist, aus der durch blosse Kerntheilung ohne nachfolgende Cytorhesis die mehrkernigen Leukocyten (5) entstehen. Letztere gehen ebenso wie die zweite Hauptform im kreisenden Blute zu Grunde; die Auflösungsstadien dieser beiden Leukocytenformen wurden als sechste Form (6) bezeichnet. Durch Kern- und Zelltheilung entsteht im Blute die kleinzellige erste Hauptform (2), über deren Schicksale in den Dauerpräparaten nichts zu erfahren war.

Nachdem so die einzelnen Formen der Leukocyten geschildert sind, sollen die Resultate der Untersuchungen mitgetheilt werden, die nach Färbung mittelst der spezifischen Ehrlich'schen Granulamethoden zu erhalten waren. Bekanntlich unterscheidet Ehrlich drei Hauptarten von Granulis, neutrophile, acidophile und basophile. Die Darstellung der letzteren ist mir, wie bereits anfangs bemerkt wurde, aus unkontrolirbaren Gründen

missglückt, während für die beiden ersteren Granulaarten ich ungemein instruktive Bilder erhielt.

Neutrophile Granulationen (Fig. III und IV). Für Sichtbarmachung benutzte ich Triacidlösung und das bekannte Ehrlich-Biondi'sche Dreifarbengemisch. Obgleich beide Lösungen sich nur unbedeutend von einander unterscheiden — jene enthält Aethylgrün und ist schwach alkoholisch, diese Methylgrün ist rein wässrig — so liefern beide doch verschiedene Resultate. Möglicher Weise ist dies darauf zurückzuführen, dass die Herstellung der Farblösungen nicht immer gleichmässig gelingt. In den Blutpräparaten darf jedenfalls die Ursache für die Verschiedenheiten nicht gesucht werden, da die einzelnen Trockenpräparate, die mit einer Farblösung behandelt wurden, von verschiedenen Fischen stammten und die Differenzen in allen Präparaten sich zeigten, diese aber einer völlig gleichmässigen Vorbehandlung unterworfen worden waren.

An Triacidpräparaten konnte Folgendes festgestellt werden (Fig. III):

Distinkt gefärbte Granula kommen in der protoplasmaarmen kleinzelligen ersten Hauptform der Leukocyten (III 5) und in den kleinen Zellen, welche Theilungsfiguren erkennen lassen, niemals vor. Diese Zellen besitzen ein zart roth gefärbtes Protoplasma, das bei der Hauptform nur einen schmalen, stellenweise zackig aussehenden Saum bildet und bald dunkel — bald hellblaugrün gefärbte Kerne, in denen niemals auch nur eine Andeutung von einer Struktur zu erblicken ist. Was die blaugrüne Färbung anlangt, so überwiegt merkwürdiger Weise der blaue Ton so sehr über den grünen, dass ich die Kerne allenthalben hellblau abgebildet habe.

Die Körnchenzellen, die in der vorhergehenden Auseinandersetzung als zu Grunde gehende Leukocyten dargestellt wurden, kommen mit dieser Methode und mit den beiden noch zu erwähnenden gar nicht zur Anschauung.

Die grossen, die Kerntheilungsformen darbietenden Leukocyten zeigen nur in den seltensten Fällen Granula, welche dann stets fein sind und den ganzen Zellleib dicht erfüllen. Sie decken die verdünnten Kernstellen so, dass diese Verdünnungen nicht zu sehen sind und die Zellen deswegen als vielkernige imponiren (Fig. III 1 b).

Die zweikernigen Leukocyten enthalten ebenfalls sehr selten Granula. Diese haben sich intensiv fuchsinroth gefärbt, liegen ringförmig um die Kerne, sind zwischen deren aneinander zugekehrten Polen dicht angehäuft (2 b), während sie um sie herum nur ausserordentlich spärlich als feinste Pünktchen in meist einreihiger Anordnung erscheinen. Merkwürdig sind diese Leukocyten auch darum, weil bei ihnen die Zellsubstanz sich orangegelb gefärbt hat (2 b), denn bei keiner anderen granulahaltigen Leukocytenform hat sich in Triacid die Zellsubstanz überhaupt tingirt und bei den granulafreien Zellen hat sie die Fuchsinfarbe angenommen.

Diejenige Leukocytenform, welche fast ausschliesslich Granula enthält, ist jene vorher beschriebene grosszellige einkernige Form (Fig. II Reihe 3), die, wie ich annahm, direkt aus den hämatopoëtischen Organen stammt und die ich als zweite Hauptform bezeichnete.

Die Granula sind entweder roth (in Säurefuchsin) oder gelb (in Orange G) gefärbt. Sind auch die letzteren seltener als die ersteren, so sind sie doch immerhin noch so häufig und finden sich ferner in unmittelbarer Nähe der Zellen mit rothen Granulis, dass ihr Auftreten nicht eine Zufallserscheinung sein kann, sondern auf eine differente Beschaffenheit der Granula hinweist. Durch das Mikroskop ist nur festzustellen, dass die roth gefärbten Granula sehr fein sind, sie sehen isolirt wie feine rothe Stäubchen aus, während die orangefarbenen grob und massiv sind. Es sei gleich hier bemerkt, dass auch in Präparaten, die mit dem Ehrlich-Biondi'schen Gemisch behandelt wurden, die feinen Granula den Triphenylmethanfarbstoff (Fuchsin S), die groben den Azofarbstoff (Orange G) angenommen haben und dass nach Anwendung der zur Färbung der eosinophilen Granulationen bestimmten Mischung mit Eosin (Triphenylmethanfarbstoff) die feinen, mit Aurantia (Nitrokörper) die groben Granula gefärbt sind.

Am auffälligsten — um auf die Einzelheiten zunächst der roth gefärbten Granula näher einzugehen — sind jene Leukocyten, bei welchen der Kern in einem Pole der Zelle gelegen ist, während die ganze übrige Partie von den dicht gefärbten Granulis erfüllt ist (1 a). Auffällig sind die Zellen deswegen, weil sie schon bei schwacher Vergrösserung leicht zu erkennen sind; aber die häufigste Erscheinungsform bilden sie

nicht. Der Kern ist homogen gefärbt, die Granula reichen lateralwärts bis zu seinem Aequator, während er am Pol der Zelle von ihnen nicht bedeckt ist. Die Zellsubstanz ist als solche nicht erkennbar, da sie sich nicht besonders gefärbt hat.

Noch seltener sind jene Zellen (3 b), in welchen der excentrisch in der Zelle gelegene Kern auch an seinem freien Pole von einem schmalen Granulasaume umgeben ist. Hier sieht man auch zuweilen im Kern einige rosa gefärbte ungleich grosse Stäbchen, von denen nicht zu sagen ist, welche Bedeutung ihnen zukommt. Chromatinpartikel können sie nicht sein, da diese sich nicht in Säurefuchsin färben, und um Bakterien handelt es sich auch nicht; dafür sind sie zu gross.

Häufiger schon sind jene Formen, in welchen der Kern anscheinend central in der Zelle gelegen und von einem nahezu gleichmässigen Ringe von Granulis umgeben ist (2 a). Der Kern liegt anscheinend central, thatsächlich ist dies aber nicht der Fall. Hier macht sich eine Eigenthümlichkeit bemerkbar, durch welche die grösste Zahl der Leukocyten, mit Ausnahme der eben geschilderten Formen, charakterisirt ist. Die Granula nämlich finden sich in den allermeisten Zellen nur in der nächsten Umgebung des Kernes, nicht aber in der Hauptmasse des Zellleibes; und da dieser sich in keinem der drei Farbstoffe (Fuchsin S, Orange G, Aethylgrün) gefärbt hat, so sehen die Zellen gewissermaassen unvollständig aus, als ob es sich nur um freie Kerne mit anhaftenden Granulis handelt. Bei Zellen nun, welche einen sehr grossen Kern haben und demgemäss selbst sehr voluminös sind, muss infolge des erwähnten Umstandes — der Anordnung der Granula — jenes irrthümliche Strukturbild entstehen, wie ein solches 2 a wiedergiebt. Nicht immer ist der Ring gleichmässig, zuweilen sind die Granula an den Polen der ovalen Kerne stärker angehäuft als an den Seiten und liegen auch in unregelmässiger Gruppirung über oder auf dem Kerne (2 d) oder die Granula sind so spärlich vorhanden und zugleich so unregelmässig geordnet, dass sie in ihrer Gesammtheit kaum noch als ein den Kern umgebender Ring zu bezeichnen sind (3 a).

Weitaus am häufigsten trifft man diejenigen Formen, welche in Fig. II 1 c und d und 2 c wiedergegeben wird. Sie erscheinen als nahezu freie und homogene, bald blass bald intensiver blaugrün gefärbte Kerne, die von einem ungleich dicken, stellenweise

ganz unterbrochenen Granulasaume umgeben sind. Bei diesen Zellen sind die einzelnen Granula sehr deutlich zu unterscheiden und hier machen sie in Folge ihrer spärlichen Zahl den Eindruck eines feinen, rothgefärbten Staubes, der auch den Kern in unregelmässigen Zügen (1 c, d) oder mit vereinzelten Stäubchen bedeckt.

Die Zellen mit orangefarbenen Granulis sind selten, denn man trifft sie in den Präparaten immer nur vereinzelt an. Es handelt sich hier ebenfalls um einkernige protoplasmareiche Zellen, deren Substanz als solche sich nicht gefärbt hat. Die Kerne liegen stets excentrisch. Die sehr groben Granula finden sich entweder auf der dem Kerne abgewandten Seite, wobei sie die Zelle dicht erfüllen (4 a), oder sie umgeben zum Theil den Kern und bedecken ihn sogar (4 b).

Endlich sind noch Gebilde zu erwähnen, die in Hämatein-Eosin-Präparaten nicht zu beobachten sind, nämlich Bakterienhaltige Zellen. Man findet in der nächsten Umgebung anscheinend freier Kerne — denn eine Zellsubstanzfärbung ist nicht vorhanden —, Bakterienanhäufungen (Fig. III 6). Die Kerne, in deren Nähe sie gelegen sind, sind entweder isolirt oder zu zweien vorhanden (Fig. III 6) und dann dicht aneinander gedrängt und haben in letzterem Falle gleiche Grösse. Die Bakterien sind kurze, mehr oder weniger dicke Stäbe, die zum Theil in Massen zusammengedrängt sind und dann dicht den betreffenden Kernen anliegen, zum Theil isolirt sich finden und dann nur in der Nähe der Kerne vorkommen, ohne diese direkt zu berühren. Zuweilen bedecken sie auch die Kerne. Im optischen Querschnitt betrachtet erscheinen die Bakterien als kleine kreisrunde Gebilde; sie sind also drehrunde Stäbe. Ihre Färbung ist eine leuchtend fuchsinrothe. In Hämatein-Eosin-Präparaten waren sie nicht erkennbar.

Nach Anwendung von Ehrlich-Biondi'schem Gemisch, das ebenfalls zur Darstellung der neutrophilen Granula dient, ist Folgendes zu sehen (Fig. IV). Mit Rücksicht auf die Färbung, welche die Granula angenommen haben, sind zwei Arten derselben zu unterscheiden: orangefarbene und fuchsinroth gefärbte. Die Zellen mit orangefarbenen Granulis sind zwar nicht so häufig wie die mit fuchsinrothen, doch ist das Orange leuchtend, die

Zellen relativ gross, sodass sie schon bei Anwendung schwacher Linsensysteme auffallen.

Betrachten wir daher zunächst die Zellen mit orangefarbenen Granulis. Die Leukocyten, welche diese Gebilde beherbergen, gehören hauptsächlich zu jenen, die bei Beschreibung der Hämatein-Eosin-Präparate als grosszellige einkernige erwähnt und als zweite Hauptform hingestellt wurden. Ausserdem aber enthalten auch die zwei- und dreikernigen Zellen sowie einige wenige der grossen Zellen mit Kerntheilungsfiguren diese Granula.

Was zunächst den Kern anlangt, so ist er allenthalben blass blaugrün gefärbt mit Vorwiegen des blauen Tones. Er erscheint dann stets homogen (Fig. IV 1 a, c, d, f). Zuweilen ist seine Membran intensiver blau und dann erblickt man meist auch einige dunkelblaugrüne Körnungen in seinem Innern als Andeutung einer vorhandenen Struktur (1 c). Die Granula dieser Gruppe sind leuchtend dunkelorange gefärbt, sehr grob und stehen ausserordentlich dicht. Sie lassen fast immer den Kern frei und nur selten sind Zellen anzutreffen, in denen sie den Kern, wenn auch nur theilweise, verdecken (1 c). Da die Kerne der zweiten Hauptform der Leukocyten und der zweikernigen Zellen meist extrem excentrisch liegen, so finden sich die dem freien Pole der Zellen benachbarten Kernpartien stets unbedeckt von den Granulis, wogegen die ganze übrige Zellsubstanz von ihnen dicht erfüllt ist (Fig. IV. 1 b, c, e). Bei den zweikernigen Zellen dringen die Granula in den Zwischenraum zwischen den Kernen ein (1 a), bei den dreikernigen umhüllen sie den einen Kern, namentlich wenn er sehr weit von den polar gelegenen entfernt ist, völlig (1 f) und bei den Theilungskernen, bei welchen die Verbindungsbrücken zwischen den Kernmassen eigenthümlich matt gefärbt sind, reichen sie bis zu diesen (1 d).

Um alle Zellen herum — und dies erscheint mit Rücksicht auf das beim Triacid Beobachtete höchst merkwürdig — ist ein Protoplasmasaum zu sehen, der meistens sehr schmal ist (1 a, b, c, e, f) und nur selten eine grössere Mächtigkeit erreicht (1 d). Er hat sich gewöhnlich blass rosa gefärbt, intensiver nur da, wo er stärker ausgebildet ist (1 d).

Die fuchsinroth gefärbten Granula kommen in den Zellen der ersten Hauptform (Fig. IV Reihe 2) und in eini-

gen der grossen Zellen mit Kerntheilungsfiguren vor (Figur IV Reihe 4 b und c). Nicht alle Zellen der Hauptform enthalten Granula, sehr viele sind vollkommen granulafrei (Fig. IV 3). Bei letzteren zeigt der Kern Andeutungen einer inneren Struktur, da man in ihm dunkelblaugrün tingirte Körner und Fäden sieht; die Zellsubstanz selber ist blass rosa gefärbt. Die granulahaltigen Zellen der Hauptform zeigen meist einen homogenen Kern, dessen Membran zuweilen sehr intensiv blaugrün ist (2 a); nur selten sind Andeutungen einer besonderen Kernstruktur wahrzunehmen (2 b, d).

Auch hier finden sich, wie bei den Triacidpräparaten, die fuchsinroth gefärbten Granula vor in nächster Nachbarschaft des Kernes, und da die Zellsubstanz meist ungefärbt geblieben ist — denn Leukocyten mit blass rosa gefärbtem Zellsubstanzsaume wie 2 f sind Ausnahmen — so erscheinen die Zellen wie unvollständig. In extremen Fällen sieht es denn so aus, als wären freie Kerne mit angeklebten Granulis vorhanden (2 c, e). Die Granula sind sehr fein und stehen entweder sehr dicht (2 d, e, f) oder sie sind relativ spärlich vorhanden (2 a, b, c) und stehen dann weiter aus einander. Sie erscheinen in letzterem Falle wie ein feinkörniger rother Staub. Zum Theil lassen sie die Kerne frei (2 a, b, d), zum Theil bedecken sie dieselben (2 c, e) oft in so beträchtlichem Maasse (2 f), dass der Kern nur schwach zu erkennen ist.

Es ist nicht unmöglich, dass ausser den Leukocyten der ersten Hauptform auch die kleinen Zellen mit Kerntheilungsfiguren unter den in Reihe 2 Fig. IV gezeichneten sich verstecken; sie sind nur bei dieser Färbung nicht klar zu unterscheiden.

Die grossen Zellen mit Kerntheilungsfiguren sind entweder granulafrei oder sie enthalten Granula. Im ersteren Falle ist die Zellsubstanz entweder rosaroth gefärbt (4 a) oder sie ist sehr blass (4 d). Die barocken Figuren der Kerne treten selten deutlich hervor (4 d), meist sind die Verbindungsbrücken zwischen den einzelnen Kernmassen nur undeutlich gefärbt (4 a). Die granulahaltigen von diesen Zellen enthalten zum Theil orange gefärbte Granula (1 d), zum Theil fuchsinrothe (3 b und c). Bei den letzteren — die ersteren sind bereits besprochen — sind ebenfalls, wie stets bei den fuchsinrothen Granulis, die Granula nur in der Nähe der Kerne vorhanden, während die Zellsubstanz völlig ungefärbt geblieben ist. Die Granula bilden einen ungleich

breiten, hie und da durch beträchtlichere Lücken unterbrochenen Ring um die Kerne (4 b, c). In den Zwischenräumen zwischen den Kernmassen finden sie sich auch und nur durch diesen letzteren Umstand wird die Klassifizirung dieser Zellen möglich, da die Kernformen hier nicht deutlich hervortreten. Namentlich ist dies der Fall bei der in Fig. IV 4 c gezeichneten Zelle, die fast wie eine einkernige erscheint, nur dass solch riesenhafte, gleichmässige Kerne nicht vorhanden sind. Im Innern der blass gefärbten Kerne (4 b) kann man einige dunkler blau tingirte Stäbchen erkennen.

Endlich sind noch die bakterienhaltigen Zellen zu erwähnen, für die das vorhin Gesagte seine Geltung behält. Ein höchst merkwürdiger Unterschied aber ist insofern vorhanden, als hier in Ehrlich-Biondi-Präparaten die Bakterien gelb gefärbt sind.

Acidophile (eosinophile) Granulationen (Fig. V). Mit dem aus Aurantia, Eosin und Indulin bestehenden Dreifarbengemisch, welches Ehrlich zur Erkennung der acidophilen Granulationen angegeben hat, erhält man ganz eigenthümliche Resultate. Die Granula erscheinen in den einen Zellen eosinroth (Fig. V Reihe 1, 2, 3), in den anderen aurantiagelb (Fig. V Reihe 4) und beide Färbungen treten gleich häufig auf, während eine dritte nur sehr selten zu beobachtende Gruppe ein ziegelrothes Kolorit hat (Fig V 5). Gar nicht zu sehen sind jene Körnchenzellen, die ich als sich auflösende Leukocyten betrachte, und die bakterienhaltigen Zellen, während die kleinzellige erste Hauptform der Leukocyten und die gross- und kleinzellige mit Kerntheilungen den Indulinfarbstoff angenommen haben.

Betrachten wir zunächst die eosinrothen Granula. Sie treten in den beigegebenen Figuren sehr deutlich hervor, aber wenn man sie in ihrer Umgebung sieht, so fallen sie ihres zarten Kolorits wegen nicht sehr auf. Die Granula sind im allgemeinen fein, wenn auch nicht so stäubchenförmig, wie die neutrophilen. Sie liegen in ihren Zellen entweder in grossen Massen (Fig. V 1 a, b, 3 a) oder sind in der ganzen Zelle nur spärlich vorhanden (1 e, f, 2 d, e, f), wobei sie zugleich die Kerne theilweise bedecken, oder endlich sie umgeben mit einem mehr oder weniger breiten Ringe die Kerne (1 c, d, 2 a, b, c, 3 b). Die Substanz der Zellen, in welchen diese Granula enthalten sind, ist entweder garnicht gefärbt, und das ist die gewöhnliche Erscheinung,

oder sie stellt sich als ein schmaler grauer, die Granula umgebender Saum dar (1 e, f, 2 d, e) oder endlich sie ist in allerdings nur selten anzutreffenden Zellen in sehr beträchtlichem Grade und dann hellgrau tingirt (3 b).

Die Zellen gehören zum Theil zur Gruppe der zwei- und dreikernigen Leukocyten (1 a, b, d, 2 c), zum Theil sind es Zellen der zweiten Hauptform, welche diese Granula beherbergen (1 c, f, 3 a, b) oder es sind die kleinen Leukocyten der ersten Hauptform (2 a, b, d, e, f). Bei den letzteren trifft man Zellen, in welchen die Granula hauptsächlich über der Kernmembran lagern und nur wenig den Kern selber bedecken (2 e); in anderen wiederum sind sie gleichmässiger über den Kern vertheilt (2 f) oder lassen ein centrales Feld desselben frei (2 d). Diese Art und Weise der Anordnung der Granula ist ebenso häufig wie diejenige, welche von den neutrophilen bekannt ist (2 a, b), wo sie bekanntlich einen ungleichmässigen Ring um den Kern bilden. Die Kerne erscheinen, soweit sie überhaupt sichtbar sind, meist homogen; Andeutungen einer besonderen Struktur, wie sie 2 b wiedergiebt, gehören zu den grössten Seltenheiten.

Von der zweiten Hauptform sind die Bilder, wie eines in 3 a gezeichnet ist, die vorwiegenden, während die ungleichmässige Anordnung der Granula wie in 1 e seltener sich findet. Zellen wie 1 f und 3 b habe ich nur sehr wenige Male getroffen. Die Kerne erscheinen immer homogen.

Bei den zwei- und dreikernigen Zellen (1 a, b, e, 2 c) sind Bilder wie 2 c selten, die übrigen dagegen sehr häufig, was die Form der Kerne und die Verteilung der Granula anlangt. In den Kernen sieht man zuweilen merkwürdige fädige, schwarz gefärbte Gebilde, die wohl als Chromatin zu betrachten sind (1 a) oder deutliche Kernkörperchen (1 b, d) oder endlich eine ungleich intensive Graufärbung der im übrigen homogenen Kerne (1 e).

Die gelb gefärbten Granula fallen durch ihren Glanz sofort auf; sie sind im allgemeinen gross, viel grösser als die eosinrothen, und nur selten sinken sie zu dem Umfange der letzteren herab (4 h). In diesem Falle sind sie nur spärlich vorhanden, sonst füllen sie ihre Zellen sehr dicht an. Bei Anwesenheit nur weniger Granula bilden diese einen kreisrunden gelben Fleck in der Zelle (4 h), eine Erscheinung, die sehr selten ist. Bei zwerchsackähnlich gebogenem Kerne dringen die Granula in

die Biegung ein (4 e). Eine Anordnung, wie wir sie bei den eosinrothen und den neutrophilen Granulis kennen gelernt haben, nämlich ringförmige Umschliessung des Kernes, kommt hier nicht vor. Auch bei diesen Zellen ist die protoplasmatische Substanz meistens gar nicht gefärbt (4 a, d, f), selten umgiebt sie als zarter grauer Saum die Granula und den Kern (4 b, c, e, g) und noch seltener ist sie in grosser Ausdehnung gefärbt (4 h).

Die Zellen, welche die gelben Granula führen, sind ausschliesslich die Leukocyten der zweiten Hauptform (4 a, b, c) und die zwei- und dreikernigen Zellen (4 e, f, g, h). Die 4 d gezeichnete Zelle kann ebenfalls zu der zweiten Hauptform gerechnet werden, nur dass sie ganz ungewöhnlich gross ist.

Die Kerne sind entweder ganz homogen grau und zwar bald blasser (4 d—g) bald dunkler (4 h) oder sie besitzen dunkelgrau tingirte Körnungen, die als Ausdruck einer feineren Struktur zu betrachten sind (4 a—c). In einigen Zellen, und zwar zwei- und dreikernigen, trifft man zuweilen rätselhafte Gebilde an: es sind dies intensiv schwarz gefärbte, halbmondartig oder unregelmässig gestaltete Körper, die in einer Granula freien Partie liegen (4 f und h); sie sind entweder ganz homogen (4 h) oder haben einen netzförmigen Bau (4 f). Dass es sich hier nicht um Resultate eines ungleichmässigen Auswaschens nach dem Färben handelt, dürfte keinem Zweifel unterworfen sein: denn es wäre nicht zu verstehen, warum mitten im Präparate eine Zelle weniger gut ausgewaschen sein sollte als alle übrigen.

Die Leukocyten endlich, welche ziegelroth gefärbte Granula von mittlerer Feinheit enthalten und die nur sehr spärlich zu treffen sind, gehören alle der zweiten Hauptform an. Ihr Kern ist ungewöhnlich gross, ihre Zellsubstanz als schmaler graugefärbter Saum sichtbar.

Der Vollständigkeit halber sind noch die Zellen der ersten Hauptform und die mit Kerntheilungsformen gezeichnet. Bei letzteren heben sich die dunkelgrauen oder schwarzen Kernmassen auf das schönste von der hellgrauen Zellsubstanz ab (7 a und b). Bei ersteren erscheint der Kern entweder ganz homogen und ist dann tiefschwarz gefärbt (6 d) oder er enthält in hellgrauer Grundsubstanz dunkelgraue Körner oder Fäden (6 b, c), während gleichzeitig die Kernmembran sich intensiv schwarz tingirt hat, oder endlich der Kern ist als solcher gar nicht kenntlich, sondern die

Zelle erscheint zu einem kleinen Theile homogen, während in ihrer Hauptmasse zahlreiche etwas dunkler grau gefärbte und stäbchenartig aussehende Gebilde in grosser Zahl gelegen sind (6a).

Betrachten wir nunmehr die Resultate, welche mit den Ehrlich'schen Granulafärbungen an den Leukocyten von Scyllium catulus erhalten wurden, so lässt sich ganz allgemein sagen, dass bei Selachiern die Verhältnisse viel complizirter liegen als bei Amphibien und Säugern.

Vernachlässigen wir die Differenzen, die zwischen den Wirkungen von Triacidlösung und Ehrlich-Biondi'schem Gemisch sich finden — Differenzen, die zwar genauer besprochen werden mussten, die aber vielleicht mehr auf die ungleiche Herstellung der Reagentien als auf Verschiedenheiten in den Zellen zurückzuführen sind — und betrachten wir ferner, vorläufig wenigstens, das Vorkommen ziegelroth gefärbter Granulationen nach Anwendung des eosinophilen Gemisches als eine Curiosität, so ergiebt sich, dass sowohl die neutrophilen Granulationen (die fuchsinrothen Fig. III) wie die acidophilen (die eosinrothen Fig. IV) in denselben Leukocytenformen sich finden. Ist dies schon merkwürdig genug, so wird die Situation dadurch noch verwirrter, dass wiederum dieselben Zellen auch mit dem zweiten sauren Farbstoffe, der in den respektiven Flüssigkeiten vorhanden ist, sich färben. Die Zellen mit neutrophilen Granulationen, welch letztere Säurefuchsin, also Rosanilinsulfosäure, einen Triphenylmethanfarbstoff, annehmen, können statt ihrer auch Granula enthalten, die sich mit Orange G, d. h. der Disulfosäure des Azobenzol-α-Naphtol, also einem Azofarbstoffe färben. Und wendet man das eosinophile Gemisch an, so sind es im wesentlichen dieselben Zellen, und man sollte daher auch annehmen dieselben Granula, welche sich, dort in Fuchsin gefärbt, hier in Eosin färben, also einem Triphenylmethanfarbstoffe aus der Gruppe der Phthaleïne. Und die dort in Orange G gefärbten Granula tingiren sich hier mit einem Nitrokörper, dem Hexanitrodiphenylamin (Aurantia).

Ist schon diese Thatsache, dass die Granula einer einzigen Zellart in ein und demselben Präparate sich verschieden färben können, höchst sonderbar, so ist die Fähigkeit dieser Granula, gegebenen Falles die entgegengesetzte Farbstoffreaktion zeigen zu können, das eine Mal neutrophil, das andere Mal acidophil zu sein, höchst räthselhaft.

Es wurde absichtlich hervorgehoben, dass die Doppelreaktion in einer Farbflotte in ein und demselben Präparate zu beobachten ist, denn somit ist der Eventualeinwand von vorneherein entkräftet, dass die Verschiedenartigkeit in der Färbung vielleicht auf einen ungleichen Wassergehalt der Granula zurückzuführen sei. In zwei verschiedenen Präparaten könnte bei sonst gleicher Vorbehandlung immerhin eine derartige Differenz sich einstellen, in demselben Deckglaspräparate halte ich dies für ausgeschlossen.

Auffällig ist, dass die Nebenfärbung (in Orange bez. Aurantia) nur von groben, massiv aussehenden Granulis angenommen wird, während die Hauptfärbung (Fuchsin S. bez. Eosin) die feinen Granula zeigen. Vielleicht kann aus dieser äusseren Beschaffenheit der Granula ein Erklärungsmoment genommen werden, das dann allerdings nicht für den Chemismus sondern eher für die physikalische Natur des Färbungsvorganges zu verwenden wäre. Doch möchte ich auf eine Diskussion dieser Frage bei dieser Gelegenheit nicht eingehen, zumal diese thatsächlichen Unterlagen für die Erörterung denn doch zu schwankende sind.

Immerhin zeigt die Untersuchung des Selachierblutes mittelst der Ehrlich'schen Methoden eine solche Variabilität in den Erscheinungen, dass es sich verlohnen dürfte zu versuchen, den zureichenden Grund für die Variabilität, die relativ genommen zur Konstanz der Erscheinungen bei Säugern eine ganz bedeutende ist, durch Untersuchung der hämatopoëtischen Organe mit den gleichen Methoden zu finden. Wir werden später, bei Besprechung der Blutkörperchen der Ganoiden und Teleostier sehen, dass auch bei diesen Gruppen der Fische eine sehr beträchtliche Mannichfaltigkeit der Erscheinungen vorhanden ist, welche die ganze Fischklasse in einen scharfen Gegensatz zu den übrigen Vertebraten bringt.

Erklärung der Abbildungen auf Tafel XXVI.

Die Figuren, sämmtlich nach Blutpräparaten von *Scyllium catulus*, sind bei Zeiss Compens. Ocular 6, homogene apochrom. Immersion, Brennweite 1,5 (Numer. Apert. 1, 30) gezeichnet.

Fig. I. Erythrocyten, nach Hämatein-Eosin-Präparaten.
Fig. II. und II*a*. Leukocyten nach Hämatein-Eosin-Präparaten.
Fig. III. Leukocyten. Triacidfärbung.
Fig. IV. Leukocyten. Ehrlich-Biondi'sches Farbengemisch.
Fig. V. Leukocyten. Eosinophile Färbung.

Vergleichend-anatomische Untersuchungen über den Ursprung und die Phylogenese des N. accessorius Willisii.

Von

Dr. med. Wilhelm Lubosch,

Assistenten am Kgl. anatom. Institut der Universität Breslau.

Hierzu Tafel XXVII.

Inhaltsübersicht.

Seite

Einleitung:

Unzulänglichkeit der deskriptiven Anatomie, das Wesen des N. accessorius zu erklären. — Beispiele dafür. — Accessoriusprobleme. — Vergleichend-anatomische und entwicklungsgeschichtliche Methode, Gegensatz ihrer Ergebnisse. — Aufgabe der eigenen Untersuchung, Material, Anordnung des Stoffes . . . . . 517—526

I. Abschnitt:

Die vergleichende Anatomie des Accessoriusursprunges, soweit mit dem blossen Auge sichtbar . . . . . 526—542

a) **Säugethiere.** Macacus maurus. — Innus cynomolgus. — Felis domestica. — Felis domestica. 2 täg. Tier — Cavia cobaya. — Schaf. — Sus scropha. — Bos taurus. — Dasypus villosus — Zusammenfassung 529

b) **Sauropsiden.**

1. Spezielle Beschreibung: Strix aluco. — Testudo graeca 532
2. Zusammenfassung: Ueber die Furchen am Sauropsidenmark. — Entspringt der N. accessorius zwischen beiden Wurzelreihen oder nicht? 535

c) **Amphibien.** Bemerkungen über die Vagusgruppe von Salamandra maculosa. — Rana esculenta. — Triton cristatus. — Bufo vulgaris 539

II. Abschnitt:

Die vergleichende Anatomie des centralen Verlaufs 542—576

a) **Säugethiere.** Eintheilung des Nerven in seine einzelnen Verlaufsstücke. 542

1. Der Nervus accessorius bei einem Foetus von Bos taurus. Kern. — Verlauf der Wurzeln durch die graue Substanz. — Rechtwinkliger Knick. — Lage im Seitenstrang. — Austritt 543
2. Der Nervus accessorius im V. u. VI. Cervicalsegment von Felis domestica. Eigenthümlicher Austritt des Nerven 545
3. Der Nervus accessorius bei Dasypus villosus. Sonderung des Kernes. — Mangel rechtwinkliger Knickung. Exkurs über die Pyramidenbahn 546
4. Der Nervus accessorius im V. u. VI. Cervicalsegment von Cavia cobaya 549
5. N. accessorius spinalis und accessorius vagi des Menschen 550
6. Uebersicht über den centralen Verlauf bei Säugethieren. I. Kern. Seine Beziehungen zu den Vorderhorngruppen. Waldeyer, Kaiser. — Wanderung des Accessoriuskernes. — II. Controverse über die Verlaufsrichtung der verticalen Bahnen. — III. Rechtwinklige Umbiegung. — IV. Wichtige Bedeutung der Varietäten in den Beziehungen des Nerven zum Seitenstrang. — Eigenthümlichkeiten der distalen Accessoriuswurzeln. — Ueber die cerebrale Fortsetzung des Nerven. — Vergleich des Nucl. ambiguus mit dem Accessoriuskern der Vögel . . 551

b) Sauropsiden. Einleitende literarische Angaben 556
1. Der N. accessorius bei Gallina domestica. Zellengruppen im Rückenmark, ihre Fortsetzung in die Medulla oblongata. — Verlauf des Nerven — Beziehungen zum sensiblen Vagus 557
2. Der N. accessorius bei Strix aluco. — Abweichungen von Gallina 560
3. Der N. accessorius bei Testudo graeca. Kerne des Rückenmarks und der Medulla oblongata. — Die Medulla oblongata der Schildkröte steht vergl.-anatomisch der des Frosches nahe. — Distale Accessoriuswurzeln. — Wurzeln der Medulla oblongata . 562
4. Uebersicht über den centralen Verlauf bei Sauropsiden. Controverse über die cerebrale Fortsetzung des Kernes. Turner und Brandis. — Die Vögel besitzen einen allseitig isolirten selbstständigen Accessoriuskern. — Exkurs über die vergleichende Anatomie des Hypoglossuskernes. — Beziehungen zwischen dem N. accessorius und den „durchtretenden Fasern“ im Halsmark des Hühnchens . . . 564

c) **Amphibien.** Der centrale Verlauf der Vagusgruppe beim erwachsenen Frosch. Bedeutung und vergl.-anatomische Stellung des Nucleus centralis. — Bestätigung der Untersuchungen von Strong und Gaupp 570

III. Abschnitt:

Ergebnisse der vergleichend-anatomischen Untersuchung . . . . . 576—595

Charakteristik der drei Typen. — Gegensätze zwischen Säugethieren, Sauropsiden und Amphibien. — Unmöglichkeit direkter Vergleichung. — Beziehungen, die zwischen ihnen bestehen. — Gang der Phylogenese im Allgemeinen. — Primäre und sekundäre Vorgänge in der Entwicklung des N. accessorius 576

1. Primäre Entwicklungsvorgänge bei der Entstehung des Accessorius der Amnioten überhaupt. Vermehrung der Wurzelbündel an Zahl. — Anordnung nach Segmenten. — Austritt mit den hinteren Wurzeln. — Entstehung des Accessoriuskernes durch aktive Vergrösserung. — Die Accessoriuswurzeln sind visceromotorische Bestandtheile der vordersten dorsalen Cervicalnervenwurzeln. — Einseitige Weiterbildnng des Nerven in der Reihe der Sauropsiden. — Leitsätze . . 579

2. Sekundäre Entwicklungsvorgänge bei der Entstehung des Säugetiernerven. Ursprüngliche gleichartige Anlage des Nerven bei Sauropsiden und Säugethieren. — Umbildungen des Rückenmarkstheiles. — Vermehrung der Kernbestandtheile und Wurzeln durch Wachsthumsvorgänge. — Verlängerung und Verdickung der Wurzelbündel. — Zeitliche Verschiedenheiten in der embryonalen Anlage der Wurzeln. — Verlagerung des N. accessorius. Er ist nicht von den vorderen Wurzeln nach dorsal, sondern von den hinteren Wurzeln nach ventral in den Seitenstrang gewandert. — Drei Ursachen hierfür. — Beobachtung Fusari's an einem heterotopischen Rückenmark. — Froriep'sche Anlage und N. accessorius. — Leitsätze . 587

Verzeichniss der Literatur chronologisch angeordnet.

> Die Thatsache an sich ist ebensowenig ein wissenschaftliches Ergebniss, als eine Wissenschaft aus blossen Thatsachen sich zusammensetzt. Was letztere zur Wissenschaft bildet, ist ihre Verknüpfung durch jene kombinatorische Denkthätigkeit, welche die Beziehungen der Thatsachen zu einander bestimmt.
>
> C. Gegenbaur.

Einleitung.

Der N. accessorius enthält für die Forschung eine Reihe von Räthseln, die auch durch zahlreiche Untersuchungen noch immer nicht gelöst sind. Dies diene zur Rechtfertigung der vorliegenden neuen Bearbeitung desselben Themas; denn es soll hier nicht nur eine eingehende Darstellung vom Ursprung, Verlauf und Austritt des N. accessorius Willisii gegeben werden; ich gedenke vielmehr seine mannigfachen Probleme zu untersuchen, womöglich ihrer Lösung näher zu führen.

Die beschreibende Anatomie allein ist hierzu nicht im Stande gewesen, trotz reicher Fülle von Untersuchungen. Die wichtigsten Fragen, die sich an den N. accessorius knüpfen: seine Beziehungen zum Rückenmark und Gehirn, seine Stellung zu den vorderen und hinteren Wurzeln, überhaupt seine Bedeutung unter der Reihe der cerebrospinalen Nerven ist uns im Allgemeinen heute nicht viel klarer, als den Anatomen vor 200 Jahren.

Versuchen wir, uns den Grund dieser Unfähigkeit klar zu machen: An Mitteln hat es wahrlich der descriptiven Anatomie nicht gefehlt; im Gegentheil, die 200jährige Geschichte der Erforschung des Nerven zeigt uns zugleich den Weg, den die anatomische Technik in dieser Zeit gegangen ist, jede Verfeinerung der Untersuchungsmethoden sehen wir auch dem Studium des N. accessorius zum Vortheile gereichen.

Seit der ersten Beschreibung von Willis[1]) wurden in zahlreichen Arbeiten die mit blossem Auge wahrnehmbaren Ursprungsverhältnisse, daneben auch die Physiologie des Nerven eingehend

1) Willis, Cerebri anatome, cui accedit nervorum descriptio et usus. Londini 1664.

studirt; den Höhepunkt dieser Epoche bezeichnet Bischoff's (1832) Meisterwerk. Nach ihm haben Forscher wie Arnold (1851), Luschka (1865), Rüdinger (1870) u. a., in jüngster Zeit Kazzander (1891) diese Methode der Untersuchung mit grossen Erfolgen weiter geübt.

Die mikroskopische Untersuchung der nervösen Centralorgane durch Lenhossék, Koelliker, Deiters, Clarke, Stieda u. v. a. bildet den zweiten grossen Zeitraum in der Geschichte des Nerven. Hier drang man von der Peripherie in das Rückenmark ein und lehrte den centralen Verlauf des Nerven kennen.

Die feiner ausgestalteten Methoden, vornehmlich die Markscheidenfärbung, sowie die verbesserte Einbettungs- und Schneidetechnik leiten die dritte Periode ein, die der Specialuntersuchungen. An die früheren reihen sich hier die Arbeiten von Roller (1881), Darkschevitsch (1885), Dees (1887) u. a., denen wir die Kenntniss von der Lage des Accessoriuskerns im Vorderhorn des Rückmarks verdanken.

Allein hiermit war kein Abschluss erreicht, mitten in einer vierten Periode stehen wir darin, in der man experimentell den Zellen des Kernes beizukommen sucht, so z. B. Bunzl-Federn und Osipow (beide 1897). Hierzu kommen ausserdem die von Bischoff bis in die Gegenwart reichenden physiologischen Untersuchungen über die Funktion des Nerven.

So haben wir von den gröberen Ursprungsverhältnissen bis zur feineren Histologie seines Kernes den N. accessorius recht genau kennen gelernt. Trotzdem muss zugegeben werden, dass die Fülle einzelner Beobachtungen für die Beurtheilung des Nerven in seiner Gesammtheit, seiner Stellung im Nervensystem eher verwirrend, als aufhellend gewirkt habe, denn gewöhnlich führte eine neue Entdeckung zu neuen, principiellen Fragen nach ihrer Deutung. Ein paar Beispiele sollen dies beweisen.

Zunächst ist die heute in der beschreibenden Anatomie geltende Theilung in einen N. accessorius vagi und N. accessorius spinalis erst dadurch möglich geworden, dass man für beide Abschnitte ganz bestimmte Unterschiede, im Kaliber der Wurzeln, im centralen Verlauf und in der peripherischen Verzweigung nachwies[1]). Die Existenz zweier völlig heterogener

1) S. die später cit. Untersuch. von Holl u. Darkschevitsch.

Abschnitte in einem Nerven aber schliesst an und für sich schon weitere Fragen in sich, denn bei der morphologischen Einheit beider Abschnitte können die deutlich vorhandenen Unterschiede nur die Folge sekundärer Differenzirungen sein, deren Entwicklung bisher nicht bekannt ist.

Sodann hatte man schon seit längerer Zeit jene eigenthümlichen Anastomosen zwischen den Wurzeln des N. accessorius und den dorsalen Spinalnervenwurzeln beobachtet, auf Grund deren dem Nerven oft sensible Funktionen beigemessen wurden. Jüngst hat Kazzander [1]) nun zwar den Nachweis geführt, dass in den allermeisten Fällen hier einfache Aneinanderlagerungen stattfinden; trotzdem musste er an einer zweifellos dem Accessorius angehörigen Wurzel ein Ganglion feststellen, so dass sensible Accessoriuswurzeln als Varietät damit nachgewiesen waren — für die Auffassung des als rein motorisch anzusehenden N. accessorius eine nicht geringe Schwierigkeit.

Ein weiteres Beispiel bildet der Verlauf durch den Seitenstrang. Anfänglich bestand überhaupt kein Zweifel darüber, dass man es hier mit einer Abzweigung der vorderen Wurzeln zu thun hätte (Stieda [2]), Deiters [3])). Später mehrten sich die Angaben über einen weit dorsalen Verlauf, ja über Verbindungen mit Fasern aus dem Burdach'schen Kern [4]). Wenngleich das in dieser Form nicht stattfindet (Koelliker und Dees), so wird dadurch doch eine Art Verwandtschaft zu den hinteren Wurzeln angedeutet, die vorläufig schwer zu verstehen ist.

Ursprünglich, um einen vierten Punkt hervorzuheben, kannte man nur einen Ursprung des Nerven ganz allgemein im Vorderhorn. Dann fand Roller eine bestimmte Gruppe der Vorderhornzellen als Ursprungsherd auf. Lange war man dann uneinig, bis zu welcher Höhe dieser so festgestellte Nervenkern sich cerebralwärts erstrecke, ob er sich in den „hinteren Vaguskern"

---

1) Kazzander, Ueber den N. accessorius Willisii und seine Beziehungen zu den oberen Cervicalnerven. Archiv f. Anatomie u. Physiologie, Anat. Abth. 1891.

2) Deiters, Untersuchungen über Gehirn und Rückenmark des Menschen u. d. Säugethiere, Braunschweig 1865.

3) Stieda, Studien über das centrale Nervensystem d. Wirbelthiere. Ztschr. für wiss. Zoologie Bd. 20, 1870.

4) Vgl. S. 585 dieser Arbeit.

fortsetze, oder ob er im Bereich der Pyramidenkreuzung endige und dann der sogenannte Nucleus ambiguus seine Fortsetzung bilde. Heute ist die Streitfrage zu Gunsten der zweiten Anschauung entschieden, ohne dass viel damit gewonnen wäre. Selbst die Erkenntniss, dass der Accessoriuskern, der Nucl. ambiguus, Nucl. N. facialis und N. trigemini gleichgeordnete Gangliensysteme von bestimmtem morphologischen Werthe sind (ventrolaterale Kernsäule), erklärt uns nicht, warum es bereits tief im Halsmark zur Bildung eines solchen Kernes kommt.

In diesen eben erörterten Beispielen sind zugleich, wie leicht ersichtlich, die Probleme enthalten, die den Gegenstand weiterer Untersuchung zu bilden haben, nämlich folgende:

1. Welches ist der Grund für die verschiedenartige Ausbildung des N. accessorius in der Medulla oblongata und im Rückenmark?
2. Warum treten in der Medulla oblongata innige Beziehungen zu den vordersten sensiblen Wurzeln auf?
3. Warum verläuft der spinale Abschnitt, als motorischer Nerv — nicht nur durch den Seitenstrang, sondern auch sogar häufig weit dorsal zum Hinterhorn hin?
4. Warum kommt es bereits im Halsmark zur Sonderung in eine ventro-mediale und ventro-laterale Zellensäule?

Man könnte annehmen, dass die complicirte Bildung des Nerven beim Erwachsenen aus einer ursprünglich einfachen Anlage entstehe; die Hoffnung indess, durch die Untersuchung der ersten Anlage das Verständniss der späteren Bildung zu fördern, wird durch die embryologische Literatur getäuscht. Die Entwicklungsgeschichte des N. accessorius Willisii behandeln Minot[1]), Froriep[2]), His[3]), Chiarugi[4]), Robinson[5]) u. a., alle

1) Ch. S. Minot, Lehrbuch der Entwicklungsgesch. d. Menschen. Deutsch von Kaestner, Leipzig 1894. S. 675.

2) S. d. später zu citirenden Untersuchungen a. d. Jahren 1882 und 1885.

3) Entwicklungsgeschichte des Rautenhirns, Abhdlg. d. Kgl. S. Akad. math.-phys. Klasse 17 Bd. 1891.

4) Chiarugi, Le développement des nerfs vague, accessoire et hypoglosse etc. Archivs italiennes de biologie Bd. XIII. 1890.

5) Robinson, Observations on the depelopment of the posteriors Cranial and anterior Spinal nerves in mammals. Report of the british association for the advancement of Scienze. Edinburg. 1892.

indess stützen sich auf spätere Stadien, während allein Chiarugi das erste Auftreten der centralen Accessoriusfasern im Rückenmark beobachtet hat. Hiernach zeigt es sich, dass schon in dieser frühesten Zeit der Verlauf des Nerven dem beim Erwachsenen bis in die kleinste Einzelheit völlig gleicht. Erweist sich so die embryologische Methode als wenig aussichtsvoll zur Untersuchung unserer Frage, so erscheinen die Anhaltspunkte desto interessanter, die uns die vergleichende Anatomie bietet.

Da ich mich bei meinen eigenen Untersuchungen der vergleichend-anatomischen Methode bedient habe, so werde ich auf die durch sie bisher erreichten Ergebnisse näher einzugehen haben.

Man wird zwischen der Sammlung vergl.-anatomischen Materials und der zusammenfassenden Verwerthung dieses Materials wohl unterscheiden müssen. Schon im Beginn dieses Jahrhunderts wurde durch Desmoulins, Serres, vor allem aber durch Bischoff der N. accessorius bei Säugethieren, Reptilien und Vögeln untersucht; im Laufe der Zeit vermehrten sich diese Untersuchungen sehr beträchtlich. Trotzdem finden wir kritische vergleichend-anatomische Zusammenfassungen erst bei Stieda; während erst in allerjüngster Zeit Fürbringer[1]) uns eine vollständige vergl.-anatomische Darstellung des N. accessorius gegeben hat. Die Anschauungen, die er von der Phylogenese des Nerven hat, finden sich in seinem grossen Werke über die spino-occipitalen Nerven der Selachier und Holocephalen niedergelegt, dessen Inhalt hier kurz wiederzugeben ist, soweit er sich auf die Stammesentwicklung des N. Accessorius bezieht.

Fürbringer geht von dem Studium der Selachier aus und beschreibt bei ihnen eigenthümliche, ventral vom Vagus entspringende Nervenwurzeln, die nicht — wie früher oft angenommen — motorische Bestandtheile dieses Gehirnnerven, sondern im Gegentheil, dem Gehirn ursprünglich völlig fremde Bildungen darstellen. Ebenso wie die zu ihnen gehörenden Skelettstücke — einst freie Wirbel — sich dem Palaeocranium angeschlossen haben, so haben sie selbst sich — einst freie Spinalnerven — als occipitale Nerven dem Gehirn angegliedert. Wichtige, allerdings noch nicht sichere Beobachtungen an Selachierembryonen (S. 365 u. 366) zeigen indess, dass die hintere Grenze für den Schädel und die Nervenursprünge sich schon bei diesen Thieren

1) Fürbringer, Die spino-occipitalen Nerven der Selachier u. Holocephalen und ihre vergleichende Morphologie. Festschrift für Gegenbaur, III. — 1897. 440 S. VIII Tafeln.

nicht constant an einer Stelle erhält, dass vielmehr der erste freie Wirbel und der erste freie Spinalnerv bei einigen Formen dem Kopfe angegliedert werden können. In sehr ausgedehntem Maasse erfolgt diese sekundäre Angliederung jedoch erst bei den Holocephalen, Ganoiden, Teleostiern und Dipnoern, wo meist drei Metameren zum Kopfe hinzugezogen werden, wo also dem „auximetameren" Typus des Neokraniums die eigenthümlichen „occipito-spinalen Nerven" entsprechen.

Occipitale und occipito-spinale Nerven unterliegen ontogenetisch und phylogenetisch gewissen Rückbildungsprozessen, die vorn beginnend, caudalwärts fortschreiten, so dass bei manchen Formen nur ein einziger occipitaler Nerv, oder nur occipito-spinale Nerven, oder endlich auch von diesen nur die distalen vorhanden sind. Dieser Rückbildung der vorderen Nerven entspricht ein Vorrücken der hinteren, indem sich diese hinteren Wurzeln unterhalb des Vagusursprunges nach und nach cerebralwärts vorschieben. Ursgrünglich besitzen occipitale und occipito-spinale Nerven auch dorsale Wurzeln. Durch die Entfaltung der sensiblen Vagusäste aber werden diese dorsalen Wurzeln in ihrer Anlage und Entwicklung gehemmt.

Von den höheren Wirbelthieren folgen die Amphibien dem Typus der Selachier, die Amnioten dem der übrigen Fische. Auch bei den Sauropsiden und Säugethieren also hat eine sekundäre Angliederung occipito-spinaler Nerven stattgefunden, die mit einer beträchtlichen Verschiebung nach cerebral verbunden ist. Während nämlich bei den Selachiern ein weit rostral gelegener Occipitalnerv in einem Niveau mit der distalen Grenze des Vagus lag, liegt beim Menschen z. B. an dieser Stelle der II. angegliederte Spinalnerv (Wurzel des Hypoglossus), der bei den Selachiern noch weit im Rückenmark lag. Die Grenze zwischen Gehirn und Rückenmark hat es sich also um 5—6 Metameren nach vorn verschoben.

Dies ist nun der Punkt, bei dem der N. accessorius in die Betrachtung gezogen werden muss; denn der N. vagus, so verschieden er individuell auch gestaltet sein mag, bildet den flüssig sich verschiebenden spino-occipitalen Nerven gegenüber eine ziemlich festgelagerte Grenzmarke. „Dieses Vorwandern oder Vorschieben der spino-occipitalen und spinalen Nerven — sagt Fürbringer S. 551 — findet also längs des hintersten cerebralen Nerven, des Vago-Accessorius, statt. Letzterer wird von den dorsalen und ventralen Wurzeln der Ersteren dorsal und ventral überkreuzt; zufolge der früheren Reduktion der Wurzeln geschieht aber diese Ueberkreuzung im vorderen (rostralen) Bereiche vorwiegend oder lediglich durch die ventralen."

Es ergeben sich aus den thatsächlichen Verhältnissen bei den Amnioten gewisse Widersprüche, die Fürbringer keines-

wegs übersicht (S. 505, 531 u. 552) und auf die ich im weiteren Verlaufe meiner Untersuchungen noch zurückkommen werde. Hier genügt es, jene grossartige, einheitliche Anschauung kennen gelernt zu haben, wie man sie aus dem Studium von Fürbringer's Werk über die vergleichende Anatomie des N. accessorius gewinnt.

Gegenbaur hat in dem nach Fürbringer erschienenen Lehrbuche der Vergleichenden Anatomie [1]) den Process ganz ähnlich dargestellt. Nur betont er mehr die aktive Vergrösserung der Anlage, das Hineinwachsen des Kernes in das Rückenmark, der, weil er in den Vorderhornzellen einen Widerstand finde, zwischen Vorderhorn und Hinterhorn seinen Platz einnehmen müsse. Hierdurch vervollständigt er seine früheren Angaben, die in Betreff des N. accessorius ganz kurz von einer Sonderung aus dem Vagus sprachen [2]).

Gemeinschaftlich ist Gegenbaur und Fürbringer die Ueberzeugung, dass der N. accessorius ein ursprünglich dem Gehirn angehöriger Nerv sei, der seinen Ursprung vom Rückenmark erst im Laufe der Phylogenese gewonnen habe.

Hierdurch treten beide in einen scharfen Gegensatz zur Entwicklungsgeschichte, die den distalen Theil des Nerven auf einen spinalen Ursprung zurückführt. Wie wir nämlich nach den Untersuchungen von Froriep, Chiarugi, His, Martin, Robinson und Minot wissen, zeigt die Anlage des Accessorius von Anfang an einen innigen Zusammenhang mit der Anlage der sensiblen Wurzeln: der Ganglienleiste. Diese Ganglienleiste bildet eine Längs-Commissur [3]), die sich vom hinteren Theil des Gehörbläschens ununterbrochen bis ins Rückenmark erstreckt. Längs dieser Leiste legen sich dann die Ganglien des Glossopharyngeus des Vagus, sowie die der dorsalen Spinalnervenwurzeln an. Diese Ganglien setzen sich später mit dem Centralorgane durch zwei Reihen von Wurzeln in Verbindung, erstens eine dorsale Reihe, die aus den Ganglien

1) Gegenbaur, Vgl. Anatomie der Wirbelthiere u. s. w., I. Bd. Leipzig 1898, pag. 823.

2) Derselbe, Die Metamerie des Kopfes etc. Morphol. Jahrbuch Bd. 13, 1888, pag. 60.

3) Genaueres über die Ganglienleiste bei His, Balfour, Chiarugi, Goronowitsch (s. Litteratur-Verzeichniss), sowie bei Fürbringer, pag. 669.

entspringend in centrale graue Massen eintritt, und zweitens eine laterale Reihe, „die das Nervenrohr entweder mit der dorsalen Reihe gemeinschaftlich, oder ein wenig ventral von ihr verlässt". Diese lateralen Wurzeln sind centralen Ursprungs und entstammen der ventro-lateralen Zellensäule des Rückenmarks (His, Robinson).

So konnte Martin[1]) folgende Sätze aufstellen: „Der Accessorius ist kein Nerv für sich, sondern er gehört als Seitenwurzel den Segmenten vom 7. Halsnerven bis zum Glossopharyngeus an." „Im Gebiete der Halsnerven haben wir also drei Wurzeln, eine dorsale, eine Seitenwurzel und eine ventrale. Im Hypoglossusgebiet gehen die dorsalen später verloren, nachdem sie sich angelegt, ventrale (XII) und Seitenwurzeln (XI) sind kräftig entwickelt. Bei Vagus und Glossopharyngeus entwickeln sich nur dorsale und Seitenwurzeln." Noch deutlicher ist Minot in den Worten: „Ich wage es, die Vermuthung aufzustellen, dass, wenn die Ganglien des Hypoglossus erhalten blieben, der Accessorius nicht mit dem Vagus, sondern mit dem Hypoglossus in Verbindung treten würde."

Ein scharfer Gegensatz besteht somit zwischen der vergleichenden Anatomie und der Entwicklungsgeschichte; er betrifft vornehmlich den distalen Abschnitt des N. accessorius, eben jenen, der auch in seiner ausgebildeten Form der beschreibenden Anatomie so grosse Schwierigkeiten bereitet. Jene oben aufgestellten Fragen gewinnen dadurch an Bedeutung und erweitern sich zu der umfassenderen Frage: Wie bildet sich der N. accessorius spinalis überhaupt?

Weiter als bis zur Erkenntniss eines Zusammenhangs zwischen Accessorius und Ganglienleiste kann die Entwicklungsgeschichte vorab zur Aufklärung dieser Frage nicht verwendet werden. Zeigt doch der Nerv in seiner frühesten Anlage in Ursprung und centralem Verlauf völlige Uebereinstimmung mit der ausgebildeten Form. Hingegen bietet gerade diese ausgebildete Form schon bei Individuen derselben Art, noch mehr bei verschiedenen Species derselben Klasse, am meisten in verschiedenen Klassen eine Fülle von Verschiedenheiten dar, die vergleichend anatomisch recht interessant sind. Sie stellen theils Uebergänge zu einander dar, theils aber auch schroffe Gegensätze, deren Reiz für die For-

1) P. Martin, Die Entwicklung des neunten bis zwölften Kopfnerven bei der Katze. Anat. Anzeiger. Bd. VI, 1891, pag. 228.

schung gerade in der Ergänzung der fehlenden Zwischenglieder liegt.

Ich kann es als Aufgabe der vorliegenden Untersuchung bezeichnen, den Ursprung des N. accessorius in seiner ausgebildeten Form bei den höheren Wirbelthieren genau zu untersuchen, um aus der Vergleichung Schlüsse auf seine Phylogenese zu ziehen. Das schwierigste Problem bietet dabei sein distaler aus dem Rückenmark stammender Abschnitt.

Man könnte eine so umfassende Untersuchung vielleicht für überflüssig halten, da bereits zahlreiche Beschreibungen bei Vögeln und Säugethieren vorliegen: Es bestehen jedoch über wichtige Fragen trotz mehrfacher Bearbeitungen Controversen, z. B. über den Accessoriuskern bei den Vögeln — manche Klassen und Gattungen haben überhaupt noch keine Beschreibung erfahren und jede neue Schilderung dieses räthselhaften Nerven hat an und für sich schon Berechtigung —, schliesslich aber gewinnen bekannte Thatsachen, von höherem Gesichtspunkt aus betrachtet, oft sehr an Bedeutung.

Somit möchte ich kurz einige Angaben über den Plan und die Anordnung meiner Untersuchungen, über das Material und die Literatur machen. Gemäss der Stellung der Säugethiere zu den übrigen Wirbelthieren — dass nämlich sie und die Sauropsiden divergente Zweige einer Urform sind, die ihrerseits wieder den Urodelen nahestand[1]), umfasst die vorliegende Bearbeitung Säugethiere, Vögel, Reptilien und Amphibien. Von tiefstehenden Säugethieren konnte ich durch die Güte des Herrn Geh.-R. Waldeyer den N. accessorius von Dasypus villosus untersuchen. Das Mark von Echidna gelang es nicht, in untersuchungsfähigem Zustande zu erhalten. Zur Prüfung für zahlreiche Angaben wählte ich das Rückenmark eines Rinderembryos, ferner einige Rückenmarks-Segmente von Cavia und Felis domestica.

Als Vertreter tiefstehender Sauropsiden wählte ich zahlreich mir zur Verfügung stehende Centralorgane von Testudo graeca, von den Vögeln Gallina domestica und Strix aluco. Für

1) Häckel, Natürl. Schöpfungsgeschichte 4. Aufl. 1873, S. 587 und Fürbringer a. a. O. S. 501 u. 579.

Amphibien liegen die neuen Arbeiten von Strong, Osborn und Gaupp vor; um aus eigener Anschauung urtheilen zu können, untersuchte ich den Ursprung der Vagusgruppe bei Rana esculenta. Hierzu kommen zahlreiche nicht mikroskopisch untersuchte Exemplare von Säugethieren, Sauropsiden und Amphibien.

Der gesammte Stoff ist in drei Abschnitten angeordnet. Der erste behandelt den Austritt aus dem Mark, der zweite den centralen Verlauf vom Kern bis zur Peripherie, der dritte stellt die Ergebnisse zusammen und zieht die Schlussfolgerungen für die vergleichende Anatomie. Die Literatur habe ich um eine schleppende Darstellung zu vermeiden nur knapp behandelt, unerlässliche Citate in Anmerkungen mit kleinem Druck zusammengestellt. Indess glaube ich durch das beigefügte Literaturverzeichniss eine erschöpfende Uebersicht über alle hierhergehörigen Untersuchungen bis Mitte des Jahres 1898 gegeben zu haben.

I. Abschnitt.

Die vergleichende Anatomie des Accessoriusursprunges, soweit mit blossem Auge sichtbar.

In diesem ersten Abschnitte sollen kurz die Verhältnisse beim Austritt des Nerven geschildert werden, und zwar zunächst bei den Säugethieren, dann bei den Vögeln und Reptilien, endlich bei den Amphibien. Die Methode der Untersuchung bestand darin, dass das frische Rückenmark entweder isolirt, oder im Wirbelkanal nach Entfernung der Dornfortsätze, unter Wasser oder unter einer Fixirungsflüssigkeit beobachtet und gezeichnet wurde. Die meisten Präparate wurden dann später zur Herstellung von Serien weiter verwendet.

a) Säugethiere.

Es gelangten folgende Exemplare zur Untersuchung: Macacus maurus — Inuus cynomolgus, — Felis domestica, in mehreren Exemplaren — Schweineembryonen in mehreren Exemplaren — Cavia cobaya — Kameruuschaf — Rinderembryonen in mehreren Exemplaren — Dasypus villosus.

---

1. Macacus Maurus. Der Accessorius ist in seinem Ursprung deutlich von den dorsalen Wurzeln der obersten Cervicalnerven gesondert. Die Wurzeln aus der Medulla oblongata schliessen sich ohne Zwischenraum continuirlich an die Rückenmarkswurzeln an; die Wurzeln beider Gebiete sind im Kaliber nicht wesentlich verschieden. Im Rückenmark entspringen aus dem ersten Segment drei, aus dem zweiten und dritten Segment drei Wurzeln, weiter nach abwärts aus jedem Segment je ein Wurzelfädchen. Verbindet man die Stellen, an denen die Wurzeln des Accessorius das Rückenmark verlassen, so entsteht eine Linie, die im ersten Segment gerade in der Mitte zwischen vorderer und hinterer Wurzel liegt, nach abwärts jedoch bis dicht an den Sulcus lateralis posterior rückt. Diese Stelle liegt nicht beiderseits in demselben Segment, sondern rechts im Bereich der siebenten dorsalen Wurzel, links bei den oberen Wurzelfäden des sechsten Cervicalnerven. Die Annäherung an die hinteren Wurzeln ist so vollkommen, dass die tiefste Accessoriuswurzel von der zugehörigen Rückenmarkswurzel nur durch die erwähnte Furche geschieden ist. Die tiefste Accessoriuswurzel liegt genau in der Verlängerung des Accessoriusstammes, während die höher oben entspringenden Wurzeln unter spitzen Winkeln in den Stamm einmünden.

2. Inuus cynomolgus. Die Wurzeln aus der Medulla oblongata und die aus dem Rückenmark sind an Kaliber völlig gleich. Cerebralwärts setzen sie sich ohne Grenze in die Vaguswurzeln fort. Die Ursprungslinie der hinteren Wurzeln senkt sich im zweiten und ersten Segment nach ventral; ihre Verlängerung würde in die Vagusreihe münden. Trotzdem ist im ersten Segment die Accessoriuswurzel deutlich von den Bündeln der hinteren Wurzel geschieden; der Accessorius entspringt dort also mehr ventral, als an der Medulla oblongata. Im zweiten Segment liegt der Ursprung mehr dorsal, im dritten und vierten Segment treten die Wurzeln des Accessorius neben den hinteren Wurzeln aus dem Rückenmark. Der Accessorius reichte beiderseits nur bis zu den proximalsten Fädchen des vierten Cervicalnerven. Aus dem ersten, zweiten und vierten Segment kommt je eine Accessoriuswurzel, aus dem dritten Segmente zwei.

3. Felis domestica. Im ersten Segment tritt der Accessorius aus den Seitentheilen des Markes; distal nähert er sich dem Sulcus lateralis posterior. Beiderseits reicht er bis zum sechsten Cervicalnerven herab; rechts entspringen im fünften Segment ein, im sechsten zwei feine Fädchen neben den hinteren Wurzeln; links dagegen ist im fünften Segment der Ursprung noch nicht so weit dorsal verschoben; erst im sechsten Segment treten zwei Fädchen dicht am Sulcus lateralis aus.

Zwischen den beiden ersten dorsalen Wurzeln und den Accessoriusursprüngen bestehen hier nicht unbeträchtliche Anastomosen; rechts ziehen von beiden, links nur von der ersten Wurzelfäden in den Accessorius.

Die Medulla oblongata-Wurzeln sind feiner als die Rückenmarkswurzeln und entspringen mit den Vaguswurzeln in einer Flucht.

4. Felis domestica, 2 Tage altes Thier. Der Accessorius reicht beiderseits bis zum 4. Cervicalnerven. Im Bereich der 3. und 4. Wurzel treten feine Fädchen dicht neben der Furche der hinteren Wurzel aus, im 1. und 2. Segment ein wenig tiefer. Die erste dorsale Wurzel giebt anastomosirende Fäden zum Stamm des Accessorius.

Aus dem 1. und 2. Segment entstehen eine grössere Anzahl, aus dem 3. und 4. Segment je 2 Wurzelfäden des Accessorius.

5. Cavia cobaya. Das Verhalten des Accessorius ist beiderseits symmetrisch und in einer Hinsicht recht eigenthümlich. Der Stamm ist das Ergebniss einer grossen Anzahl sehr feiner Wurzelfädchen, die in ununterbrochener Reihenfolge — also nicht segmentartig — aus der seitlichen Peripherie hervortreten. Der so entstehende Sulcus nervi accessorii ist leicht gegen die dorsale Wurzelreihe geneigt; beide nähern sich einander cerebralwärts. Zwischen 4. und 5. Cervicalnerven spaltet sich der Stamm in zwei gleich feine Aestchen, von denen der eine nach kurzem Verlauf in der Höhe der obersten Wurzelbündel der 5. dorsalen Wurzel ins Rückenmark tritt. Der Rest lagert sich in den Sulcus lateralis posterior, platt an der Basis der Wurzeln hingestreckt. Schlägt man am eingetauchten Präparat die hinteren Wurzeln zurück und setzt mit dem Pinsel die Flüssigkeit in Bewegung, so schwebt das feine Endstück des Accessorius frei hin und wieder; man erkennt, dass es im proximalen Theil des 6. Cervicalnerven endigt, bedeutend mehr dorsal als das vorletzte Fädchen, hart lateral an der Wurzelfurche.

Wir haben also am Rückenmark einen oberen, nicht segmentartig angeordneten Theil aus der Seitenfläche, und einen unteren nach Segmenten angeordneten in innigerer Beziehung zu den hinteren Wurzeln.

6. Kamerunschaf. Der Accessorius bietet keine hervorragenden Eigenthümlichkeiten. Unteres Ende im 7. Cervicalsegment. In der ganzen Ausdehnung verläuft der Sulcus nervi accessorii zwischen vorderen und hinteren Wurzeln. Nur im Bereich des 6. Segmentes trat ein Fädchen neben der hinteren Seitenfurche aus.

Die Wurzeln von der Medulla oblongata sind an Kaliber den Rückenmarkswurzeln gleich, sie setzen sich in die Vaguswurzeln fort.

Ich zählte 18 Wurzelfädchen in 7 Segmenten, jedoch trat aus dem VI. und VII. Segment nur je eine Wurzel.

7. Embryo von Sus scropha domesticus. Untere Grenze des Accessorius an den proximalen Wurzelbündeln des VI. Cervicalsegmentes. Bis zum 4. Cervicalnerven 16 Wurzeln. Im 5. und 6. Segment je eine Wurzel, die beide mehr dorsal entspringen als sämmtliche höheren Accessoriuswurzeln.

8. Embryo von Bos taurus. Dies ist das einzige Exemplar, an dem in keinem Segment eine Annäherung an die Furche der hinteren Wurzeln festgestellt werden konnte. Er reichte bis in das VII.

Cervicalsegment und zeigte eine ausserordentlich grosse Anzahl von Ursprungsbündeln.

9. Dasypus villosus. An diesem ausserordentlich werthvollen und interessanten Rückenmark bemerke ich über den Austritt des Accessorius Folgendes:

1. Seine Wurzeln sind nach Segmenten angeordnet.
2. Die proximalen Ursprungsfäden entspringen gleichmässig ventral von den dorsalen Wurzeln, jedoch insgesammt mehr dorsal als bei irgend einem anderen untersuchten Thier.
3. Das distale, im VI. Segment entspringende Fädchen trat in unmittelbarer Nähe des Sulcus lateralis posterior aus, ähnlich wie wir es oben beim Meerschweinchen gesehen haben.

Zwischen dem Stamm und der 1. dorsalen Cervicalwurzel besteht links eine Anastomose.

Die von dem Accessorius der Säugethiere vorhandenen Beschreibungen kann ich durch eine Zusammenfassung der Ergebnisse meiner eigenen Untersuchungen in einigen Punkten ergänzen. Die oben geschilderten Verhältnisse haben wir auf 4 Fragen hin zu prüfen und zwar.

1. Die tiefste Stelle, an der der Accessorius am Mark entspringt.
2. Die Beziehungen zum Vagus.
3. Die Beziehungen des Accessorius zu den hinteren Wurzeln.
4. Die Zahl seiner Wurzeln.

1. In Betreff des ersten Punktes bin ich auch nach diesen erneuten Untersuchungen ausser Stande, ein bestimmtes Segment als das Ursprungssegment des Accessorius zu bezeichnen. Der Ort des tiefsten Ursprunges ist bei Typen derselben Gattung verschieden (Macacus, Innus), ja bei ein und demselben Thiere wechselt er (Felis domestica), und bei hoch organisirten entspringt er in demselben Segment wie bei tiefstehenden Spezies (Macacus, Dasypus). Aehnliche Verschiedenheiten ergeben die bisher an Säugethieren gemachten Beobachtungen von Waldeyer [1]), Kaiser [2]), Bischoff [3]), Stieda [4]) und Krause [5]).

1) Waldeyer, Das Gorilla-Rückenmark, Abhdlg. der kgl. preuss. Akademie d. Wissensch. zu Berlin 1888.

2) Kaiser, Die Functionen der Ganglienzellen des Halsmarkes. Haag — Martinus Nijhof 1891.

3) Bischoff, Nervi Accessorii Willisii anatomia et physiologia. — Commentatio. Darmstadii 1832.

4) Stieda, Studien über das centrale Nervensystem der Wirbelthiere. — Zeitschr. f. wiss. Zoologie. Bd. 20. 1870.

5) Krause, Anatomie des Kaninchens. 2. Aufl. Leipzig 1884. S. 230.

2. Die Beziehungen des Accessorius, insbesondere des sogen. Accessorius vagi zum Austritt des Nervus vagus verhalten sich nach meinen Untersuchungen folgendermaassen: Die Ursprungslinie senkt sich an den Seitentheilen der Medulla oblongata sanft nach abwärts und mündet in die Flucht der Vaguswurzeln. Der Kaliberunterschied in beiden Accessoriustheilen war nur bei Felis domestica deutlich ausgeprägt. Nach Krause ist dies beim Kaninchen der Fall.

3. Die Beziehungen des Accessorius zu den dorsalen Wurzeln der Spinalnerven wechseln in den einzelnen Theilen seines Verlaufes, so dass wir für diese Betrachtung den Accessorius am passendsten in drei Strecken zerlegen.

a) Im Bereiche des I. und II. Cervicalnerven sind für den Menschen Anastomosen als eine fast regelmässige Erscheinung nachgewiesen worden. Bei den Säugethieren scheinen diese Anastomosen nicht so häufig zu sein, sie kommen aber vor (Felis domestica — 2 Exemplare — Dasypus). Kazzander hatte sie bei der Katze, ferner bei dem Schaf, Pferd, Esel, Schwein, Hund und Kaninchen nicht gesehen.

b) Im mittleren Theile seines Verlaufes entspringt der Accessorius ventral von den hinteren Wurzeln. Bei Dasypus liegt die gesammte Ursprungslinie den hinteren Wurzeln näher als bei anderen untersuchten Thieren. Waldeyer macht dieselbe Angabe für den Gorilla.

c) Im distalen Theil gewinnen die Wurzeln des Accessorius einen mehr dorsalen Austritt und nähern sich oft beträchtlich dem Sulcus lateralis posterior. Diese Erscheinung ist so auffällig und findet sich so häufig, dass ich hierin eine Gesetzmässigkeit erblicken muss. Selbst bei der einen festgestellten Ausnahme (Rinderembryo) findet man im centralen Verlaufe die Andeutung der Bedingungen vor, die jene eigenthümliche Annäherung bewirken. (II. Abschnitt, S. 545). — Zweifellos hat schon Bischoff diese Verhältnisse gesehen, so z. B. bei dem Menschen, bei dem er das unterste Fädchen „paululum ante radices posteriores“ entspringen lässt [1]), ferner sicher an der Katze und beim Kalb. Auch spätere Beobachter

1) Bischoff, a. a. O.

beschreiben ähnliche Beziehungen fast regelmässig, z. B. Mayer [1]) und Clarke [2]), jedoch wird niemals auf die morphologische Bedeutung gerade dieses Umstandes hingewiesen.

Die Ursachen für die Anastamosenbildung bei den obersten Cervicalnerven sind eigentlich nur als äusserliche Zufälligkeiten anzusehen, wie auch Kazzander es auffasst, dadurch veranlasst, dass die Reihe der hinteren Wurzeln sich ventralwärts senkt. Einigemal verbindet sich damit eine Erhebung der Accessoriuswurzelreihe nach dorsal. (Inuus, Meerschweinchen.) Dasselbe giebt Stieda [3]) auch für das Kaninchen an. — Hingegen ist die Annäherung der tiefsten Accessoriusbündel an den Sulcus lateralis posterior an gewisse Eigenthümlichkeiten des centralen Accessoriusverlaufs geknüpft, auf die ich im II. Abschnitte eingehen werde.

4. Ich gedenke endlich der Zahl seiner Ursprungsfäden und mache hier auf einen Unterschied aufmerksam, der bisher nicht genügend beachtet erscheint. Es ist recht auffällig, dass in einer Reihe von Exemplaren eine sehr grosse Anzahl von Wurzeln vorhanden ist (bis zu 18), in anderen Fällen jedoch eine Anordnung nach Segmenten beobachtet werden kann!

Es sind in dieser Hinsicht drei Modificationen zu unterscheiden. Entweder ist von einer Anordnung nach Segmenten überhaupt nichts zu sehen: die Wurzeln treten dann eine nach der anderen aus dem Marke in geringen Entfernungen von einander hervor und gehen in den Stamm ein. So war es z. B. beim Rinderfötus. Hierher gehören die Beobachtungen von Bischoff, der für das Schwein „zahlreiche Wurzeln", für das Rind „sehr zahlreiche Wurzeln" beschreibt, von Krause: „Der Accessorius des Kaninchens besitzt 10 Wurzeln" und von Waldeyer: „Der Accessorius nimmt (beim Gorilla) fortwährend feine Fädchen auf." Oder aber die Wurzeln halten sich zwar streckenweis an die Segmente, während sie im übrigen unregelmässig entspringen. Auffallend häufig nun sind die tieferen, distalen

1) Mayer, Ueber Gehirn, Rückenmark und die Nerven. Eine anatomisch-physiologische Studie. Nova acta phys.-med. Acad. Caesar.-Leop. Karol. Vol. XVI. 2. 1883. S. 745.

2) Clarke, Researches to the intimate structure of the brain human and comparative. Phil. transact. 1858. S. 252.

3) a. a. O.

Wurzeln des Accessorius nach Segmenten angeordnet; eben die, die so oft den hinteren Wurzelfurchen näher entspringen (Macacus, Inuus, Meerschweinchen, Schweinsembryo, Schaf). — Drittens endlich haben wir bei Dasypus villosus eine Anordnung nach Segmenten überhaupt. Hierzu ist die Figur 4 von Bischoff heranzuziehen, die den Accessorius des Hundes darstellt. Hier tritt aus dem 2. bis 7. Segment, und zwar hart lateral vom Sulcus lateralis posterior, je ein Wurzelfaden zum Nervenstamm herab.

Das Bild, das nach diesen Ergebnissen der N. accessorius der Säugethiere darbietet, ist wenig geeignet, Klarheit in die dunklen Fragen zu bringen, die in der Einleitung erwähnt wurden. Viel einfacher erscheint dagegen der Ursprung des Nerven bei den Sauropsiden, zu denen ich mich nun wende.

---

b) Sauropsiden.

Der Beschreibung des Accessorius der Vögel und Reptilien lege ich die Verhältnisse bei Strix aluco und Testudo graeca (10 Exemplare) zu Grunde; denn nur in diesen Fällen gelang es mir, über den Nerven selbst einwandsfreie Beobachtungen zu machen. Es wurde ausserdem noch eine Reihe anderer Vögel und Reptilien untersucht, jedoch konnten hier Verletzungen des Accessorius nachträglich nicht ausgeschlossen werden, die wegen der schwierigen Präparation dieses ausserordentlich feinen Nervenfadens leicht eintreten. Diese Thiere: Haliaetus albicilla, Pandion haliaetus, Grus cinerea, Gallina domestica, Emys lutaria, Uromastix, Lacerta, Tropidonotus und Boa wurden hingegen sorgfältig für die Beschreibung der Stränge und Sulci, sowie der hinteren Rückenmarkswurzeln verwerthet.

1. **Der Nervus accessorius bei Strix aluco.** (Hierzu Fig. 1.)

Bei der Betrachtung des Oberflächenreliefs des obersten Halsmarks und verlängerten Marks, das bisher nur von Rabl-Rückhardt[1]) genauer beschrieben worden ist, müssen wir unsere Aufmerksamkeit auf eine sehr bemerkenswerthe 0,75 mm breite Linie richten, die für das Verständniss des Accessoriusursprungs von grosser Bedeutung ist.

1) Rabl-Rückhardt. Das Centralnervensystem des Alligators. Zeitschr. f. wiss. Zool. Bd. 30, 1878.

Am frischen Rückenmark zeichnet sie sich durch dunkle Farbe und gelatinöses Aussehen aus; sie sei desshalb als Linea gelatinosa bezeichnet, zumal sie thatsächlich einer Ansammlung gelatinöser Substanz im Innern des Rückenmarkes entspricht, dem sogenannten Tuberculum gelatinosum (Koeppen).

Die Linea gelatinosa bildet im Bereiche des obersten Halsmarks und des Rückenmarks eine scharfe, äusserliche Grenze zwischen Hinterstrang und Seitenstrang; am Hinterstrang selbst findet man einen Sulcus intermedius nicht ausgebildet.

Cerebralwärts schwellen alle Stränge bedeutend an: zur Bildung des 4. Ventrikels legen sich die Hälften des Rückenmarks in einem fast gestreckten, jedenfalls sehr stumpfen Winkel auseinander. Hierbei verdicken sich die Hinterstränge jederseits zu den starken, ovalen Acusticuswülsten. Die Lineae gelatinosae bleiben bis in die Höhe des Calamus scriptorius als laterale Begrenzung der verbreiterten hinteren Stränge deutlich; dann verbreitern sie sich zusehends und bilden in der Höhe der Acusticuswülste grosse, flache Schatten an den Seitentheilen der Medulla oblongata.

Die Linea gelatinosa ist deswegen besonders wichtig, weil sie uns an der im übrigen glatten Oberfläche des Sauropsidenmarkes den einzigen Anhalt giebt, den Austritt des Nervus accessorius genau zu bestimmen. Ich betrachte den Nerven im Zusammenhange mit den hinteren Rückenmarkswurzeln.

a) Die Nerven der Pars cervicalis suprema. Von dem ersten Cervicalnervenpaar ist nur die ventrale Wurzel ausgebildet, vom zweiten Paare an dagegen auch die dorsale. Die dorsale Wurzel des II. Paares ist kräftig und aus 2 Bündeln zusammengesetzt. — Zwischen dem I. und II. Paare liegt ein Zwischenraum von 4 mm, zwischen dem II. und III. ein solcher von 5 mm. Scheinbar treten die Wurzeln erst ein Weniges lateral von der Linea gelatinosa aus dem Marke hervor, wie dies Rabl-Rückhardt auch beschreibt [1]; in Wirklichkeit aber kann man bei Lupenbetrachtung des in Wasser gesenkten Präparates feststellen, dass die Wurzeln mit feinen Fädchen eine Strecke der Peripherie anliegen, um an der medialen Grenze der Linie zu verschwinden.

Dies lehren auch Querschnittsbilder aus dieser Höhe.

b) Der Nervus accessorius. Er zeigt in seinem Ursprung eine genaue Uebereinstimmung mit den eben beschriebenen hinteren Wurzeln. Der ausserordentliche feine Stamm — oder, wenn man will, die am meisten distale Wurzel — reicht so weit nach abwärts, dass zwischen ihm und der II. dorsalen Wurzel ein Zwischenraum von weniger als 1 mm bleibt. Auch er verschwindet für das Auge am lateralen Rande der Linea gelatinosa und auch hier zeigen Querschnitte einen langgestreckten Lauf an der Peripherie, so dass auch bei ihm

1) Rabl-Rückhardt, Das Centralnervensystem des Alligators. Zeitschrift f. wiss. Zool. Bd. 30, 1878.

der Eintritt an der medialen Seite der gelatinösen Grenzlinie zu suchen ist.

Seinen ersten Zuwachs erhält der Stamm dort, wo die erste dorsale Wurzel, falls sie vorhanden wäre, entspringen müsste. Die weiteren Wurzeln folgen in immer kleineren Zwischenräumen, das Kaliber des Stammes wird von Wurzel zu Wurzel stärker.

Im Bereiche des vierten Ventrikels treten die Wurzeln des 11. Hirnnerven an der seitlichen Begrenzung der Acusticuswülste hervor, auch hier also zwischen den Fortsetzungen des Hinterstranges und dorsal von der flächenartigen Ausbreitung der gelatinösen Linie.

In der Verlängerung des Accessoriusursprungs finden sich die Fäden des Vagus und Glossopharyngeus weder durch einen Zwischenraum vom Accessorius getrennt, noch an Kaliber irgendwie von ihm verschieden, — kurz durch äusserliche Untersuchung in keiner Weise vom Accessorius selbst zu sondern.

Es liegen somit für die grobe Betrachtung zwei Gegensätze zu dem Verhalten bei den Säugethieren vor:

1. Ein fast horizontaler Verlauf im Gegensatz zu dem schräg aufsteigenden der Säugethiere;
2. die Lagerung des Nerven auf der dorsalen Seite des Markes statt an der Seitenfläche, wie bei den Säugethieren.

Dies indess sind nur scheinbar Gegensätze: sie hängen mit der gedrungenen Gestalt des vierten Ventrikels und der starken Entwicklung der Seitenstränge, die sich seitlich vorwölben, zusammen. Frühere Autoren haben namentlich auf den zweiten Punkt übertrieben Werth gelegt, indess nur, so lange die Untersuchung auf Querschnitten nicht für nothwendig erachtet wurde, sondern man sich mit einer Oberflächenbeschreibung begnügte.

2. Der Nervus accessorius bei Testudo graeca. (Hierzu Fig. 2.)

Das Oberflächenbild gleicht im grossen und ganzen dem des Waldkauzes. Vor allem gilt dies von der Linea gelatinosa, die wir hier in denselben Verhältnissen wiederfinden.

Die aus der Pars cervicalis suprema (Uebergangstheil, Stieda) entspringenden Rückenmarksnerven besitzen gewöhnlich erst vom dritten Paare an vordere und hintere Wurzel. Unter 10 Fällen fehlten

1. u. 2. dorsale Wurzel 5 mal
1. dorsale Wurzel 4 mal.

Im letzten Falle war die 1. dorsale Wurzel einseitig vorhanden. 1. und 2. dorsale Wurzel sind, wo sie sich finden, nur durch ein, höchstens zwei feine Fädchen dargestellt. Die dritte ist erheblich

stärker, doch nie so stark, wie die entsprechende vordere Wurzel. Der Abstand der beiden ersten Paare von einander beträgt 4,5 mm, der zwischen zweitem und drittem Paar 5,5 mm.

Der Accessorius tritt aus der Linea gelatinosa heraus. Er reicht bis zum zweiten Cervicalnervenpaar nach abwärts. In allen 10 Fällen konnte er nicht weiter nach abwärts verfolgt werden. Besonders interessante Bilder bieten sich, wenn die zweite dorsale Wurzel als ein feines Fädchen vorhanden ist. Sie und der Accessorius sind dann durch Bindegewebe zuammengelötet und beim Eintritt in das Mark so eng vereint, dass man glaubt, zwei Aeste eines gemeinschaftlichen kurzen Stämmchens zu sehen.

Die erste Wurzel nimmt der Stamm in der Höhe der ersten ventralen Wurzel auf. Die proximalen folgen in immer kleineren Zwischenräumen und mit immer stärkerem Kaliber. Die Zahl aller Accessoriuswurzeln beträgt 6—8. Gegen den Vagus sind sie hier ebenso wenig, wie vorher beim Waldkauz, scharf geschieden. Im Gegentheil, sie treten hier in noch viel innigere Beziehung zu ihnen; denn peripherwärts können wir folgende beiden Arten des Austritts unterscheiden:

1. Accessorius- und Vaguswurzeln sammeln sich zu zwei gleichstarken Stämmen, die erst im Ganglion zusammentreten (4 mal unter 8 Fällen).
2. In den vier anderen Fällen, also in der Hälfte der hierauf untersuchten Exemplare, sammelten sich sämmtliche Accessoriuswurzeln überhaupt nur in einem Stamm.

Es kann somit auch hier nicht davon die Rede sein, dass der Vagus gegen den Accessorius durch typische Merkmale geschieden sei.

Durch die Schilderung der Verhältnisse bei Strix aluco und Testudo graeca habe ich an zwei genau untersuchten Vertretern das Wesen des Accessorius bei den Sauropsiden überhaupt zu kennzeichnen versucht.

Durchaus sicher und, wie es mir scheint, zum erstenmale richtig wiedergegeben sind die Beziehungen der sogenannten Linea gelatinosa zu den hinteren Wurzeln und dem Nervus accessorius. Rabl-Rückhardt zeichnet an ihrer Stelle eine Furche, die er mit dem Sulcus intermedius der Säugethiere vergleicht, weil die hinteren Wurzeln lateral von ihr entspringen, und zeichnet ausserdem dann noch für die hinteren Wurzeln eine eigene, ventral von jener gelegene Furche. Thatsächlich entspringen, wie wir gesehen haben, die Wurzeln nicht lateral von ihr; auch Querschnitte zeigen, dass sie an ihrer medialen Seite und in ihr selbst aus dem Rückenmark hervorgehen. Die Linea

gelatinosa liegt somit genau an der Stelle des Sulcus lateralis posterior der Säugethiere. Eine Furche an Stelle einer Linie fand ich, wie Rabl-Rückhardt beim Alligator, einmal bei der Riesenschlange.

Es würde den Leser ermüden, hier eine historische Darstellung der Forschungen über den N. accessorius der Vögel und Reptilien lesen zu müssen, wenngleich sie viele interessante Einzelheiten enthalten könnte. Es sei daher nur auf folgende Autoren verwiesen, bei denen man Näheres hierüber finden kann: Desmoulins [1]), Serres [2]) (1826), Bischoff [3]) (1832), Johannes Müller [4]) (1837), Grant [5]) (1841), Fischer [6]) (1852), Stannius [7]) (1854), Owen [8]) (1866), Stieda [9]) (1869), Rabl-Rückhardt [10]) (1878), Turner [11]) (1891) und Fürbringer [12]) (1897).

Lediglich zwei Fragen will ich kurz besprechen, da über sie noch keine Klarheit besteht. Zunächst: wie weit reicht der N. accessorius am Rückenmark nach abwärts? Dieser Endpunkt wird im Gebiet des ersten, zweiten, dritten und vierten

---

1) s. bei Bischoff, S. 44.

2) Serres, Anatomie comparée du cerveau dans les quatres classes des animaux vertébrés. Paris chez Gabou et Comp. 2 Bde.

3) Bischoff, Nervi Accessorii Willisii Anatomia et Physiologia. — Commentatio. Darmstadii 1832.

4) Johannes Müller, Handbuch d. Physiologie des Menschen. 1. Bd. 1. Abtheilung. 3. verb. Auflage. Coblenz S. 636.

5) Grant, Outlines of comparative anatomy. Part 1 and 2. London, p. 188—245.

6) Fischer, Die Gehirnnerven der Saurier, anatomisch untersucht. Hamburg. Abhdlg. a. d. Gebiete d. Naturwissenschaft, herausg. v. d. naturw. Verein i. Hamburg. II. 2.

7) Stannius, Handbuch d. Anatomie d. Wirbelthiere. 2. Aufl. Berlin.

8) Owen, On the anatomy of vertebrata. Vol. I. Fishes and Reptiles. London.

9) Stieda, Studien über das centrale Nervensystem der Vögel und Säugethiere. Zeitschr. f. wissensch. Zool.

10) Rabl-Rückhardt, Das Centralnervensystem des Alligators. Zeitschr. f. wissensch. Zoologie. Bd. 30.

11) Turner, The morphology of the avian brain. The journal of comparative neurol. 1891.

12) Fürbringer, Die spinooccipitalen Nerven der Selachier u. Holocephalen — Festschrift für Gegenbaur.

Cervicalnervenpaares in der Litteratur angegeben. Die von Stannius stammende Angabe über eine Endigung im vierten Segment ist, wie schon Stieda hervorgehoben hat, wohl sicherlich falsch; wahrscheinlich haben hier feine Fortsätze der Pia mater den Eindruck von Nervenfasern hervorgerufen. Bischoff's Angabe für gewisse Reptilien, bei denen der Nerv nur bis ins erste Segment reichen solle, ist als zweifelhaft anzusehen, da wir bei den variablen Verhältnissen der ersten dorsalen Wurzel nicht sicher wissen, wie Bischoff in jenen Fällen gezählt hat. Eine Endigung im dritten Segment (Bischoff für die Vögel) kann nicht ausgeschlossen werden; indess habe ich mit der Mehrzahl der Untersucher (Bischoff, Fischer, Owen, Stieda, Rabl-Rückhardt) auch beim Waldkauz und bei 10 Exemplaren von Testudo graeca als tiefste Grenze den 2. Cervicalnerven gefunden.

Weit wichtiger ist eine andere Frage, an welcher Stelle des Rückenmarks nämlich der N. accessorius entspringt. Die ersten Beschreiber, z. B. Bischoff, Johannes Müller und Fischer lassen ihn über den dorsalen Wurzeln, aus den Hintersträngen des Rückenmarks hervortreten („e posterioribus medullae oblongatae virgis"). Diese Auffassung scheint mir die Folge der eigenthümlichen Gestalt des Rückenmarks zu sein, die ich als Gegensatz zu der der Säugethiere selbst oben hervorgehoben habe (S. 534). Die Seitenstränge wölben sich vor, so dass der Nerv thatsächlich dem Marke aufliegt, anstatt ihm wie bei den Säugethieren seitlich anzuliegen. — Gerade im Gegensatz dazu lässt Stannius den Nerven zwischen den vorderen und hinteren Wurzeln entspringen, worin neuerdings Fürbringer ihm beistimmt (l. c. S. 505). — Ich weiss mir diesen Unterschied zwischen diesen Angaben und meinen eigenen Befunden nicht recht zu deuten. Zu berücksichtigen wäre Folgendes. Die hinteren Wurzeln sind hier meist nicht vorhanden; Fürbringer drückt sich demgemäss auch nur mit dieser Einschränkung aus, der Nerv erstrecke sich „bis in das Gebiet des 1. bis 3. freien Spinalnerven — zwischen dessen ventrale und dorsale Wurzeln (soweit letztere vorhanden sind)".

Verlängert man die Linie, längs der die hinteren Wurzeln am Rückenmark entspringen, cerebralwärts, so verläuft diese Fortsetzung allerdings dorsal von den Ursprüngen des Accessorius. Nicht diese construirte Linie, sondern die am Präparate ausge-

drückte, sich allmählich ventral senkende Grenze zwischen Hinterstrang und Seitenstrang hat aber als wahre Fortsetzung der Wurzellinie zu gelten, sodass der Accessorius in ihr entspränge und nicht unter ihr. Ich habe ausser dem oben genau beschriebenen Präparat noch eine Reihe von Vögeln daraufhin untersucht (Gallina, Grus cinerea, Arras, auch einige Papageienarten), die wegen unsicherer Ergebnisse für den distalen Verlauf des Nerven in die Beschreibung nicht aufgenommen wurden, die aber für den vorderen Theil des Ursprungs grosse Uebereinstimmung mit den Verhältnissen bei Strix zeigten. Dass neben einer distalen Accessoriuswurzel zugleich eine dorsale II. Rückenmarkswurzel vorkam, habe ich zweimal gefunden: Einmal beim Waldkauz und einmal bei Testudo graeca. In beiden Fällen indess entsprangen beide Wurzeln dicht nebeneinander, nicht etwa übereinander, sodass ich für die von mir untersuchten Exemplare einen Ursprung zwischen vorderen und hinteren Wurzeln nicht feststellen kann. Ich werde im II. Abschnitt hierauf noch einmal zurückkommen.

Liegen in den bis hierher erörterten Ursprungsverhältnissen schon gewisse Gegensätze zu den Säugethieren, so ist noch ein anderer sehr bemerkenswerth, den ich in dieser Form nirgends betont finde: Der Accessorius der Vögel und Reptilien entspringt im Bereiche des Rückenmarks stets segmental angeordnet. Jedem Cervicalnervenpaar entspricht eine Accessoriuswurzel; erst in der Medulla oblongata treten 4—6 weitere Wurzeln hinzu. Bei den Säugethieren hat sich dies Verhältniss, wie wir gesehen haben, nur zum kleinen Theil erhalten.

Ich glaube mithin über den Accessorius der Sauropsiden nach eigenen Untersuchungen und mit Berücksichtigung der Litteratur folgendes zusammenfassend sagen zu können:

Gemeinschaftlich mit den dorsalen Wurzeln der 2—3 vordersten Cervicalnerven, oder bei Mangel dorsaler Wurzeln, an deren Stelle (zwischen vorderen und hinteren Wurzeln, nach Stannius und Fürbringer), treten einer Reihe feiner Wurzeln aus. Diese sind im Bereich der Spinalnervenpaare segmental angeordnet. Proximal werden sie stärker und zahlreicher und schliessen sich unmittelbar an die Vaguswurzeln an. Distal entspringen in einer Flucht mit ihnen die hinteren Wurzeln.

Die Vagus- und Accessoriuswurzeln sammeln sich entweder zu zwei gleich starken Stämmen oder sie sind inniger mit einander verbunden und werden von einem einzigen Stamme aufgenommen.

Schon hiernach ist es klar, dass eine direkte Vergleichung mit den Säugethieren an und für sich gar nicht möglich, sicherlich aber nur mit ganz bestimmten Einschränkungen statthaft ist. Doch bedarf es erst weiterer Einsicht in den centralen Verlauf des Nerven, dies mit den sich daraus ergebenden Folgerungen klar zu erkennen.

c) Amphibien. (Hierzu Fig. 3a und 3b.)

Aus ganz bestimmten, später näher zu erörternden Gründen habe ich die Vagusgruppe der Amphibien in den Kreis der Untersuchungen hineingezogen. Es galten als Grundlage der folgenden Beschreibung Salamandra maculata (3 Exemplare), Rana esculenta (2 Exemplare), Triton cristatus (2 Exemplare), Bufo vulgaris (4 Exemplare).

Nach Ansicht aller Autoren besteht ein selbstständiger Accessorius ebensowenig, wie ein Glossopharyngeus und Vagus. Es ist vielmehr ein Complex von Nervenwurzeln vorhanden, dessen einzelne Componenten dem IX., X. und XI. Hirnnerven entsprechen. Der Accessoriusantheil selbst reicht niemals in das Gebiet der Spinalnerven hinab. — Diese Thatsachen sind den Anatomen lange bekannt. Die feineren Eigenthümlichkeiten der Vagusgruppe aber sind erst durch die Arbeiten von Osborn[1]), Strong[2]) bei Amphibienlarven und Herrick[3]) bei den nahe verwandten Teleostiern erforscht und in ihrem Wesen erkannt worden. Für erwachsene Amphibien liegt die Untersuchung von Gaupp[4]) für den Frosch vor:

1) H. F. Osborn, Contribution to the internal structure of the Amphibian brain. Journal of Morphology. II. Boston 1889. p. 51—94.

2) Oliver S. Strong, The cranial nerves of Amphibia. Journal of Morphology Bd. X. Boston 1895. p. 101—238.

3) Herrick, The Cranial Nerve Components of Teleosts. Anat. Anzeiger Bd. XIII, Heft 16. 1897.

4) Gaupp, A. Ecker's und R. Wiedersheim's Anatomie des Frosches auf Grund eigener Untersuchungen, durchaus neu bearbeitet. II. Abth. 1. Hälfte — Lehre vom Nervensystem. Braunschweig 1897.

Ueber die zur Beurtheilung der Topographie wichtige Grenze zwischen Hinterstrang und Seitenstrang ist zu sagen, dass auch hier bisweilen eine Spur deutlich ist, längs der die hinteren Wurzeln entspringen. Ebensowenig wie bei den Vögeln und der Schildkröte kommt es zu einer Furche; es ist eben nur eine Linie, die auch hier dem Tuberculum gelatinosum entsprechen mag. Im Gegensatz zu den Sauropsiden ist sie

1. durchaus variabel und individuell verschieden ausgebildet. Beim Frosch und der Sumpfkröte ist sie kräftig ausgeprägt, beim Salamander nur mit Mühe nachzuweisen, beim Triton überhaupt nicht.
2. Niemals ist sie bis zur Vagusgruppe hin deutlich ausgebildet. In der Höhe der Eröffnung des Centralkanals verstreicht sie an der Seitenfläche der Medulla oblongata.

Es besteht somit im verlängerten Mark keine scharfe Grenze zwischen den Fortsetzungen der hinteren und der seitlichen Stränge. Dies ist sehr wesentlich, denn wenn auch für die grobe Betrachtung die Vagusgruppe in der cerebralen Fortsetzung der hinteren Rückenmarkswurzeln entspringt, so fehlt anatomisch die Grundlage für diese Behauptung.

Die Vagusgruppe besteht aus 4 Abtheilungen, die zunächst als Radix I, II, III und IV bezeichnet werden können. Diese 4 Wurzeln verlasssen das Mark nicht in einer Ebene, sondern in verschiedenen Höhen über einander — Stockwerken würden wir sagen, wenn wir nicht fürchten müssten, zu grobe Vorstellungen dadurch hervorzurufen.

Die Radix I, von mittlerem Kaliber, entspringt im 1. Stockwerk, wenig unter dem Rand des 4. Ventrikels. Dabei liegt ihr Ursprungspunkt entweder weit cerebral, wenige mm hinter dem Facialis und Acusticus, wie bei Salamander und Triton, oder weiter distal wie beim Frosch, so dass die Wurzel entweder eine schräg absteigende oder leicht aufsteigende Richtung einnimmt.

Als Radix II ist die stärkste Wurzel des ganzen Complexes zu bezeichnen, die ungefähr in der Mitte zwischen Pons und Calamus scriptorius die Medulla verlässt. Sie liegt ein Stockwerk tiefer als die erste Wurzel und tritt mit ihr derart zusammen, dass sie sich von unten her an sie anlegt. Ihr Ursprungspunkt ist constant. Die Entfernung zwischen den beiden ersten Wurzeln ist je nach dem Austritt der ersten Wurzel gross (Salamander und Triton), klein (Frosch) oder von mittlerer Grösse (Sumpfkröte).

Die Radix III ist ein selbstständiger Theil der zweiten

Wurzel. Sie liegt in einem dritten Stockwerk, dicht unter der zweiten Wurzel, von ihr für gewöhnlich überlagert. Weil sie so ausserordentlich zart ist, macht ihre Darstellung grosse Schwierigkeiten.

Die Radix IV endlich ist diejenige, die durch ihren aufsteigenden Verlauf an den Accessorius der höheren Thiere erinnert. Sie entspringt mit der Radix II in einer Ebene und ist von dem Ursprung von II und III stets durch einen grossen Zwischenraum getrennt, da sie das Mark in der Höhe des Schlusses der Rautengrube verlässt, bald ein wenig höher, bald ein wenig tiefer.

Niemals aber tritt sie zu den Rückenmarkswurzeln in irgend welche Beziehung; stets liegt eine grössere Strecke zwischen ihr und dem ersten Spinalnervenpaar. Besonders deutlich ist dies da, wo eine Radix dorsalis I vorhanden ist [1]).

Die Accessoriuswurzel kann noch feine Nebenwurzeln aufnehmen, deren Verhältniss zu dem gesammten Complex durch die Bezeichnung IVa, IVb etc. gegeben sein würde. Ich selbst fand bisweilen nur eine einzige solche Nebenwurzel; nach den Litteraturangaben muss aber auf die Möglichkeit mehrerer Rücksicht genommen werden.

Die geschilderten Verhältnisse sind nicht zufällig; sie beruhen vielleicht auf den von Osborn und Strong hervorgehobenen Unterschieden im centralen Verlauf, wonach die Wurzeln dorsal oder ventral von der Trigeminuswurzel oder durch sie hindurch nach aussen treten können.

Stieda, der zwar für den Frosch [2]) und den Axolotl [3]) die Componenten der Vagusgruppe nicht mit diesen feinen Unterschieden beschreibt, giebt in beiden Fällen noch eine Reihe von feinen Wurzeln an, die caudal auf die vierte folgen, und die im Sinne meiner Darstellung als Nebenwurzeln aufgefasst werden

---

1) Ein Radix dorsalis prima fand sich in unseren 11 Fällen: 1 mal bei der Sumpfkröte links unter 4 Exemplaren, 1 mal bei Salamandra maculata doppelseitig unter 3 Exemplaren. Vgl. Fürbringer pag. 487.

2) Stieda, Studien über das centrale Nervensystem der Wirbelthiere. Zeitschr. f. wiss. Zool. Bd. 20. 1870.

3) Stieda, Ueber den Bau des centralen Nervensystems des Axolotls; ebendaselbst Bd. 25. 1875.

können. Gaupp's Darstellung der Vagusgruppe [1]) kann ich, bis auf nebensächliche Einzelheiten, völlig bestätigen.

Die Wichtigkeit der Vagusgruppe der Amphibien besteht in der unvollkommenen Sonderung der distalen motorischen Bestandtheile. Hierin liegt ein Hinweis darauf, dass der isolirte Accessorius der Höheren phylogenetisch von einem mit dem Vagus verbundenen Nerven seinen Ausgang genommen hat. Die häufige Verschmelzung des Accessorius mit dem Vagus (bei den Schlangen typisch) weist darauf hin.

Wichtig ist dann weiterhin die Vagusgruppe deswegen, weil wir in ihr sämmtliche Componenten einer typischen gemischten dorsalen Wurzel (van Wijhe) in einem Nervencomplexe vereinigt sehen.

II. Abschnitt.

Die vergleichende Anatomie des centralen Verlaufs.

Die Technik, nach der die im folgenden Abschnitt beschriebenen Präparate gewonnen worden sind, ist die übliche. Die Färbung erfolgte durchweg nach der Methode Weigert's mit der Differenzirung nach Pal. Die Dicke der Schnitte betrug in den meisten Fällen 30 μ, bei der Schildkröte und beim Frosch 20 μ. — Auch hier beginne ich mit den Säugethieren, lasse die Sauropsiden folgen und schliesse mit dem verlängerten Mark des Frosches.

a) Säugethiere.

Durch die einzelnen Verlaufsstücke des Nerven ist ein für die Disposition wichtiges Eintheilungsprinzip gegeben. Demgemäss wird in jedem Falle zunächst der Kern geschildert werden, dann der Verlauf durch die graue Substanz und weiter der durch die weisse Substanz bis zur Peripherie. Die Verbindung mit den im ersten Abschnitt dargestellten Verhältnissen bildet eine kleine Verlaufstrecke, die in früheren Beschreibungen nicht genügend berücksichtigt erscheint; nämlich das der Peripherie des

1) a. a. O. auf Figur 5. Die Einwände, die für die vergleichende Anatomie belanglos sind, siehe in meiner Dissert. inaug. Berlin 1898. S. 28 und 29.

Rückenmarks eng angeschlossene Stück bis zur Vereinigung der einzelnen Wurzeln mit dem Stamm.

1. Der Nervus accessorius eines Foetus von Bos taurus.

(Hierzu Fig. 4.)

Der Kern des Nerven stellt eine, rund 6 cm lange Säule dar, der sich vom VII. Cervicalsegment bis zum oberen Theil Pyramidenkreuzung erstreckt. In seinem untersten Theile (VII. und VI. Segment) ist er zeitweise noch eng an die vordere laterale Zellgruppe angeschlossen. Gesondert kommen daneben noch eine vordere mediale und eine mächtige hintere laterale Gruppe vor. Erst höher oben, im V. Segment, wo die hintere laterale mit der Cervicalanschwellung im Zusammenhang stehende Gruppe bereits schwindet, trennen sich die beiden anderen, bis hierher vereinigten Kerne. Hier findet man nun den Accessoriuskern an der seitlichen Grenze der grauen Substanz liegen, während, von ihm gleichsam verdrängt, die vordere laterale Gruppe an die vordere Kante des Vorderhorns gewichen ist, dort, wo die „besondere Gruppe" Waldeyer's zu suchen wäre. In dieser Lage bleibt die Anordnung der Gruppen bis ins I. Segment hinein bestehen, nur, dass die Zellsäulen bald anschwellen, bald abnehmen, in verschiedenen Höhen also verschiedenen Querschnitt zeigen.

Im I. Segment steht der Accessoriuskern auf der Höhe seiner Entwicklung; er nimmt einen grossen Theil des Vorderhorns ein, in dessen Spitze die Fortsetzung der vorderen lateralen Gruppe liegt. Dann aber verkleinert er sich rasch und tritt neben dem sich aus der medialen Gruppe nunmehr entfaltenden Hypoglossuskern zurück. Das Rind besitzt eine schwache Pyramidenbahn, dagegen eine starke Schleifenkreuzung; die Kerne werden von diesen Bahnen derart umfasst, dass die Pyramidenfasern innen, die Schleifenfasern hingegen aussen von ihnen herumziehen. Kurz nach der Entwicklung der Schleifenkreuzung endigt dann der Kern des spinalen Accessorius: es lassen sich weiter aufwärts keine Zellen an dieser Stelle nachweisen.

Die aus der ganzen Länge des Kernes entspringenden Neuriten treten nach kurzem, isolirtem Verlaufe pinselförmig zu gröberen Wurzelbündeln zusammen. Diese Bündel verlaufen in tieferen Segmenten vorwiegend horizontal, so dass ein Querschnitt sie in ganzer Ausdehnung trifft. Weiter nach oben indess findet

man dies Stück stark kaudalwärts geneigt, so dass ein vollständiger Ueberblick sich erst aus 10—15 Schnitten entwickeln lässt. Eine dritte Art des Verlaufs entsteht dadurch, dass in diesen Anfangstheil des Nerven eine kurze vertikale Bahn eingeschaltet ist. Schnittbilder aus den obersten Segmenten zeigen also zahlreiche, quer-, längs- und schräggetroffene zu verschiedenen Wurzeln gehörige Verlaufsstücke.

In dem Winkel zwischen Vorder- und Hinterhorn treten die Wurzeln in den Seitenstrang über, wo sie eine doppelte Richtungsänderung erfahren. Die eine davon ist nur den proximalen Wurzeln eigen, die Umbiegung in lange, vertikal abwärts steigende Bahnen. Allen Accessoriuswurzeln aber gemeinsam ist die, in der Horizontalebene erfolgende rechtwinklige Knickung. Hinsichtlich dieser Umbiegung wäre zweierlei zu sagen.

1. Der Knick ist in den allermeisten Fällen fast mathematisch rechtwinklig; seltener kommen stumpfe Winkel vor.
2. Der Scheitel des rechten Winkels liegt ziemlich constant an demselben Punkte der grauen Substanz, und zwar am dorsalen Pol der hinteren lateralen Gruppe; wo diese nicht mehr besteht, in der cerebralen Verlängerung dieses Punktes.

Im Seitenstrang selber ist auf die Gestalt der Wurzelbündel und auf ihre topographischen Beziehungen zu achten. Von jener interessirt die vergleichende Anatomie nur ihre ausserordentliche Länge, denn als solche müssen wir die vielfachen Krümmungen und Schlängelungen der Wurzel im Seitenstrang auffassen. Nur selten liegt die Wurzel horizontal, meist ist sie einfach, S-förmig oder mäandrisch gewunden. Der gestreckte, höchstens sanft ascendirende Verlauf bei niederen Formen steht dazu in einem gewissen Gegensatz.

Die einzelnen Bündel sind meist zu drehrunden Strängen angeordnet, oder sie liegen wie die Finger einer Hand senkrecht übereinander. An der Peripherie ist der Seitenstrang durch einen keilförmigen Neurogliazapfen auseinander getrieben. In diesen — auf Querschnitten dreieckig erscheinenden — Raum treten die Wurzeln oft ein, indem die bis dahin vertikal untereinandergeschichteten Bündel sich in die Horizontale nebeneinander umlagern. Die „Δ-förmige Auffaserung“ (v. Gudden, Dees) ist ein Schnittbild aus dem Bereiche dieser Umlagerung.

Weit wichtiger ist die Lage der einzelnen Wurzeln im Seitenstrang. Vom VII.—II. Segment sieht man sie quer hindurch verlaufen; hin und wieder irrt eine Wurzel mehr dorsalwärts ab, ohne dass sich aber eine Gesetzmässigkeit darin erkennen liesse. Erst im I. Segment ändert sich das Bild, vor allem bei beginnender Pyramidenkreuzung. Hier nähert sich der N. accessorius mehr und mehr der ventralen Fläche des Hinterhorns. Bei dieser Annäherung bleibt der Accessorius völlig passiv, was sich dadurch nachweisen lässt, dass er unter allen Umständen seine rechtwinklige Knickung behält. Die Annäherung erfolgt vielmehr so, dass

1. das Hinterhorn sich verbreitert und nach ventral rückt,
2. die Menge der zwischen Hinterhorn und Accessorius verlaufenden Fasermassen schnell abnimmt.

In der Höhe, in der der Kern endigt (s. o.), finden sich auch die letzten Bündel des N. accessorius spinalis, ausgezeichnet durch ihre ganz gewaltige Stärke und den engen Anschluss an die Basis des Hinterhorns.

Die Verbindung der geschilderten Wurzeln mit dem aussen entlang laufenden Stamm des Nerven bietet hier im Allgemeinen keine Besonderheiten. Nur im VII. und VI. Segment zeigt sich Folgendes: Hier liegt der Punkt, an dem die Wurzeln die Peripherie erreichen, nicht soweit dorsal, wie der Stamm des Nerven. Die Wurzelbündel müssen also, um den Stamm zu erreichen, eine kurze Strecke auf die hinteren Wurzeln zu verlaufen. Hierin ist eine nicht unwichtige Ergänzung zu den Beobachtungen des I. Abschnittes zu erblicken. Dort (S. 530) zeigte der Rinderaccessorius eine Ausnahme der allgemeinen Regel; hier zeigt sich nun ebenfalls in den tiefsten Segmenten die Neigung zum Abbiegen nach dorsal, wenngleich es zu einer mit blossem Auge sichtbaren Verlagerung nicht mehr gekommen ist.

Ich schliesse hieran sogleich die Schilderung des

2. Nervus accessorius im V. und VI. Cervicalsegment von Felis domestica. (Hierzu Fig. 5.)

Unter den im I. Abschnitte erwähnten Beispielen für eine Annäherung der distalen Accessoriuswurzeln an die hinteren Rückenmarkswurzeln war mir das vorliegende Exemplar am meisten aufgefallen. Nur aus den letzten Segmenten wurden

einzelne Schnitte angelegt, um den centralen Verlauf dieser Wurzeln zu studiren.

Es ist hier der Ursprung aus dem Kern, der Lauf durch die graue Substanz, der rechtwinklige Knick und die Lage im Seitenstrang genau den oben für das Rind geschilderten gleich. Auch hier erreichen die Bündel die Peripherie inmitten zwischen vorderen und hinteren Wurzeln, so dass der Zusammenhang zwischen mikroskopischem Bild und dem mit blossem Auge Gesehenen zunächst nicht klar ist. Bei genauer Durchmusterung der Peripherie sieht man aber, wie die Wurzel abermals umbiegt und dem Rückenmark eng anliegend, Schnitt auf Schnitt immer weiter dorsal zieht. Dann erst, nur ein Weniges von dem Eintritt der hinteren Wurzeln entfernt, wendet sie sich vom Rückenmark ab.

Das beim Rind nur angedeutete Verhältniss ist hier also kräftig ausgebildet. Dass jedoch die erwähnte Beziehung zu den hinteren Wurzeln noch auf andere Weise zustande kommen kann, werden die beiden folgenden Beispiele zeigen.

3. Der Nervus acessorius bei Dasypus villosus.

(Hierzu Fig. 6.)

Auch beim Gürtelthier liegen im Vorderhorn 3 wichtige Zellensäulen, eine mediale und zwei laterale. Von diesen ist die mediale, der Kern des Haupttheils der vorderen Wurzeln, beständig im ganzen untersuchten Cervicalmark anzutreffen. Unbeständig ist der lateral und hinten liegende Kern, der mit dem Plexus brachialis im Zusammenhange zu stehen scheint. Eine Mittelstellung nimmt die vordere laterale Säule ein, die zwar nie ganz aufhört, aber ihre Lage im Vorderhorn mannigfach wechselt.

Im I. Thoracalsegment liegen die 3 Gruppen:

1. an der medialen Kommissur und am vorderen Rande,
2. im seitlichen vorderen Winkel,
3. in einer mächtigen seitlichen Ausbuchtung des Vorderhorns.

Aufwärts, im VIII. und VII. Cervicalsegment entfaltet sich die hintere laterale Gruppe immer stärker. Zeitweilig, im oberen Theil des VII. Segment, zerfällt sie sogar deutlich in 3 Untergruppen. Starke Bündel ziehen von ihr zu den vorderen Wurzeln. — Im VI. Segment beginnt sie kleiner zu werden, VI., V. und IV. Segment zeigen ihr völliges Verschwinden.

Der Accessoriuskern entwickelt sich aus der vorderen lateralen Gruppe durch einen eigenthümlichen Abschnürungsprozess. Dort, wo die hintere Gruppe nämlich sich zu verkleinern beginnt, im VI. Segment, sprosst aus der vorderen eine Zellenknospe hervor, die zunächst am vorderen Rande der grauen Substanz zwischen medialer und lateraler Gruppe liegt. In dem Maasse, wie die hintere Gruppe sich verkleinert, vergrössert sich dieser Auswuchs, wird selbstständig und nimmt den freiwerdenden Raum aussen und hinten ein. Diese Verschiebung der abgeschnürten Gruppe wird dadurch noch begünstigt, dass mediale und laterale Gruppe sich vorn vor ihr zusammenschliessen. Anfangs des IV. Segments liegen die 3 Gruppen ähnlich zu einander, wie ursprünglich diejenigen im Thoracalmark, nur dass an Stelle der hinteren lateralen jetzt die neu gebildete Gruppe getreten ist. Der Accessoriuskern, wie diese Gruppe jetzt genannt werden kann, rückt nun im IV. und III. Segment von der Seite wieder mehr in die Mitte des Vorderhorns. Schon im III. Segment beginnt die Zerklüftung der grauen Substanz durch die Formatio reticularis; in dieser Höhe fallen die mediale Gruppe und der dicht daneben liegende Accessoriuskern am meisten in die Augen. Die vordere laterale ist klein und unbedeutend. So bleiben die Verhältnisse bis in die Pyramidenkreuzung hinein. Sowie sich die Schleifenfasern zu entwickeln beginnen, naht sich der Accessoriuskern dem Ende. — Die vordere Gruppe erhält sich noch bis in die Olivengegend, während aus der medialen unterdess der starke Hypoglossuskern geworden ist.

Nicht in ganzer Länge ist die abgeschnürte Gruppe als Accessoriuskern zu bezeichnen; im VI. und V. Segment treten auch Fasern für die vorderen Wurzeln daraus hervor. Da aber hier im Seitenstrang bereits austretende Accessoriusfasern gefunden werden, so müssen auch Ursprungszellen dieses Nerven bereits hier vorhanden sein, wenngleich es nicht gelang, das Verlaufsstück in der grauen Substanz in diesem Segment festzustellen. Dies war erst im IV. Segment möglich, wo der Kern auch seine Beziehungen zu den vordern Wurzeln aufgegeben hat.

Der Kern beim N. accessorius differenzirt sich auch beim Gürtelthier aus der vorderen lateralen Gruppe; er hängt zunächst noch eng mit Kernen für vordere Wurzeln zusammen, wird erst

proximalwärts völlig selbstständig. Er stellt aber keinen soliden Zellencylinder, wie der Kern beim Rinde, sondern einen sehr dünnen, oft nur ein bis zwei Zellen starken Strang dar, der von Zeit zu Zeit stärker anschwillt.

Die Wurzelfasern des Accessorius erscheinen als breite schwarze Bänder; sie bestehen aus 2—3 nebeneinander laufenden Fasern, die durch hellere Zwischenspalten getrennt sind.

Die Bündel machen so zunächst den Eindruck von Blutgefässen. Erst Zupfpräparate aus Schnitten des IV. Segments gaben Klarheit. Ich bedauere, nicht mehr Material besessen zu haben, um die Frage zu entscheiden, welcher Natur diese weissen Scheiden um die markhaltigen Fasern herum gewesen seien.

Diese Eigenthümlichkeit zeichnet sie im Seitenstrang deutlich aus und erleichtert auch ihre Verfolgung im Vorderhorn selbst. Aus dem Kern austretende Fasern konnten mit Sicherheit erst im III. Segment festgestellt werden, während für das IV. Segment der zur Zerzupfung verwendeten Schnitte wegen nichts Sicheres gesagt werden kann. Jede einzelne Wurzel verläuft sehr schräg kaudal geneigt; in einem Falle musste aus 27 einzelnen Schnitten (zu 35 μ), allein für den Verlauf durch die graue Substanz, eine Senkung von fast 1 mm festgestellt werden.

Dort, wo sich das durchweg schlankere Hinterhorn mit dem Vorderhorn verbindet, biegen sämmtliche Accessoriusfasern in die Längsrichtung um. Niemals liegt das zweite Verlaufsstück mit dem ersten in einer Schnittebene. Was weiterhin am meisten auffällt, ist der völlige Mangel einer rechtwinkligen Knickung beim Uebergang in den Seitenstrang. Die Bündel setzen im Seitenstrang die Richtung ungefähr fort, die sie in der grauen Substanz gehabt haben, so dass die gesammte Bahn, vom Kern an auf eine Ebene projicirt, eine sehr regelmässig gestaltete, flache Krümmung darstellt.

Zunächst treten die Wurzeln durch den Processus reticularis hindurch und begeben sich durch die graue Substanz des Hinterhorns an seine Aussenseite, laufen an ihr entlang, um erst dicht vor dem Apex cornu posterioris nach lateral abzubiegen; so schiebt sich nur ein schmaler Keil von Seitenstrangfasern zwischen Accessorius und Hinterhorn. Die Annäherung selbst ist in den einzelnen Segmenten verschieden, im VI. Segment am engsten, im II. Segment am geringsten, die Zahl der Wurzeln ist klein, entsprechend den wenigen mit blossem Auge gesehenen. So

treten z. B. durch das VI. Segment jederseits 2, im V. jederseits 3 Accessoriuswurzeln nach aussen, die an der Peripherie dann eine gröbere Wurzel bilden.

Im VI. und V. Segment konnte also keine Verbindung mit dem Kern festgestellt werden (vgl. oben S. 547). Die Wurzeln, von der Peripherie verfolgt, scheinen hier in der Formatio reticularis zu endigen. Der Grund dieses Unvermögens ist sicherlich der starke vertikale Verlauf in der grauen Substanz, sowie die geringe Zahl der Wurzelfasern.

Im I. Segment und in der Medulla oblongata nähern sich dann wieder die Wurzeln dem Hinterhorn völlig, was auch hier aus der Vergrösserung des Hinterhorns und aus dem Schwunde der Seitenstrangfasern folgt, die vorher als Keil zwischen Accessorius und Hinterhorn lagen.

Was die Beziehungen zwischen Pyramidenkreuzung und N. accessorius betrifft, so zeigt es sich, dass beim Gürtelthier die Hauptmasse der Pyramidenseitenstrangfasern sich in der Formatio reticularis, zwischen Accessorius und Hinterhorn, ansammelt; ein geringerer Theil bleibt ventral vom Accessorius liegen, ein dritter Zug indess durchsetzt das Hinterhorn, um in den Hinterstrang zu treten [1]).

Aehnlich wie oben der Accessorius der Katze eine Ergänzung zu der für das Rind gemachten Angabe bot, so zeigt das V. und VI. Segment von Cavia cobaya Anklänge an die Verhältnisse bei Dasypus. Hierauf ist kurz einzugehen.

4. Der Nervus accessorius im V. und VI. Cervicalsegment von Cavia cobaya.

Die zarten Wurzeln sind in beiden Segmenten nur in weni-

---

1) Ueber die Lage der Pyramidenbahnen im Rückenmark der Säuger vgl. folgende Citate:

v. Lenhossek, Ueber die Pyramidenbahnen im Rückenmark einiger Säugethiere. Anat. Anzeiger IV. 1889. p. 208.

Derselbe, Der feinere Bau des centralen Nervensystems etc. 2. Aufl. 1895. pag. 388—394.

Stieda, Referat über eine Dissertation in russischer Sprache von N. J. Sacharshewsky — Charkow — Merkel-Bonnet's Ergebnisse. Bd. VII. 1877. p. 622.

Die Lage der gekreuzten Pyramidenbahn im Hinterstrange ist danach nicht übermässig auffallend.

gen Schnitten enthalten. Die Wurzeln ziehen am Rande der grauen Substanz nach hinten. Beim Uebergang des Vorderhorns in das Hinterhorn treten sie in die weisse Substanz, jedoch ohne wirklichen Knick. Sie beschreiben einen sanften Bogen und verlaufen parallel dem Rande des Hinterhorns weiter, so dass zwischen ihnen und dem Hinterhorn nur ein schmaler Streif des Seitenstranges liegt. Der Nerv erreicht dann dicht neben dem Eintritt der hinteren Wurzeln die Peripherie des Markes. — Auf einigen Schnitten verliefen zwei Wurzeln nebeneinander her.

5. Beziehungen des Nervus accessorius zum Nervus accessorius vagi.

Auf Grund der Befunde in der Medulla oblongata des Rindes, sowie einer Serie durch die Medulla oblongata eines erwachsenen Menschen stellen sich diese Beziehungen folgendermaassen dar[1]).

In der oben mehrfach erwähnten Höhe (Beginn der Schleifenkreuzung) verschwindet der Kern des spinalen Accessorius neben dem sich mächtig entfaltenden Hypoglossuskern. Auch Wurzeln treten von hier an nicht mehr aus. Nach kurzem Zwischenraum beginnt dorsal von der dorsalen Nebenolive der Nucl. ambiguus — Anhäufungen grosser Ganglienzellen, die anfangs sehr undeutlich begrenzt, erst nach und nach schärfer hervortreten. Die austretenden Wurzeln laufen zunächst nach medial und dorsal, krümmen sich dann hakenförmig und begeben sich lateralwärts zur Peripherie. Hierbei liegen sie ventral von der Trigeminuswurzel.

Einen „Uebergang“ des Nucleus accessorii in den Nucl. ambiguus habe ich natürlich ebensowenig gefunden, wie eine „Verschmelzung“ des Accessoriuskerns mit dem Hypoglossuskern oder dem sensiblen Vaguskern. Die langgestreckte Zellensäule erfährt hier eine Unterbrechung, wie Unterbrechungen auch im distalen Theile des Kernes häufig beobachtet werden.

Da über die Anatomie des cerebralen Accessoriusabschnittes gegenwärtig keine Unklarheiten mehr bestehen, so mag diese kurze Angabe genügen, die mit den Angaben von Roller,

1) Das mir von Dasypus zur Verfügung stehende Material reichte nicht soweit in die Medulla oblongata hinein, um den Nucl. ambiguus in voller Ausbildung zu sehen.

Darkschewitsch u. a. vor allem von Koelliker übereinstimmt. Die Topographie des Nucl. ambiguus ist zwar auch bei anderen Autoren (z. B. Henle, Kahler, Grabower u. a.) deutlich dargestellt, doch kann ich den Angaben dieser Autoren nicht folgen, soweit sie die Beziehungen des N. ambiguus zum spinalen Accessoriuskern, Hypoglossus- und sensiblen Vaguskern betreffen.

6. Uebersicht über den centralen Verlauf bei Säugethieren.

Unter Zusammenfassung der einzelnen Beschreibungen will ich kurz feststellen, in welcher Hinsicht die vorhandenen Darstellungen des Nerven einer Ergänzung bedürfen, ausserdem aber seine, für die vergleichende Anatomie wichtigen Eigenthümlichkeiten hervorheben.

I. Kern. Alle neueren Untersuchungen über den Kern des N. accessorius gehen auf Roller's[1]) Bearbeitung zurück, der ihn in die Ganglienzellen der vorderen lateralen Gruppe des Vorderhorns verlegt hat[2]); so Darkschewitsch[3]) und Dees[4]), der allerdings den Kern etwas schärfer als eine Gruppe multipolarer Ganglienzellen in der Mitte des Vorderhorns lokalisirt.

Ich glaube nun, dass man ein Recht dazu hat, schärfer zwischen der vorderen lateralen Gruppe und dem Accessoriuskern zu unterscheiden. Dies scheint bereits aus der Darstellung hervorzugehen, die Waldeyer[5]) von dem Hals-

---

1) Roller, Der centrale Verlauf des N. Accessorius Willisii. — Allg. Ztschr. für Psychiatrie. Berlin Bd. 37. 1881.

2) Die Kenntniss des Accessoriuskerns ist bedeutend jünger als die seines weiteren Verlaufs. Clarke (1858), Deiters (1885) und Stieda (1869 u. 1871) kennen ihn noch nicht. 1870 gibt Stieda für den Hund eine centrale Endigung an. Henle (1871) verlegt den Kern auf beide Seiten des Centralkanals, Krause (1876) in die Seitensäulen, Wernicke (1887) in die processus laterales, Schwalbe (1881) in das Vorderhorn, Seitenhorn und Zellen des proc. reticularis. — Diese Angaben haben nur historischen Werth, nachdem Roller den Ursprung genauer festgestellt hat.

3) Darkschewitsch, Ueber den Ursprung des N. Accessorius Willisii. Arch. f. Anatomie und Physiologie. Anat. Abth. 1885.

4) Dees, Ueber den Ursprung und centralen Verlauf d. N. Accessorius Willisii. Allg. Ztschr. f. Psychiatrie. Berlin Bd. 34. 1887.

5) Waldeyer, Das Gorilla-Rückenmark, Abhdl. der Kgl. Preuss. Akademie der Wissensch. zu Berlin. 1888.

mark des Gorilla giebt. Hier bezieht er zunächst die Accessoriusfasern auf Zellen der Lateralgruppe. Sodann schildert er die ausserordentlich starke Entwicklung dieser Gruppe im IV., V. u. VI. Segment, bemerkt aber, dass hier Accessoriuswurzeln nicht mehr austreten, woraus immerhin der Schluss gezogen werden muss, dass Accessoriuskern und laterale Gruppe zwei verschiedene Gebilde seien, wenngleich Waldeyer es nicht ausdrücklich betont.

Dies thut vielmehr erst Kaiser[1]), der im Halsmark einen besonderen Accessoriuskern unterscheidet. Kaiser hat die von Waldeyer eingeführte Nomenklatur der Vorderhornzellen in sinnverwirrender Weise geändert, während doch die ursprüngliche Eintheilung und Benennung Waldeyer's jeder neuen Erfahrung über die Lage und Zugehörigkeit dieser Gruppen hätte gerecht werden können. Kaiser bezeichnet die „hintere laterale Gruppe" als laterale Gruppe schlechtweg, an der er dann wieder vordere und hintere als Unterabtheilung unterscheidet. Die vordere laterale Gruppe Waldeyer's ist bei ihm der Accessoriuskern. Ausserdem führt er, ohne wirklich zwingenden Beweis, einen Phrenicuskern ein, der an Stelle von Waldeyer's „besonderer Gruppe" liegt. Auffällig ist es, dass der Accessoriuskern bei Kaiser distalwärts häufig plötzlich endigt, während der Phrenicuskern unter Verschmelzung mit dem Accessoriuskern allmählich aufhört. Unter Rückkehr zur alten Nomenklatur wird man daher annehmen können, dass der vermeintliche Phrenicuskern der nach Abspaltung des Accessoriuskerns übrig bleibende Rest der vorderen lateralen Gruppe sei. Dies würde dann mit der oben für das Rind gegebenen Darstellung übereinstimmen. — Auch Dasypus zeigt den Zerfall der ursprünglich einheitlichen Gruppe in den Accessoriuskern und den Rest, indess zeigt der Vergleich mit dem Rinde, wie verschieden die Art der Sonderung im Einzelnen sein kann. — Man könnte die Bildung des Kernes folgendermaassen darstellen: Die vordere laterale Gruppe des Halsmarks lässt den Accessoriuskern aus sich hervorgehen, indem entweder ihr nach ventral oder nach dorsal gelegener Theil sich abschnürt. Der Rest[2]) der

1) Kaiser, Die Funktion. d. Ganglienzellen d. Halsmarks. Haag 1891.

2) Entweder dieser „Rest" (Rind) oder der hervorsprossende Accessoriuskern (Gürtelthier) würde dann je nachdem der „Besonderen Gruppe" entsprechen.

Gruppe beibt bis ins Gebiet der Schleifenkreuzung bestehen.

Die Bedeutung dieses Restes ergiebt sich dadurch, dass man ihn auf den kleinzelligen Hypoglossuskern Duval's[1]) bezieht, den auch Koch[2]) bei Kalb, Katze und Mensch gesehen hat. Auch er führt ihn in derselben Weise wie hier auf ein Rudiment der Vorderhornzellgruppe zurück. Näheres s. hierüber bei der zusammenfassenden Darstellung der Sauropsiden (S. 567).

Dass der Accessoriuskern nicht immer auf derselben Stelle liegen bleibt, deutet bereits Dees an; erst Kaiser stellt diese Wanderung des Kernes klar dar. Auch die neuesten Untersucher des Accessoriuskerns, Bunzl-Federn[3]) und Osipow[4]) kommen zu Ergebnissen, die darauf schliessen lassen, dass der Kern im Bereiche der Pyramidenkreuzung mehr medial liege als in distalen Segmenten.

II. Verlauf durch die graue Substanz. Bereits Koelliker (Gewebelehre II. Bd. VI. Aufl. 1846) macht auf einen eigenthümlichen Widerspruch aufmerksam, der in Betreff des vertikalen Verlaufsstücks in der Literatur obwaltet. Nach ihm selber, auch nach Grabower (Berl. Klin. Wochenschrift 1895 Bd. 32 Nr. 51. Ueber die in der Med. obl. gelegenen Centren für die Innervation der Kehlkopfmuskeln) handelt es sich hier um caudalwärts absteigende, nach anderen, wie Dees (a. a. O.), Roller (a. a. O.), Obersteiner (Nervöse Centralorgane 3. Aufl. Leipzig und Wien 1896) und Schwalbe (a. a. O.) um cerebralwärts aufsteigende Bahnen. Vielleicht liegt in vielen Beobachtungen ein Versehen im Ausdruck vor, weil nämlich bei der üblichen rückläufigen Beschreibung des Accessorius der vertikale Abschnitt scheinbar von tieferen Segmenten in höhere verläuft. Jedoch ist einer bestimmten Mittheilung Schwalbe's gegenüber kein

---

1) Duval, Recherches sur l'origine reelle des nerfs craniens. Journal de l'anatomie et de la physiologie Bd. 12. 1876. pp. 496—524.

2) P. D. Koch, Untersuchungen über den Ursprung und die Verbindungen N. hypoglossus in der Medulla oblongata. Arch. f. mikr. Anatomie Bd. 31. 1888.

3) Bunzl-Federn, Ueber den Kern des N. accessorius — Monatsschrift für Psychiatrie u. Neurologie Bd. II. 1897. S. 427—441.

4) Osipow, Ueber das centrale Ende des N. accessorius Willisii. Obozrenje Psichjatrji Nervologji. 1897. Nr. 5. Referat von Dr. Eduard Flatau, Monatsschrift für Psychiatrie und Neurologie, 1897.

Zweifel möglich, der sagt, die im Cervicalmark austretenden Fasern hätten ihren Kern im Dorsalmark. Es scheinen somit hier individuelle Unterschiede vorzukommen; indess habe ich in den von mir untersuchten Fällen nur absteigende Bahnen beobachten können.

III. Rechtwinklige Umbiegung. Dies ist eine seit altersher bekannte grosse Eigenthümlichkeit für den Säugethieraccessorius. Ist sie vorhanden, so muss ich Roller's Angabe bestätigen, dass sie constant an einem Punkte liege, nämlich an der Stelle der von der Basis der Hintersäule ausgehenden Ausbuchtung, selten mehr nach hinten und noch seltener weiter nach vorn. Allein nicht immer findet sich dieser rechtwinklige Knick. Er fehlt oft in einzelnen Parthien des Accessoriusgebiets als individuelle Schwankung, er fehlt aber z. B. beim Gürtelthier durchweg.

IV. Verlauf durch den Seitenstrang. Man trifft hier Verhältnisse, die für die vergleichende Anatomie von höchster Bedeutung sind. Allgemein wird darin heute Obersteiner's [1]) Standpunkt eingenommen, der die Lage des Nerven im Seitenstrange als völlig vom Zufall abhängig erklärt. Es ist jedoch die Frage, ob wir hier einen planlos gestaltenden Zufall gelten lassen sollen, oder ob nicht etwa doch in all der Unregelmässigkeit ein tieferes Gesetz verborgen liegt. Die Variationen sind allerdings sehr gross. Roller erwähnt solche selbst in sehr nahe aneinanderliegenden Schnitten. Dass der Accessorius in den distalen Segmenten sich mehr dem Hinterhorn nähere, wird schon von Clarke [2]) angegeben, auch Roller bestätigt das ausdrücklich; Dees [3]) bildet einen Schnitt aus dem III. Cervicalsegment ab, in dem eine Accessoriuswurzel dicht an den hinteren Wurzeln entlang läuft; er erwähnt auch, dass manche Bündel durch die Substanz des Hinterhorns verliefen. Aehnliche Angaben finden sich bei Kölliker (a. a. O.) und van Gehuchten [4]). — Dass im Gebiete

1) Obersteiner in einer Mittheilung an Fusari. S. dessen Abhandlung: Un cas d'hétérotopie d'une partie etc. Archives italiennes de Biologie Bd. 26, 1896. S. 405, Anmerkung.

2) Clarke, Researches on the intimate Structur of the Brain human and comparative. Philos. Transact. 1858. S. 252.

3) a. a. O. Fig. 3.

4) van Gehuchten, Le système nerveux — Louvain 1897.

der Pyramidenkreuzung der Nerv sich immer mehr der anwachsenden Substantia gelatinosa nähere, ist allen Abbildungen und Beschreibungen zu entnehmen.

Auf diesen oft recht innigen Zusammenhang zwischen Accessorius und hinteren Wurzeln sind einige Beobachtungen zurückzuführen, nach denen der Accessorius selbst sensible Elemente besitzen sollte. So hat Darkschewitsch (a. a. O.) Fasern beschrieben, die sich aus dem Funiculus und Nucleus cuneatus dem Nerven beigesellen. Diese Angabe wird schon von Kölliker und Dees in dem hier eben angedeuteten Sinne zurückgewiesen. Interessanter erscheint mir eine alte Mittheilung von Henle[1]), der von den proximalen Accessoriusbündeln einzelne sich rückwärts wenden und die gelatinöse Substanz am Kopf der Hintersäule durchsetzen sah. Hier hätten wir also gleichsam eine centrale Anastomose zwischen Accessorius und sensibler Wurzel, wie sie peripherisch so oft gesehen worden sind. Im Falle von Henle hätte die Betrachtung mit blossem Auge wahrscheinlich eine Analogie der von Kazzander beschriebenen Accessoriuswurzel mit einem Ganglion ergeben, wobei indess aus Henle's Angaben sich nicht entscheiden lässt, ob hier nun eine sensible Cervicalnervenwurzel oder ein Rudiment der sensiblen Hypoglossuswurzel — Froriep'sche Anlage — vorliegt.

Auffällig ist es, dass der von mir für die Katze beschriebene Lauf der Wurzeln über die Peripherie nirgends erwähnt wird. Roller's Beschreibung, dass vor dem Austritt der Wurzeln zuweilen ein Verlauf wie bei den Fibrae arciformis zu sehen sei, dürfte vielleicht in diesem Sinne gedeutet werden.

Ich erblicke nach meinen eigenen Untersuchungen und den erwähnten Angaben in dem Verlauf des Nerven durch den Seitenstrang somit keine regellose Varietät, sondern eine Gesetzmässigkeit, die sich folgendermaassen aussprechen lässt. Wie bereits im I. Abschnitte erwähnt, nähert sich der Austritt der distalen Accessoriuswurzeln dem der hinteren Wurzeln beträchtlich. Die Wurzeln verlaufen entweder ab origine ohne rechtwinklige Biegung dem Hinterhorn näher, oder nähern sich ihm durch einen rückläufigen Zug

1) Henle, Handbuch der systematischen Anatomie des Menschen, Braunschweig 1871. 3. Bd. 2. Abth. S. 197.

über die Peripherie. Im Bereiche der Pyramidenkreuzung findet wiederum eine typische Annäherung statt. Hierbei bleibt der Nerv indess passiv, während sich ihm das Hinterhorn nähert und zugleich die Fasern zwischen beiden sich an Zahl vermindern. In den mittleren Segmenten variirt der Austritt zwar, indess findet sich niemals ein Abirren nach ventral, sondern stets nur nach dorsal hin.

b) Sauropsiden.

Bereits vor 30 Jahren hat Stieda [1]) über den N. accessorius des Huhnes gesagt, dass sich seine hinteren Bündel durch nichts von den dorsalen Wurzeln der Spinalnerven unterschieden, womit seine wichtigste Eigenschaft hervorgehoben war. Nur dass damals mit unzureichenden Methoden über viele Einzelheiten, z. B. den Kern, nichts Sicheres festgestellt werden konnte, hat später neue Untersuchungen hervorgerufen, die Stieda übrigens selber als nothwendig bezeichnet hat [2]). Seitdem haben Turner [3]), Kreis [4]) und Brandis [5]) über die Medulla oblongata der Vögel gearbeitet, auffälligerweise jedoch grade dem XI. Hirnnerven geringe Aufmerksamkeit zu theil werden lassen und das eigentliche Rückenmark nicht berücksichtigt. Bei den Reptilien vollends sind über den centralen Verlauf des Nerven nur äusserst unvollkommene Angaben vorhanden.

Eine genaue Untersuchung erscheint also wohl gerechtfertigt. — Gegenstände der Untersuchung waren Gallina domestica, Strix aluco und Testudo graeca.

---

1) Stieda, Studien über das centrale Nervensystem der Vögel und Säugethiere. Ztschr. wiss. Zoologie 1869. Bd. 19, S. 33.

2) Stieda, Studien über das centrale Nervensystem der Wirbelthiere. Ztschr. f. wiss. Zoologie Bd. 20. 1870.

3) C. H. Turner, The morphology of the avian brain. The journal of comparative neurology. 1. 1891. pp. 39—82, 107—135, 265 bis 286.

4) Kreis, Zur Kenntniss der Medulla oblongata des Vogelhirns. Diss. inaug. Zürich 1882.

5) Brandis, Untersuchungen über das Gehirn der Vögel I. und II. Theil. Archiv für mikroskopische Anatomie Bd. 41. 1893. Heft 2 und 4.

1. Der Nervus accessorius bei Galina domestica.

(Hierzu Figg. 7 u. 8.)

Ich konnte in tieferen Abschnitten der Pars cervicalis suprema (im III. Segment) unter den Ganglienzellen des Vorderhorns nicht diejenige Regelmässigkeit beobachten, die Brandis für das Uebergangsgebiet beschreibt; ich fand hier nur regellos angeordnete, multipolare Ganglienzellen zwischen starken Bündeln einstrahlender Züge, sensibler Collateralen und austretender vorderer Wurzeln. — Erst höher cerebral, nachdem die proximalste dorsale Wurzel (II.) in das Mark eingetreten ist, tritt eine schärfere Sonderung ein, und es werden hin und wieder Bilder gesehen, die Brandis' Angabe entsprechen. Eine Abgrenzung zwischen den Zellen „an der medialen Peripherie und an der ventralen Spitze" ist dabei nicht immer deutlich, wohl aber macht sich an der dritten, von Brandis angegebenen Stelle, lateral und hinten am Vorderhorn eine Ausbuchtung bemerkbar, in der klar eine gesonderte Gruppe multipolarer Zellen erscheint, histologisch von den übrigen Vorderhornzellen nicht verschieden.

Diese Gruppe tritt zum ersten Male da auf, wo die distalsten Accessoriusfasern beobachtet werden können. Bis zu ihr als dem Ursprungsorte können seine Wurzeln verfolgt werden, so dass die Henne einen selbstständigen, hinten und lateral im Vorderhorn gelegenen, sich allmählich aus den Vorderhornzellen sondernden Accessoriuskern besitzt:

Im Hinterhorn ist bereits weiter distal eine kleine, unscheinbare Zellengruppe zu beobachten, die dicht dorsal vom Centralkanal liegt und als sensibler Endkern für bestimmte Collateralen der hinteren Wurzeln angesehen werden kann. Grösser und deutlicher wird sie erst ungefähr in der Höhe des sich entwickelnden Accessoriuskerns, so dass man im Uebergangsgebiete vornehmlich drei Gebiete von Zellen unterscheiden kann.

1. den Accessoriuskern lateral und hinten im Vorderhorn,
2. die beiden Gruppen der Vorderhornzellen,
3. den sensiblen Kern dicht hinter dem Centralkanal.

Diese drei Gruppen spielen für die Medulla oblongata eine grosse Rolle und sind daher in ihrer Ausbildung zu verfolgen.

1. Der Accessoriuskern setzt sich geradeswegs in die Medulla oblongata fort. Indess ist er, solange die Accessoriusfasern noch in grösseren Zwischenräumen austreten, kein continuirlicher

Zellstrang, vielmehr nur da zu einer ansehnlichen Gruppe entwickelt, wo ihn Achsencylinder verlassen; Schnitte dicht cerebral oder caudal von dieser Stelle zeigen ihn zellenarm oder überhaupt nicht — eine Erscheinung, die an jene von Dees für den Menschen beschriebene rosenkranzförmige Anordnung des Kernes erinnert. Werden die Accessoriusfasern zahlreicher, so wird der Kern zu einer einheitlichen nach und nach anschwellenden Zellsäule. Zunächst liegt er ventral von den zur Commissur — später Raphe — laufenden Faserzügen, die hier also seine Abgrenzung gegen das Hinterhorn bilden. Später, zumal nach Eröffnung des Centralkanals, wandert er gleichsam durch die Commissurenfasern hindurch, zunächst erscheint ein kleines Stück von ihm dorsal davon, dies wird nach und nach grösser, während der Rest ventral der Commissurenfasern sich verkleinert; schliesslich findet der gesammte Accessoriuskern sich dorsal von dem Commissurensystem. Hier liegt er nun dicht ventral von dem sensiblen Vaguskern. Dieser ist die Fortsetzung jener

2. sensiblen dicht hinter dem Centralkanal gelegenen Gruppe. Auch sie ist beim Uebergang in die Medulla oblongata zu einer starken Zellensäule angeschwollen, die je weiter cerebral, desto mehr zunimmt, endlich sogar durch Einschnürungen in zwei Theile zerfällt. Der Kern bewahrt stets dieselben Beziehungen zum Centralkanal, liegt also bei geöffnetem Ventrikel in seiner Wand und dorsal vom Accessoriuskern.

3. Aus den Vorderhornzellen differenzirt sich der Kern des N. hypoglossus. Für die erste ventrale Wurzel bleibt neben dem bereits selbstständigen Accessoriuskern das übrige Vorderhorn kompakt. Später gehen die ventralen (Hypoglossus-) Wurzeln vornehmlich von der vorderen lateralen Ecke aus, während die mediale seitliche Gruppe vernachlässigt wird. Sie bleibt allerdings noch bestehen, wird aber ärmer an Zellen und erlischt endlich völlig; die vordere laterale Gruppe ist unterdess zum Hypoglossuskern geworden (s. darüber weiter unten S. 566).

Wende ich mich zu dem Verlauf der Wurzeln des Accessorius, so ist die Eintheilung in mehrere Verlaufsstücke hier nicht einzuhalten, denn hier besitzt der Nerv keine rechtwinklige Umbiegung, auch zieht er nicht durch den Seitenstrang: Seine gesammte Bahn ist in der grauen Substanz gelegen.

Kurz nach dem Eintritt der proximalsten sensiblen Rücken-

markswurzel, bemerkt man, der Peripherie eng auf längere Strecke anliegend, einige sehr starke Nervenfasern; diese zum Accessorius gehörigen Bündel biegen gegenüber der Mitte des hier schon breiteren Hinterhorns ins Rückenmark ein, durchziehen die Markbrücke [1]) und treten in das Hinterhorn ein. Von hier nehmen sie, cerebral aufsteigend, ihren Verlauf zu dem Winkel zwischen Vorderhorn und Hinterhorn. Bis hierher sind die einzelnen Fasern in ein einziges, starkes Wurzelbündel zusammengeschlossen; jetzt spalten sie sich borstenartig auseinander und gewinnen nach kurzem Verlauf ins Vorderhorn hinein die Zellen des oben beschriebenen Kerns. Zunächst sind die Wurzeln spärlich, werden später aber zahlreicher und zugleich an Kaliber ein wenig stärker. Ausserdem verläuft der Nerv zufolge der Verbreiterung des Hinterhorns in der Höhe des vierten Ventrikels mehr und mehr horizontal, indess stets durch die graue Substanz, wie eben geschildert.

Bevor der Centralkanal sich öffnet, tritt an den Accessoriuswurzeln eine wichtige Erscheinung auf. Vor ihrem Eintritt in den Kern zweigt sich nämlich ein Faserbündel davon ab und zieht mit schlankem Bogen nach dorsal zu dem kleinzelligen Kern. Zunächst ist dies Bündel schwach, es wird aber in den cerebral folgenden Wurzeln deutlicher und nimmt in dem Maasse zu, wie der sensible Kern anwächst. Dicht vor und dicht hinter der Eröffnung des Centralkanals gehört die Mehrzahl der eintretenden Wurzeln zu dem sensiblen, nur ein im Verhältniss spärlicher Rest dem motorischen System. Da die sensiblen Wurzeln zum Vagus gehören, so ist der Accessorius des Huhnes nur im distalen Abschnitt rein motorisch; von einem bestimmten Punkte an giebt es ebensowenig einen isolirten Accessorius, wie einen isolirten Vagus, sondern eine Nervenwurzel, in der centrifugale und centripetale Bahnen bereits im Innern des Rücken-

1) So wird, unter Gebrauch des von Waldeyer für die Säugethiere eingeführten Terminus, das Gebiet zwischen Seitenstrang und Hinterstrang zu nennen sein, das bei den Vögeln sehr breit ist und einige Besonderheiten besitzt (s. bei Brandis). Brandis bestreitet für die Vögel die Existenz einer Lissauer'schen Randzone. Trotzdem glaube ich, dass sie da ist, nur in anderer Weise als beim Menschen. Die vergl.-anatomische Betrachtung dieser Bildung, für die mir bereits Material vorliegt, dürfte zu ihrem Verständniss beitragen.

marks aneinandergeschlossen sind, ähnlich wie es sich bei dem Vagus der Säugethiere im Bereich des Nucl. ambiguus findet.

Hat der N. accessorius Beziehungen zur Raphe? Giebt es gekreuzte Accessoriusfasern? Ich konnte dies nach meinen Präparaten nicht bejahen. Die distalen Wurzeln des N. accessorius zeigen keinerlei Beziehungen zur vorderen Commissur; erst im Bereiche der Vagusfasern können solche Beziehungen gefunden werden. Man sieht aus der Vago-Accessoriuswurzel Fasern ins entgegengesetzte Vorderhorn (bereits entwickelter Hypoglossuskern!) ziehen. Diese gekreuzten Fasern können an Zahl denen gleichgeschätzt werden, die in den gleichseitigen Vaguskern eintreten. Die gekreuzten Fasern bleiben auch nach dem Erlöschen des Accessoriuskerns zurück. Man sieht ferner niemals aus der Raphe Fasern in den Accessoriuskern hineinziehen; rein anatomisch halte ich also eine Kreuzung des Accessorius beim Huhn für ausgeschlossen. Alle Fasern, die aus der eintretenden Wurzel zur Raphe ziehen, sind sensible Vagusfasern. Physiologisch und morphologisch würde ein Ursprung von Accessoriusfasern aus dem gekreuzten Hypoglossuskern, nach allem was wir heute über die Bedeutung der beiden Kernsäulen wissen, völlig undenkbar sein.

2. Der Nervus accessorius bei Strix aluco. (Hierzu Fig. 9.)

Bei gleichem Grundplan zeigt der centrale Verlauf des Nerven hier einige Abweichungen von dem eben für Gallina beschriebenen. Diese Abweichungen allein sollen hier ausführlicher besprochen, alles Uebrige hingegen nur kurz angedeutet werden.

Der Kern ist hier in seinem distalen Theil gegen das übrige Vorderhorn so gut wie garnicht abgegrenzt; ebensowenig kommt es vorerst zur Bildung einer zusammenhängenden Zellsäule. Dort, wo Wurzelbündel entstehen, finden sich auf Querschnitten einige wenige grosse multipolare Ganglienzellen, die dorsal vom Centralkanal, seitlich und hinten im Vorderhorn liegen. Erst kurz vor der Eröffnung des Centralkanals werden die Ursprungszellen zahlreicher, rücken näher zusammen und grenzen sich schärfer gegen die Umgebung ab; hier also besteht eigentlich erst ein selbstständiger Kern.

Unmittelbar nach der Eröffnung des Centralkanals liegt in der Wand des Ventrikels der sensible Vaguskern dorsal vom Accessoriuskern. Ventral von diesem entwickelt sich die Raphe; unter ihr sieht man die grauen Vorderhornreste und zwar zunächst das zellenarme Gebiet, dann endlich, am weitesten ventral den Kern des N. hypoglossus. Ueber die Entwicklung dieser

Kerne aus der Rückenmarksformation ist nichts hinzuzufügen. Accessoriuskern und Hypoglossuskern endigen ungefähr in einer Höhe; der Vaguskern erstreckt sich weiter cerebral.

Die Wurzelbündel, deren tiefstes dicht cerebral von der II. dorsalen Spinalnervenwurzel das Mark verlässt (s. Abschnitt I, S. 533), haben in der Hauptsache den gleichen Verlauf wie beim Huhn, nämlich nach dorsal gerichtet, in der Sagittalebene flach gekrümmt und zugleich caudal geneigt. Auch beim Waldkauz schliesst sich, wie im I. Abschnitt erwähnt, noch ein eng dem Rückenmark anliegender Abschnitt diesem ersten Abschnitt an.

Der Beginn dieser Bündel am Kern ist sehr schwierig, in einzelnen Fällen gar nicht festzustellen; man sieht sie dann von der Peripherie her kommend dicht vor dem Kern sich auffasern und verschwinden. Hieraus kann geschlossen werden, dass mitunter in der Nähe des Kernes ein sehr steiler Verlauf stattfindet. — Während nun weiterhin beim Huhne der Nerv nach Durchwanderung der Markbrücke in das Hinterhorn eintrat, verläuft er hier durch den Hinterstrang, durchsetzt ihn quer und erreicht die graue Substanz erst an der medialen Seite der Basis des Hinterhorns.

Diese Eigenthümlichkeit behalten die Wurzeln auch weiterhin bei während all den eingreifenden Umformungen, die Hinterhorn und Hinterstrang erleiden; auch hier tritt als Wirkung der Umgestaltung schliesslich annähernd horizontale Lagerung der Bündel ein.

Nach meinen Präparaten zeigt es sich, dass wie bei Gallina, so auch hier bei Strix von einer bestimmten Höhe an, kurz vor der Eröffnung des Centralkanals, mit den motorischen Accessoriuswurzeln sensible Vagusfasern verlaufen.

Die Raphe selber enthält hauptsächlich 3 Fasersysteme, die hier ziemlich deutlich zu sondern sind, nämlich:

1. Vagusfasern zum Hypoglossuskern der andern Seite,
2. Seitenstrangfasern, deren weiterer Verlauf nicht festgestellt werden konnte,
3. ein constantes Bündel, das aus der Raphe auftauchte, um in den dorsalen Vaguskern zu ziehen. Auf dem Wege dahin liegt es medial vom Accessoriuskern, zwischen ihm und dem Centralkanal. Ueber die Herkunft dieses Bündels konnte nichts Sicheres festgestellt werden. Es ist möglich, dass es gekreuzte Vagusfasern sind, die Brandis experimentell nachgewiesen hat.

3. Der Nervus accessorius bei Testudo graeca. (Hierzu Fig. 10.)

Da über die Form des Centralorganes, die Vertheilung grauer und weisser Substanz und die Anordnung der Ganglienzellen zahlreiche Untersuchungen vorliegen, so hebe ich nur hervor, was für den Ursprung des N. accessorius von Bedeutung ist.

Im Vorderhorn finden sich grosse motorische Zellen, die ohne sichtbare Sonderung Strangzellen, Commissurenzellen und Wurzelursprungszellen umfassen. Durch einen Zwischenraum von ihnen getrennt, an der Basis des Hinterhorns, dorsal und seitlich vom Centralkanal, liegen ähnlich gestaltete grosse multipolare Zellen. Kleine Zellen sind rings in der grauen Substanz zerstreut, vornehmlich dorsal vom Centralkanal stärker angesammelt.

Der Uebergang in das verlängerte Mark ist nicht wie bei den Säugethieren und Vögeln von complizirten Umlagerungen begleitet, sondern vollzieht sich in deutlicher Einfachheit. Wie beim Frosch, besitzt das verlängerte Mark der Schildkröte jene primitive Form, die als embryonale Bildung auch bei den Säugethieren vorübergehend vorkommt, und von His beschrieben worden ist: zwei in der Raphe zusammenstossende Bodenplatten und zwei im stumpfen Winkel darauf sich erhebende Flügelplatten. Denkt man sich zur Ableitung dieser Form das Rückenmark in dem spaltförmig verlängerten Centralkanal nach beiden Seiten auseinander gelegt, so findet man

1. jederseits in der Grundplatte die Fortsetzung der Vorderhornzellen (m e d i a l e Zellensäule — Hypoglossuskern),

2. in dem Winkel zwischen Grund- und Flügelplatte die Fortsetzung der mehr dorsal gelegenen motorischen Zellen (l a t e r a l e Zellensäule — motorischer Vagoaccessoriuskern),

3. im dorsalen Theile der Flügelplatten den sensiblen Vaguskern.

Bei der Bildung des Hypoglossuskernes kommt es nicht zu einer Differenzirung im Vorderhorn. Das g e s a m m t e Vorderhorn wird H y p o g l o s s u s k e r n. Die Wurzeln treten nicht aus der ventralen Kante, sondern aus der inneren, der Raphe zugewendeten Fläche des Vorderhorns hervor.

Die distalsten Accessoriuswurzeln finde ich nirgends beschrieben. Das Gebiet, in dem sie zu suchen sind, ist im I. Abschnitte angegeben worden (s. S. 535). Es ergiebt sich für den centralen Verlauf folgendes: Hart an der ventralen Seite des

vom Rande her einspringenden dreiseitigen Tuberculum gelatinosum biegen eine geringe Zahl zarter Nervenfasern ins Rückenmark ein. Sie bleiben weiterhin der ventralen Seite des Hinterhorns angeschlossen, um erst kurz vor der Basis ein wenig ventralwärts abzuweichen, so dass also hier, in dem Winkel zwischen der centralen grauen Masse und dem Hinterhorn ein schmales Bündel Seitenstrangfasern zwischen Accessorius und Hinterhorn verläuft. Der Nerv tritt dann in den Centraltheil der grauen Substanz ein und zieht bis dicht in die Nähe der oben beschriebenen Ganglienzellen.

Diesem Verlaufe des distalsten Accessoriusbündels ist der des zweiten durchaus ähnlich, nur ist dieses ein wenig stärker. Wie jenes im Bereiche der II. ventralen Wurzel austrat, so dies im Bereiche der I. vorderen Rückenmarkswurzel, was dadurch bewiesen wird, dass die zusammengehörigen Wurzelelemente in nahe beieinanderliegenden Querschnittsbildern zur Beobachtung gelangen.

Weiter cerebral sind isolirte Fasern zum motorischen Kern nicht mehr nachzuweisen. Sie finden sich hier nur in Gemeinschaft mit sensiblen Vagusfasern, und zwar bilden sie die dorsalste Portion der im übrigen zur Raphe ziehenden Bündel. Dies bereits für die Vögel mit einiger Schwierigkeit festgestellte Verhältniss liegt hier fast mit schematischer Klarheit vor uns.

Ausser diesen Zügen enthalten die Vaguswurzeln noch Fasern zum gleichseitigen sensiblen Kern und solche zum Fasciculus solitarius.

Auch die Schildkröte besitzt somit keinen isolirten N. accessorius, sondern nur einen gemischten N. vago-accessorius, dessen distaler Abschnitt allerdings rein motorisch ist, jedoch von den motorischen Vagusfasern durch keine Grenze zu scheiden ist. Deutlicher, als bei den untersuchten Vögeln zeigt es sich bei der Schildkröte, dass der distale rein motorische Abschnitt mit dem segmental entspringenden spinalen Theile zusammenfällt.

Gegenüber dem tiefstehenden Rückenmark der Schildkröte weist die Medulla oblongata der Riesenschlange, die ich zu untersuchen Gelegenheit hatte, derartige Aehnlichkeit mit den Vögeln auf,

dass ich ihre Beschreibung übergehen darf, zumal Rabl-Rückhardt [1]) ausführlich darüber gehandelt hat.

4. Uebersicht über den centralen Verlauf bei Sauropsiden.

Die Verhältnisse des Rückenmarksabschnittes konnte ich im Einklang mit früheren Untersuchungen darstellen. Für die Vögel sind sie durch Stieda, Clarke, Turner und Brandis [2]) bereits bekannt gewesen, für die Reptilien ist, wie bemerkt, eine Beschreibung des distalen Nervenabschnittes nicht vorhanden. Grimm [3]) hat für die Kreuzotter und Lüderitz [4]) für die Ringelnatter grosse Ganglienzellen beschrieben, die den Vorderhornzellen gleichend, sich dorsal vom Centralkanal finden. Werthvoll ist auch die kurze Bemerkung von Koeppen [5]), dass kurz vor der Eröffnung des Centralkanals eine starke dorsale Wurzel („N. recurrens") das Mark verlasse.

Erst für die cerebrale Fortsetzung des N. accessorius, seine Beziehungen zu den benachbarten Kernen und die Anordnung der Wurzelbündel ergeben sich Widersprüche. Ich übergehe die ältere Literatur [6]), auch die Darstellung von Kreis, da sie bei Turner wiederkehrt, und verweile bei den jüngsten Arbeiten, denen von Turner und von Brandis.

Turner trennt den dorsalen Vaguskern und den ventral davon gelegenen Accessoriuskern in ihrer ganzen Länge scharf von einander, sowohl topographisch, wie histologisch. Beide Kerne liegen eine Strecke weit nebeneinander, dann endigt der Vaguskern, während der Accessoriuskern sich weiter ins Rückenmark hin ausdehnt. Der Hypoglossuskern begleitet ventral den Kern des Accessorius, hat die gleiche Längenausdehnung und ist von ihm durch eine zellenarme Schicht getrennt.

---

1) Rabl-Rückhardt, Einiges über d. Gehirn der Riesenschlange. Ztschr. f. wiss. Zoologie, Bd. 58. 1894.

2) S. die Citate auf S. 536.

3) J. Grimm, Das Rückenmark von Vipera berus. Arch. f. Anat. u. Physiol. 1864. S. 507.

4) Lüderitz, Ueber das Rückenmarkssegment. Archiv f. Anat. u. Physiol., Anat. Abth. 1881. S. 433.

5) Koeppen, Das Centralnervensystem der Eidechse: Morphologische Arbeiten Bd. I. Heft 3.

6) Stieda a. a. O. p. 26. — Clarke a. a. O. p. 254.

Nach Brandis giebt es solch einen isolirten Accessoriuskern in der Medulla oblongata nicht mehr. Es geht vielmehr der im Rückenmark deutliche Accessoriuskern nach und nach in den von ihm beschriebenen „dorsalen Hypoglossuskern“ über. Es unterscheidet nämlich Brandis zwei Hypoglossuskerne. Der eine, ventrale, entwickelt sich aus der Spitze des Vorderhorns und dient den Hypoglossusfasern hauptsächlich zum Ursprunge. Der andere liegt dorsal davon; er beginnt im Rückenmark neben dem Centralkanal und erstreckt sich cerebralwärts in die zur Raphe ziehenden Fasern. Auch aus ihm treten Wurzeln in den Hypoglossus ein. Brandis hebt nun aber hervor, dass dieser dorsale Kern sowohl vorhanden sei, wenn allein aus dem ventralen Kerne Wurzeln kämen, — als auch dann noch, wenn überhaupt der Hypoglossus schon erschöpft sei: Es müsse mithin dieser Kern noch andere Beziehungen haben.

Diese weiteren Beziehungen ergeben sich ihm aus zweierlei: Durch seinen eben erwähnten Zusammenhang mit dem Accessoriuskern, ferner dadurch, dass er aus ihm Vagusfasern hat hervorgehen sehen.

Was diese letzte Angabe anbetrifft, so kann der Ursprung sensibler Vaguswurzeln aus dem fraglichen Kerne wohl ausgeschlossen werden. Entspringen aber motorische Vagusfasern aus ihm, so bleibt immer noch die Schwierigkeit bestehen, dass ein und derselbe Kern zwei so verschiedenen Systemen, wie die des Vago-Accessorius und des Hypoglossus sind, zum Ursprung dienen solle. Gleich bedenklich ist der Uebergang des spinalen Accessoriuskernes in den Hypoglossuskern. Aehnliche für die Säugethiere gemachte Angaben (z. B. von Dees) haben sich als unzutreffend erwiesen.

Erklärung für Brandis' Angaben bietet die Natur des Accessoriuskernes selber. Wie bei den Säugethieren rückt er auch hier nach und nach in die Nähe des Centralkanals. Wäre er ein solider Zellenstrang, so könnte dies Schritt für Schritt verfolgt werden. Da er indess aus hintereinanderliegenden Zellennestern besteht, so findet man ihn nach längerem Zwischenraume unter den übrigen, am Centralkanal gelegenen Ganglienzellen wieder. Mithin liegt die Schwierigkeit darin, die Fortsetzung des Accessoriuskernes von der Fortsetzung der übrigen Vorderhornzellen zu scheiden: die Hauptmasse der Vorderhornzellen

setzt sich als Hypoglossus-Nebenkern (dorsaler Kern) mit vereinzelten Zellen in die Medulla oblongata fort und bildet hier das zellenarme Gebiet zwischen Accessoriuskern und ventralem Kern. Die dorsalste in die Raphe hineinragende Ecke jenes Kernes ist stets deutlich ausgebildet und von grossen motorischen Ganglienzellen erfüllt. Sie ist als Fortsetzung des Accessoriuskerns von dem dorsalen Hypoglossuskerne zu sondern.

Nach meinen Untersuchungen folge ich somit der Darstellung von Turner. Hiernach erklären sich die Abweichungen in der Deutung der Wurzeln leicht: die von Brandis geschilderten „Vagusfasern vom dorsalen Hypoglossuskern" sind die bereits von Kreis richtig erkannten Accessoriusfasern. Die von demselben Autor indess als „gekreuzte Accessoriuswurzeln" bezeichneten Züge sind mit Brandis wohl als gekreuzte Vagusfasern zu betrachten.

Bei Gelegenheit des „dorsalen Hypoglossuskerns" sei die wichtige Frage nach der vergleichenden Anatomie dieses Kernes erwähnt. Bekanntlich liegen für die Säugethiere die Beschreibungen eines „kleinzelligen Hypoglossuskernes" von Duval[1]) und Roller[2]) vor, einer Zellengruppe, die ventral vom Hauptkern gelegen, hin und wieder einer Wurzel zum Ursprung diene. Später wies nun P. D. Koch[3]) für die Taube und die Ente nach, dass ihr Hypoglossuskern dort liege, wo sich beim Menschen der Nebenkern finde, dass indess auch aus einer dorsal gelegenen Zellengruppe bisweilen gleichfalls Fasern entsprängen. Brandis hat nun an der Hand reichen Materials nachgewiesen, dass bei den Wurzeln individuelle Schwankungen in der Ausbildung beider Kerne vorkämen, dass z. B. bei den Papageien der dorsale Kern stark entwickelt sei, und Fürbringer[4]) spricht die Vermuthung aus, dass diese Ausbildung mit der Entfaltung des syringealen Muskelapparates in Zusammenhang stehe. — Da indess die dorsale Ecke dieses Kernes als Accessoriuskern abgesondert werden muss, so ist die Vergleichung zwischen Säugethieren und Vögeln gleichfalls zu modifiziren und zwar folgendermassen:

1) Vgl. oben p. 553.

2) Roller, Ein kleinzelliger Hypoglossuskern. — Archiv f. mikroskopische Anatomie. Bd. 19. p. 383.

3) Vgl. oben p. 553.

4) a. a. O. p. 504.

Bei den Säugethieren spaltet sich bei wohl differenzirtem Vorderhorn der Accessoriuskern aus der vorderen-lateralen Gruppe ab; diese sowie die mediale Zellengruppe bleiben erhalten. — Bei den Vögeln ist zur Zeit der Abspaltung des Accessoriuskerns das Vorderhorn noch nicht differenzirt, erst später sondert sich der Rest in einen vorderen und einen medialen Theil. Bei den Säugethieren wird die mediale Gruppe zum Hypoglossuskern. Sie liegt am Boden des Centralkanals und hält den Accessoriuskern lateral von sich. Die vordere Gruppe bleibt als todter Strang eine Strecke weit erhalten, bildet den Nebenkern und lässt hin und wieder auch selbst Wurzeln entstehen. Bei den Vögeln wird diese vordere Gruppe zum Hauptkern, der an und für sich hinten liegende Accessoriuskern wird nicht verdrängt, lagert sich vielmehr an den Boden des Ventrikels. Die mediale Gruppe bleibt als todter Strang zwischen Accessoriuskern und Hypoglossuskern liegen, giebt selbst aber oft Wurzelfasern den Ursprung.

Die Zweitheilung des Vorderhorns in viscero motorische und somatomotorische Kerne ist die tiefer greifende Sonderung, die sich bei Vögeln und Säugethieren gleichmässig findet. Innerhalb der somatomotorischen Gruppen schlägt jede Thierklasse ihren eigenen Weg ein und bildet spezielle, sich aber gegenseitig ergänzende Formen aus.

In Betreff der Medulla oblongata der Reptilien bin ich in Uebereinstimmung mit Rabl-Rückhardt[1]) und Herrick[2]). Auch die Uebersicht, die Edinger[3]) über diese Verhältnisse giebt, stimmt im Wesentlichen mit meiner Schilderung überein, wenngleich er eine schärfere Abgrenzung des Accessoriuskernes gegen den Hypoglossuskern vermeidet. Nicht so stimme ich mit Koeppen[4]) überein, der, ohne besonders einen Vago-Accessoriuskern hervorzuheben, einfach die gesammten innen

1) a. a. O. p. 713.

2) Die Arbeit von Herrick über den Alligator war mir nicht zugänglich. Citirt ist sie bei Rabl-Rückhardt.

3) Edinger, Nervöse Centralorgane 5. Aufl., Leipzig 1896, S. 78 Fig 43, — S. 31—83.

4) Morph. Arbeiten Bd. I. 3 Heft.

von der ventralen Kommissur liegenden Zellen als „Nucleus centralis Stieda“ bezeichnet, obwohl Stieda[1]) in seiner ersten Beschreibung diese äusserliche Bezeichnung sehr genau erläutert und an seinem Nucl. centralis zwei gesonderte Abschnitte unterschieden hatte; diese Abschnitte verglich Stieda damals ungefähr dem Hypoglossuskern und Accessoriuskern der Säugethiere, ein Vergleich, der mit den nöthigen Einschränkungen aufrecht zu erhalten ist.

In Betreff des Verhältnisses des geschilderten motorischen Vago-Accessoriuskernes der Vögel zum Nucl. ambiguus der Säugethiere giebt es, wie schon Brandis erörtert hat, nur zwei Möglichkeiten: entweder ist der Nucl. ambiguus eine seitlich verlagerte und dem Kern der Vögel direkt vergleichbare Bildung, — oder er stellt eine neue Erwerbung der Säugethiere dar (dies letztere natürlich nur unter der Voraussetzung, dass man mit Brandis einen selbstständigen Accessoriuskern in der Medulla oblongata der Vögel leugnet). Auf Grund meiner obigen Ausführungen, namentlich infolge der Beziehungen des N. accessorius zum N. vagus, bin ich der Ansicht, dass der obere Theil des Accessoriuskerns der Vögel direkt dem Nucl. ambiguus vergleichbar sei. Dieser ist bei den Säugethieren weiter lateralwärts verlagert; er unterscheidet sich zugleich schärfer von dem im Rückenmark liegenden Kerngebiet, während bei den Vögeln die gesammte, von der Medulla oblongata bis ins Rückenmark reichende Kernanlage der motorischen Vago-Accessoriuswurzeln einheitliche Charaktere aufweist.

Ich kann die ausführliche Besprechung des Accessorius der Sauropsiden nicht schliessen, ohne auf eine eigenthümliche Frage einzugehen, die sich an das Rückenmark des Huhnes knüpft. Bekanntlich haben von Lenhossek[2]) und gleichzeitig Ramon y Cajal[3]) aus dem Cervicalmark des 4 Tage bebrüteten Hühnchens Fasern beschrieben, die sich centrifugal leitend, den hinteren Wurzeln beigesellen. Diese Beobachtung

1) a. a. O. p. 383.

2) v. Lenhossek, Der feinere Bau des Nervensystems im Lichte neuester Forschungen. Berlin 1893.

3) Ramon y Cajal, Neue Darstellung vom histologischen Bau des centralen Nervensystems. Arch. f. Anat. u. Phys. 1893.

wurde später von Kölliker[1]) und van Gehuchten[2]) bestätigt, mit dem Unterschiede, dass dieser an älteren (11 Tage bebrüteten) Embryonen gewisse Abweichungen fand. Alles in Allem erschien van Gehuchten das Dasein centrifugaler Bahnen in den hinteren Wurzeln so gesichert, dass er kein Bedenken trug, sie in seinem Lehrbuch der Neurologie schematisch in verschiedene Rückenmarksquerschnitte einzuzeichnen [3]).

Auffälliger Weise blieben diese Beobachtungen nur auf das Hühnchen beschränkt; Experimente bei anderen Thieren blieben erfolglos. Wenn auch Joseph[4]) früher angegeben hatte, nach Durchschneidungen zwischen Spinalganglien und Rückenmark Degeneration im Ganglion gefunden zu haben, so wurde das von Singer und Münzer[5]) geleugnet. Speziell als Controlle der erwähnten anatomischen Funde prüfte Gabri[6]) in zwei gründlichen Untersuchungsreihen mit dem Experimente die hinteren Wurzeln erwachsener Thiere und gelangte zu dem Ergebniss, dass sich centrifugal leitende Bestandtheile nicht nachweisen liessen.

Vergegenwärtigen wir uns die Angaben der Autoren über die genannten Fasern, so wird ihr Ursprungsort an der hinteren lateralen Seite des Vorderhorns angegeben, ihr Verlauf ferner als sagittal nach hinten gerichtet beschrieben, übereinstimmend auch die Dicke der Bündel hervorgehoben. Die Fasern sind ferner nur im Halsmarke beobachtet worden. Somit liegt die Vermuthung nahe, dass alle jene Mittheilungen sich auf den N. accessorius des

---

1) v. Koelliker, In der Diskussion über den Vortrag von His jun., Verhdl. d. anat. Gesellsch. Wien. 1892. S. 84.

2) van Gehuchten, Les éléments moteurs des racines postérieures Anat. Anz. Bd. 8. 1893. pp. 215—223.

3) van Gehuchten, Le système nerveux. 2e Édition. Louvain 1897. Figg. 219 und 254.

4) Joseph, Zur Physiologie der Spinalganglien. Arch. f. Anat. u. Phys., phys. Abth. 1887. S. 296—315.

5) Singer u. Münzer, Beiträge zur Anatomie des Centralnervensystems. Denkschriften der K. K. Akademie zu Wien. Bd. 57. 1890.

6) Gabri, a) in einem Referat von Fusari. Archives italiennes de Biologie. Bd. 24. 1895.

b) à propos des cellules radiculaires postérieures etc. ibid. Bd. 26. 1896. pp. 117—119.

Hühnchens beziehen, zumal es wunderbar erscheint, dass in diesen Stadien kein Accessorius beobachtet sein sollte, der nach Chiarugi[1]) bei Kaninchen schon am 10. Tage fix und fertig ist.

Es erwachsen dieser Vermuthung zwei Stützen. Zunächst hat die embryologische Untersuchung dargethan, dass der Accessorius spinalis des Hühnchens bis zum 4. Tage mit den rudimentären Spinalganglien und Wurzelfasern der ersten und zweiten dorsalen Wurzel in Beziehung steht, während sich später diese Anlagen völlig zurückbilden. Hieraus wäre die Verschiedenheit zwischen den ersten Beschreibungen, die am 4tägigen Hühnchen eine Verbindung mit dem Ganglien angegeben hatten und van Gehuchten's Mittheilung aufzuklären, der am 11. Tage diese Verbindung nicht mehr fand. — Ferner hat van Gehuchten an seinen Fasern Collateralen beschrieben. Collateralen an motorischen Nerven im Inneren des Centralorgans sind wenigstens bei Vögeln sehr selten, auch bei Säugethieren nach R. y Cajal, Kölliker und v. Gehuchten. Lenhossék jedoch hat sie bei Säugern häufig gefunden und betont nun[2]) — gewiss ein eigenthümliches Zusammentreffen — die ausserordentlich kräftige Ausbildung dieser motorischen Collateralen gerade bei den Wurzeln — des N. accessorius. v. Lenhossék hat sie nur am Accessorius der Maus gesehen. Trotz dieser beiden Stützen bleibt die Angabe vorab nur Vermuthung.

Immerhin ist sie recht wahrscheinlich, und es wäre nach meiner Beschreibung der ausgebildeten Form nunmehr per exclusionem der Nachweis zu führen, dass die „durchtretenden Fasern" mit den Accessoriuswurzeln nicht identisch sind. Dies könnte nur so geschehen, dass man neben diesen Fasern die Wurzeln des am 11. Tage sicher bereits vorhandenen N. accessorius nachwiese.

c) Amphibien. — Der centrale Verlauf der Vagusgruppe beim erwachsenen Frosch. (Hierzu Fig. 11.)

Wenngleich die zuletzt geschilderten Verhältnisse der Schildkröte bereits einige Schlüsse auf die Phylogenese des N. accessorius der höheren Amnioten zulassen, so bildet dennoch die

1) Chiarugi, Le dévellopement des nerfs vague, accessoire et hypoglosse etc. ibid. Bd. 13. 1890. pp. 309—341, 421—443.

2) Vgl. über diese Frage bei Lenhossék, p. 254—259.

Untersuchung der Amphibien einen nothwendigen Bestandtheil dieser Arbeit, weil sie wiederum mit ihrer einfachen, ungesonderten Vagusgruppe Licht auf die tiefsten Formen der Reptilien zu werfen vermögen. Es musste zur Vermeidung jeder Unklarheit darauf ankommen, ein bereits genau bekanntes Objekt zum Ausgang dieser Vergleichung zu machen, eine Forderung, die das Centralorgan des Frosches bestens erfüllt. Schon Stieda [1]) hat uns mit seinen morphologischen und histologischen Eigenthümlichkeiten bekannt gemacht; längere Zeit nach ihm Koeppen [3]), jüngst endlich Gaupp [2]) mit seiner wundervollen Bearbeitung der Lehre vom Nervensystem in der neuen Auflage von Ecker's und Wiedersheim's Anatomie des Frosches. Hierzu kommen zwei wichtige Spezialarbeiten von Osborn [4]) und Strong [5]) über den Ursprung der Gehirnnerven, endlich die erst kürzlich veröffentlichte Untersuchung von Herrick [5]) über die Gehirnnerven der Teleostier, bei denen vergl.-anatomisch auf die Amphibien eingegangen wird.

Meine eigenen Untersuchungen beschränken sich auf die Anordnung der Theile im verlängerten Mark, ihre Entwickelung aus der Rückenmarksformation und den Ursprung der Vaguscomponenten; hierbei werde ich die bereits von den erwähnten Autoren gegebenen Darstellungen bestätigen können; indess glaube ich, die Bedeutung des „Nucleus centralis" (Stieda), die auch nach Gaupp's Untersuchungen unklar geblieben ist, nach meinen Präparaten erklären zu können, was für die vergleichende Anatomie der Vorderhornzellen von Wichtigkeit ist, indirekt also auch für die des Accessoriuskernes. — Grundlage der Beschreibung bildet eine aus mehreren Serien ausgewählte Schnittreihe vom N. cervicalis III bis zu den distalen Acusticuswurzeln hin.

1) Stieda, Studien über das centrale Nervensystem der Wirbelthiere. Ztschr. für wiss. Zool. Bd. 20. 1870.

2) Koeppen, Zur Anatomie des Froschgehirns. Arch. f. Anat. u. Phys. Anat. Abth. 1888.

3) Osborn, Contribution to the internal structure of the Amphibian Brain. Journ. of Morphology. Vol. II. Boston 1889. p. 51—94.

4) Oliver S. Strong, The Cranial Nerves of Amphibia. — Journal of Morph. Bd. X. Boston 1895. p. 101—238.

5) Herrick, The Cranial Nerve Components of Teleosts. Anatomischer Anzeiger. Bd. XIII. Heft 16. 1897.

Ein Querschnitt durch das Rückenmark in der Höhe des N. cervicalis II zeigt die graue Figur ohne scharfe Sonderung in Vorder- und Hinterhorn (Stieda). Vom Rande ragt in den weissen Markmantel das Tuberculum gelatinosum (Koeppen, Gaupp) hinein, das mit den winzigen Hinterhörnern eine Art Trennung zwischen dem seitlichen und hinteren Strange vollzieht. Der Hinterstrang zeigt dunklere Färbung, da seine Fasern von feinerem Kaliber sind, als die der anderen Stränge. Die graue Substanz ist rings von kleinen Zellen erfüllt, die besonders dorsal vom Centralkanal jederseits eine schärfer begrenzte Gruppe bilden, den Nucl. cornus dorsalis (Gaupp). Im Vorderhorn hebt sich die bekannte Gruppe grosser multipolarer Zellen (Stieda, Koeppen, Gaupp) hervor, die in der seitlichen Ausbuchtung des Vorderhorns liegen, und aus der man oft deutlich Nervenfasern in die vordere Wurzel ziehen sieht. Stieda bezeichnete sie einst als „grosse spindelförmige Zellen der lateralen Gruppe". — Beim Uebergang in die Medulla oblongata bilden sich diese Theile folgendermaassen um.

I. Tuberculum gelatinosum und Hinterstrang. Die zapfenförmig in das Rückenmark hineinragende Ansammlung gelatinöser Substanz zieht sich mehr gegen den Rand hin zurück und verstreicht dann völlig. Zugleich bleibt die Verbindung mit dem Hinterhorn nicht erhalten. Die Grenze zwischen Hinterstrang und Seitenstrang wird durchbrochen (Genaueres bei Gaupp S. 33). Diese Durchbrechung geht vom Hinterstrang aus; sie ist das erste Zeichen für seine Wanderung nach ventral. Die cerebrale Fortsetzung des Hinterstranges — die Rad. spinalis Trigemini — rückt nach und nach an der Seite der Medulla immer mehr nach ventral. Der Querschnitt dieser aufsteigenden Wurzel ist zunächst noch länglich, wird dann später nierenförmig, zuletzt oval.

II. Hinterhorn und Solitärstrang. Der oben erwähnte Nucl. cornus dorsalis wird schwächer und weniger scharf begrenzt, verliert sich endlich ganz; gewisse kleinzellige Massen aber, die später in der Medulla oblongata getroffen werden und als Endigungen sensibler Vaguswurzeln gelten müssen (siehe auch Gaupp S. 123), scheinen mir in der direkten cerebralen Fortsetzung dieses Dorsalhornkernes zu liegen. — Der Fasciculus solitarius hebt sich kurz nach Eröffnung des Centralkanals als ein runder mit Faserquerschnitten und Zellen erfüllter Bezirk ab, der weiterhin medial

von der Trigeminuswurzel liegt, in den Hilus ihres nierenförmigen Querschnitts eingefügt.

III. Vorderhorn. Wichtigen Veränderungen unterliegt das Vorderhorn nebst seinen Zellen. Zunächst rücken diese Zellen nach medial, dicht ventral von der vorderen Kommissur. Vergleicht man ferner den Abstand dieser Commissur von dem Centralkanal in verschiedenen Querschnittshöhen, so findet man ihn fort und fort vergrössert. Während nun jene erwähnten motorischen Zellen ventral von der Commissur liegen, treten jetzt zwischen dem Centralkanal und der Commissur gleichfalls grosse multipolare Ganglienzellen auf, zuerst spärlich, dann immer zahlreicher. Eine Strecke weit sind sie gleichmässig ausgebildet, bald aber beginnt die untere Gruppe gegen die obere zurückzutreten. Sie wird ärmer an Zellen und erlischt endlich, während die obere Gruppe noch eine Strecke weiter ins verlängerte Mark hineinreicht. Sie hört dann gleichfalls auf, erhält sich nur in einzelnen Zellen und beginnt erst beim Austritt des N. abducens wieder.

Beide Zellengruppen sind enge zusammengehörige Theile einer einzigen Hauptgruppe. Dies folgt einmal aus der Regelmässigkeit, mit der die Zunahme der einen und Abnahme der anderen Gruppe einander entsprechen, ferner aber daraus, dass aus beiden Theilen, wie dicht aufeinander folgende Schnitte zeigen, Ausläufer in die Rad. ventr. II eintreten. Die obere Gruppe entspricht nun in ihrer Lage dicht am Boden des Ventrikels zu beiden Seiten des „Septum medium“ (Stieda) völlig dem alten Nucleus centralis. In seinen ersten Untersuchungen hatte ihn Stieda als Kern des N. vagus bezeichnet, dies aber später selber bezweifelt und den indifferenten Namen dafür eingesetzt. Gaupp leugnet neuerdings jeden Zusammenhang mit dem Vagus, er hat vielmehr den Eintritt ventraler Commissurenfasern und den Austritt vorderer Wurzeln aus ihm beobachtet. Man wird die Bedeutung dieser Zellengruppe vielleicht richtig würdigen, wenn man auf die Hypoglossuskerne der höheren Thiere zurückgeht, vornehmlich auf das, was S. 567 über die Differenzirung in der somatomotorischen Gruppe der Sauropsiden gesagt wurde. Hier, wo kein besonderer N. hypoglossus besteht, kommt es ebenfalls im Bereiche der vordersten ventralen Wurzeln zu einer Differenzirung in der genannten Gruppe. Nicht aber

wird hier ein Theil der entstehenden Gruppen, wie bei den Säugethieren und Vögeln zum alleinigen Ursprungsherd, sondern beide betheiligen sich zunächst gleichmässig an der Bildung der Radix ventralis; erst später erhält der obere Kern einiges Uebergewicht, was sich indess weiter cerebral nach Gaupp's Angaben völlig ausgleicht. So würde also auch hierin der Frosch den Ausgangspunkt für die spätere Differenzirung der Amnioten darstellen, und es würde der alte Nucl. centralis dem dorsalen Hypoglossuskern der Vögel, sowie dem eigentlichen Hypoglossus-Hauptkern der Säugethiere vergleichbar sein.

Ungefähr in derselben Höhe, in der die Differenzirung der medialen Zellen zu zwei Gruppen erfolgt, beginnt auch die Ansammlung lateral neben dem Centralkanal gelegener Zellen, derselben, die Gaupp auf Fig. 11, S. 31 abbildet und als Cellulae ventrales laterales bezeichnet. Sie unterscheiden sich in ihrer Form durch nichts von den grossen multipolaren Zellen der medialen Gruppe. Zuvörderst nur in kleinen Anhäufungen zusammenstehend und durch Zwischenräume von einander getrennt, bilden sie bald eine längliche Zellensäule, die nun, bald abschwellend, bald sich verdickend, in die Medulla oblongata hineinzieht. Dort, wo sie neben der dorsalen medialen Gruppe vorkommt, sind beide durch ihre Beziehungen zu den Commissurenfasern zu unterscheiden, die zwischen ihnen in einer schön geschwungenen Achtertour hindurch ziehen, so dass man medial davon die eine, lateral die andere der beiden Gruppen antrifft. Da die laterale Zellensäule den Ursprungskern der motorischen Vagusbestandtheile darstellt, so findet man hier ganz ähnliche Lagebeziehungen, wie sie zwischen dem Accessoriuskern, dorsalen Hypoglossuskern und gewissen Commissurzügen bei den Vögeln bestehen.

Die Vagusgruppe selber bezieht ihre Faserelemente aus den verschiedenen erwähnten Gebieten des centralen Grau's. Die einzelnen Bestandtheile vereinigen sich dann kurz vor dem Austritt zu den mit blossem Auge sichtbaren Wurzeln.

Hier wäre daran zu erinnern, dass diese Wurzeln nicht in gleicher Höhe das Mark verlassen, sondern Radix I am meisten dorsal, Radix II und IV ein wenig tiefer und Radix III dicht unterhalb der zweiten austritt. Diese Unterschiede sind auf die Beziehungen der centralen Bahnen zu der aufsteigenden V. Wurzel zurückzuführen. Es zeigt sich nämlich, dass die I. und II. Wurzel quer durch den Tri-

geminuszug hindurch nach aussen treten, die I. durch seinen oberen, die zweite durch seinen unteren Abschnitt. Die dritte Wurzel tritt an der ventralen Seite der V. Wurzel aus, ebenso alle Componenten der IV. Wurzel. — Gaupp hebt hervor (S. 123), dass die IV. Wurzel durch den Lateralstrang austrete, die III. an der Grenze von Lateral- und Dorsalstrang, dass also die IV. Wurzel am tiefsten entspringe. — Es ist jedoch zu bedenken, dass dort, wo die IV. Wurzel austritt, der Dorsalstrang selber bereits seine Lage verändert hat und mehr dorsalwärts gerückt ist, so dass trotzdem die IV. Wurzel äusserlich so entspringt, wie es mir nach meinen im I. Abschnitt beschriebenen Beobachtungen sicher erscheint.

Im einzelnen fand ich unter Bestätigung der Angaben von Strong und Gaupp die Wurzel wie folgt zusammengesetzt:

I. (am meisten cerebrale) Wurzel: Bestandtheile des Fasc. solitarius durch den oberen Theil der Trigeminuswurzel ziehend. Ventral von der Trigeminuswurzel ein sehr feines motorisches Bündelchen. Dorsal Fasermassen zu den lateralen, kleinzelligen Massen.

II. Wurzel: Bestandtheile des Fascic. solitarius durch den unteren Theil der Trigeminuswurzel. Ventral angelagert starke motorische Fasern. Zu dieser Wurzel gesellen sich Fasern, die aus der Trigeminuswurzel selber abbiegen[1]).

III. Wurzel: Hauptmasse des Fasciculus solitarius und starkes motorisches Bündel ventral von der Trigeminuswurzel.

IV. Wurzel: Als ihre Bestandtheile sind eine Reihe in kurzen Abständen hintereinander durch den Seitenstrang tretender Bündelchen zu betrachten, die der motorischen Kernsäule entstammen. Das proximalste, bald hinter der III. Wurzel anzutreffende Bündel ist das stärkste, die hinteren werden bald sehr fein. Auffallend ist es, dass diese Wurzeln trotz sorgfältiger Untersuchung lückenloser Seriengebiete mit starken Vergrösserungen nicht bis zur Peripherie verfolgt werden konnten. Man muss annehmen, wie dies schon Osborn[2]) und Strong[3]) gethan

1) Diese Fasern hat Strong beschrieben, Gaupp (S. 39) hielt es nicht für sicher, dass ein grosser Theil der Vaguswurzeln in diesen Strang eintrete und vermuthet, dass sie ihn auf ihrem Wege zum Kern nur durchsetzen.

2) a. a. O. S. 65.

3) a. a. O. S. 138.

haben, dass eine Umbiegung in die Längsrichtung stattfinde. Stieda hat diese distalen Wurzeln bereits ganz genau beschrieben und sie dem N. accessorius der Vögel und Säugethiere verglichen.

Ich schliesse mich diesem Vergleiche an, mit der ausdrücklichen Bemerkung, dass die IV. Wurzel von den motorischen Bestandtheilen der 3 vorderen Wurzeln durch keinen durchgreifenden Unterschied zu sondern ist. Ebensowenig besteht ein solcher Unterschied zwischen der hinteren und der vorderen Abtheilung in der lateralen Kernsäule. Vielmehr stimmen beide Abschnitte histologisch und topographisch überein.

Sehr wichtig ist es ferner, dass alle motorischen Componenten der Vagusgruppe beim Frosch ventral von der Trigeminuswurzel austreten.

III. Abschnitt.

Ergebnisse der vergleichend-anatomischen Untersuchung.

Die charakteristischen Merkmale, die für den N. accessorius der untersuchten Thierklassen nach eigenen und den Untersuchungen Anderer nunmehr festgestellt sind, sind folgende: [1])

I. Säugethiere. Austritt aus dem Centralorgan: Stets selbstständig ausgebildet, **meist unsegmentirt** von der Ursprungslinie der hinteren Wurzeln entfernt und ziemlich tief am Halsmarke nach abwärts reichend. Centraler Verlauf: Ein im Rückenmark liegender, **sich aus der vorderen lateralen Gruppe differenzirender** und bis zum Beginn der Schleifenkreuzung reichender Kern, in seiner Fortsetzung ein nach kurzer Unterbrechung beginnender Kern in der Medulla oblongata. Wurzeln der Medulla oblongata an der ventralen Seite der Trigeminuswurzel. Wurzeln aus dem Rückenmark, z. T. nach absteigendem Verlauf, mit scharfem rechtwinkligen Knick in den Seitenstrang tretend, **jedoch oft mit innigen**

1) Die neu zu dem vorhandenen Material hinzugefügten oder schärfer hervorgehobenen Punkte sind fett gedruckt.

Beziehungen zu den hinteren Wurzeln, namentlich in den distalen Segmenten und in der Höhe der Pyramidenkreuzung.

II. Vögel und Reptilien. Austritt aus dem Centralorgan: Nicht immer selbstständig ausgebildet, **im Bereiche des Rückenmarks segmentirt, in der Ursprungslinie der hinteren Wurzeln entspringend** und mässig weit am Halsmark nach abwärts reichend. Centraler Verlauf. Einheitlicher, vom Rückenmark bis in die Medulla oblongata reichender, in den distalen Abschnitten nicht continuirlicher, **sich aus dem hinteren seitlichen Theil des Vorderhorns differenzirender Kern. Wurzeln an der Basis des Hinterhorns oder durch das Hinterhorn oder dorsal davon austretend, cerebralwärts mit sensiblen Wurzeln gemeinschaftlich verlaufend und stets ohne rechtwinklige Umbiegung.**

III. Amphibien (Frosch). Austritt aus dem Centralorgan, unselbstständig zur Vagusgruppe gehörig, an den Accessorius der Amnioten nur durch Aeusserlichkeiten erinnernd. Ventraler Verlauf. Seitlich neben dem Centralkanal liegender, in die Medulla oblongata sich erstreckender Kern, Wurzeln an der ventralen Seite der Trigeminuswurzel austretend.

Amphibien, Sauropsiden und Säugethiere stellen hinsichtlich ihres Nervus accessorius drei scharf gesonderte Typen dar. Jede Klasse steht den beiden anderen mit ganz charakteristischen Eigenthümlichkeiten gegenüber, so dass an und für sich gar keine Rede davon sein kann, sie direkt mit einander zu vergleichen. Wenn man, wie es allgemein üblich ist, die Nerven nebeneinander stellt, und sie nur dadurch sich unterscheiden lässt dass man sagt, der Nerv der Vögel reiche weiter nach abwärts als der der Amphibien, und der der Säugethiere wiederum weiter als der der Vögel, so verwischt man damit all die zahlreichen, gröberen und feineren Unterschiede, die in den beiden ersten Abschnitten dieser Untersuchung entwickelt worden sind.

In dem folgenden dritten Abschnitte wird es sich darum handeln, zwischen diesen Gegensätzen zu vermitteln, um zu einer klaren Anschauung zu gelangen, welchen Weg die Entwicklung des Nerven in der Thierreihe genommen hat.

Es ergeben sich für die vergleichend-anatomische Betrach-

tung zunächst drei sehr wichtige Beziehungen zwischen den Amnioten und Amphibien.

Erstens stehen sich die Säugethiere und Sauropsiden darin nahe, dass ihr N. accessorius in das Gebiet des Rückenmarks hineingreift, bei den Amphibien dagegen nicht.

Zweitens stehen die Sauropsiden den Amphibien nahe, weniger im äusserlich sichtbaren Ursprunge, als in Eigenthümlichkeiten des centralen Verlaufs. Die hierin vorhandene Aehnlichkeit ist so gross, dass der N. accessorius der Schildkröte z. B. dem des Frosches viel enger verwandt erscheint, als dem der übrigen Amnioten (vergl. S. 562).

Drittens findet eine deutliche Annäherung zwischen tiefstehenden Säugethieren und tiefstehenden Reptilien statt, wie gewisse Beobachtungen bei Dasypus und Testudo gezeigt haben (s. oben S. 548 und 563).

Mit Sicherheit lässt sich schon aus diesen drei Beziehungen der Weg feststellen, den die Entwicklung des N. accessorius bei den höheren Vertebraten genommen hat: Ausgehend von der nicht ins Rückenmark hinabreichenden Vagusgruppe der Amphibien hat sich zunächst eine Uramniotenform des Nerven gebildet, mit folgenden Charakteren: Innige Verbindung mit dem Vagus, Hinabreichen mindestens ins I. Cervicalsegment, Ursprung aus einer seitlichen Zellenansammlung des Vorderhorns und Verlauf an der ventralen Seite der Hinterhornsubstanz.

Von dieser Urform haben sich in zwei Reihen die Reptilien und Vögel und die Säugethiere entwickelt, so dass bei tieferen Gliedern noch heute Aehnlichkeiten vorhanden sind (Dasypus Testudo), während der N. accessorius bei den Vögeln und den höheren Säugethieren in den wichtigsten Punkten von einander Abweichungen zeigen.

Sucht man diesen Weg der Entwicklung in seinen Einzelheiten zu ermitteln, so ist man nicht so sehr auf die Hypothese angewiesen, wie das zunächst scheinen mag: Es ergeben sich vielmehr aus der Vergleichung der einzelnen Formen ganz bestimmte Schlüsse auf die Vorgänge der Entwicklung im Einzelnen.

Auf Grund dieser Vergleichung unterscheide ich zunächst zwischen primären und sekundären Entwicklungsvorgängen.

Primäre Vorgänge sind die, die sich bei der Bildung der Urform abgespielt haben, die wir also bei allen Amnioten in gleicher Weise wirksam sehen, und die zugleich die einseitige Entwicklung des Nerven bei den Sauropsiden beherrschen. — Sekundäre Vorgänge sind die, die weiterhin dazu kommen mussten, um den Säugethiernerven in seiner vollen Ausbildung hervorgehen zu lassen. Die primären Vorgänge werden durch die Vergleichung zwischen Sauropsiden und Amphibien festgestellt werden können, durch Vergleichung zwischen Säugethieren und Sauropsiden die sekundären.

a) Primäre Vorgänge in der Entwicklung des Nervus accessorius.

1. Aeusserlich der auffälligste Unterschied zwischen Amphibien und Reptilien besteht in der Zahl der Accessoriuswurzeln. Wie die gesammten Medullaoblongatawurzeln des N. glossopharyngeus und des N. vagus den 3 vorderen Vaguswurzeln des Frosches gegenüber an Zahl vermehrt sind, so auch diejenigen, die der einen ascendirenden vierten Vaguswurzel des Frosches entsprechen. Eine Andeutung solcher Vermehrung findet sich hin und wieder bereits auch beim Frosch in Form der beschriebenen Nebenwurzeln, die bereits von Stieda erwähnt werden (s. Abschnitt I, Seite 541). — Hierzu kommt

2. Diese Wurzeln haben eigenthümliche Beziehungen zu den spinalen Segmenten. Soweit der N. accessorius nämlich in's Rückenmark hineinreicht, kommt auf jedes Segment ein Ursprungsfädchen. Bei den beschriebenen Vögeln sind diese Verhältnisse nicht so klar, wie gerade bei der Schildkröte, wo die Fädchen gerade über den motorischen Wurzeln des Segments austreten und wo ich die Anheftung einer sensiblen II. Wurzel mit dem Austritt der distalsten Accessoriuswurzel vereinigt fand (s. Abschnitt I, S. 535).

3. Wohl in ursächlichem Zusammenhange damit steht es, dass — wenigstens in allen von mir untersuchten Fällen (s. Abschnitt I, S. 537) — die distalsten Accessoriuswurzeln nicht zwischen vorderen und hinteren Wurzeln, auch nicht über den hinteren Wurzeln austreten, sondern genau an der Stelle, an der die dorsalen Wurzeln, falls sie vorhanden wären, gleichfalls ins Mark eintreten müssten.

Die Untersuchung des centralen Verlaufs gab weitere, wichtige Bestätigung. Schon Stieda konnte ja bei seinen ersten Arbeiten sagen, dass die distalsten Wurzeln des N. accessorius sich durch nichts von einer dorsalen Wurzel unterschieden. Seitdem haben wir zwar den wichtigen Unterschied zwischen den Ursprüngen motorischer und sensibler Nerven kennen gelernt, indess — denken wir uns in den Figuren 7, 9 u. 10 die fehlende sensible Wurzel hinzu: Es wäre kaum möglich, die Einheit beider Wurzeln zu trennen: Die Accessoriuswurzel müsste als ein Bestandtheil dieser hinteren Wurzel erscheinen, gerade wie sie weiter cerebral in Wirklichkeit Bestandtheil der sensiblen Vaguswurzeln ist.

Es wird nöthig sein, an der Hand dieser Ergebnisse auf die in der Einleitung ausführlich besprochenen Hypothesen über die Entstehung des N. accessorius einzugehen. Ich wende mich zunächst zu der von Fürbringer, nach der allein durch die Vorschiebung der spinalen Nervenpaare der distalste Theil des Vagus in's Rückenmarksgebiet hineingelange. Für die Sauropsiden spricht er dies, unter Zurückweisung der entgegengesetzten Ansicht, folgendermaassen aus: „Verschiedene Autoren sind ... (durch den Ursprung des Nerven aus dem Rückenmark) ... zu dem irrigen Schlusse veranlasst worden, auch den Accessorius auf Spinalnerven zurückzuführen. Da die von diesem hinteren Theile des Vago-Accessorius, dem Accessorius Willisii, versorgten Muskelelemente ... bei den Sauropsiden recht schwach entwickelt sind, so ist dieser bis in das Gebiet der Medulla spinalis reichende Ursprung weniger auf eine aktive, caudalwärts sich ausdehnende Vermehrung der motorischen Ganglienzellen des Accessorius, als vielmehr auf ein rostralwärts gehendes Vorschieben des gesammten Complexes der occipito-spinalen und spinalen Ursprünge zurückzuführen".

Gegen diese Auffassung, dass nämlich das distale Vagusende sich völlig passiv verhalte, erscheinen zwei der oben erwähnten Besonderheiten des Sauropsidennerven als beachtenswerthe Einwände: Die Anordnung nach Segmenten und der Ursprung zusammen mit den hinteren Wurzeln. Hierbei sehe ich von dem Einwande, der aus der Zählung der Segmente erhoben werden könnte, durchaus ab, da Fürbringer selber seine Zählung nicht als einwandfrei

bezeichnet (p. 549 Anm. 1 — p. 552 Anm. 1). Eine Vorwanderung um 3 Segmente würde z. B. nicht erklären, warum das distale Vagusende, das bei den Amphibien nicht bis ins Rückenmark reicht, hier nicht nur über die drei spino-occipitalen Hypoglossuswurzeln, sondern auch die beiden ersten freien Spinalnerven hinweg rückt.

Sei dem, wie immer, mag nun erklärend noch das Vorwärtsdrängen der spinalen Elemente nach dem Locus minoris resistentiae hinzukommen, oder mag eine andere Zählung Platz greifen — wodurch soll es verständlich gemacht werden, dass nun nach Verlagerung der Neuromeren distal vom Hypoglossus in den ersten freien Rückenmarkssegmenten der Accessorius sich diesen Segmenten entsprechend um je ein Fädchen verstärkt? Räthselhafter wird, um dies hier schon vorweg zu nehmen, die Erscheinung bei den Säugethieren, wobei ich an die Figur 4 von Bischoff vom Hund, an die Figuren 20 und 21 auf Tafel VII von Fürbringer selbst von Ornitorrhynchus und Halmaturus erinnere, ferner an die Beschreibung von Schwalbe für den Menschen und von mir für das Gürtelthier (Abschnitt I. S. 429). Hier sind es nicht 2, sondern 6 bis 7 Wurzeln, die genau nach Segmenten angeordnet dem Rückenmark entspringen!

Die Lage der Accessoriuswurzeln an der Stelle der hinteren Wurzeln verwickelt die Frage noch mehr, zumal auch dies nicht nur bei den Sauropsiden vorkommt, sondern auch, allerdings seltener, bei Säugethieren beobachtet wird. (Bischoff beim Hund, ich bei verschiedenen Säugethieren.)

Ein Zufall kann hier nicht obwalten; es muss vielmehr ein innerlicher Zusammenhang zwischen diesen distalen Accessoriuswurzeln und den entsprechenden Segmenten, bei Sauropsiden und Säugethieren gleichermaassen, bestehen. Dieser Zusammenhang kann nur so gedacht werden, dass die Accessoriuswurzeln im Zusammenhang mit diesen Segmenten entstehen, dass sie erst dann sich entwickeln, wenn der Kern seine Lage in diesen Segmenten eingenommen hat.

Wie der Accessoriuskern sich im Rückenmark anlegt, darüber ist augenblicklich noch keine klare Uebersicht zu ge-

winnen. Unter Aufrechterhaltung seiner cerebralen Natur ist Gegenbaur der Ansicht [1]), dass er vom verlängerten Marke in's Rückenmark hineingewachsen sei und sich, den Widerstand der Vorderhornzellen umgehend, in die seitliche Region des Vorderhorns gelagert habe. Hierin weicht er also, wenigstens für die Sauropsiden, von Fürbringer ab. Er giebt zugleich eine Ergänzung älterer Mittheilungen [2]), wo er von der „Sonderung" des Accessorius aus dem Vagus schlechthin gesprochen hatte, ohne dies näher zu erläutern. Bei der Betrachtung der Kernformen, wie ich sie oben beschrieben habe — kleine, isolirte Zellanhäufungen, von den übrigen Vorderhornzellen schwer oder gar nicht zu sondern, beim Gürtelthier deutliche Abschnürung aus einer Vorderhorngruppe — schien es mir stets, als ob es sich um allmähliche Sonderung aus dem Vorderhorn handele, also eine Entstehung im Rückenmark selbst; indess würde das nichts beweisen, da wir es ja mit einem bis zu hochdifferenzirten Formen vererbten Zustande zu thun haben.

Zur Erklärung des eigenthümlichen Verlaufs der Wurzelbündel aber muss man sich weiterhin wohl nothwendig vorstellen, dass diese Wurzeln jedesmal erst dann entstehen konnten, wenn der Kern seine grösste Längenausdehnung erreicht hatte; dass sie sich dann — nach Analogie einer in der Ontogenese beobachteten Erscheinung — an die bereits vorhandenen oder sich bildenden dorsalen Wurzeln anlehnten und auf diesem vorgebildeten Wege zur Peripherie des Rückenmarks gelangten.

Die erste der oben erwähnten Besonderheiten: die Vermehrung der Wurzelbündel an Zahl, stimmt scheinbar nicht zu der geringen Grösse des versorgten Muskelkomplexes; doch liegt hierin wohl kein Widerspruch. Denn neben der Zahl der Wurzeln käme es sehr wesentlich auf ihren Gehalt an Nervenfasern und dazwischen liegendes Bindegewebe an; ferner könnte der Kern durch längere Ausdehnung und Zerstreuung seiner Elemente an Wirksamkeit mehr verlieren, als er durch Vermehrung seiner Zellen gewönne.

1) Gegenbaur, Vgl. Anatomie der Wirbelthiere mit Berücksichtigung der Wirbellosen. I. Bd. Leipzig 1898. S. 822.

2) Derselbe, Die Metamerie des Kopfes und die Wirbeltheorie des Kopfskeletts. Morph. Jahrbücher Bd. 13. 1888. S. 60.

So würden wir also von einem anderen Ausgangspunkt nahe zu jener Auffassung geführt, die u. a. Minot u. Martin vertreten, wonach der Accessorius, als motorischer Nerv aus der His'schen seitlichen Kernsäule, eine eigenthümliche Bildung des obersten Halsmarkes und zwar einen typischen viscero-motorischen Bestandtheil der hinteren Wurzeln bilde, dass er also dem Rückenmark, nicht dem Gehirn von vorn herein angehöre. Diese letztere Frage ist natürlich aus embryologischen Untersuchungen noch viel weniger beurtheilbar, als aus der Vergleichung der von mir untersuchten ausgebildeten Formen: In Betreff der Beziehungen des Nerven zu den dorsalen Wurzeln aber stimme ich jenen Autoren auf Grund meiner Untersuchungen durchaus bei.

Somit käme es im Gegensatz zu den Amphibien, bei den Amnioten zur Bildung einer Uebergangsregion zwischen Gehirnnerven und Rückenmarksnerven, die bei den Sauropsiden 2 [—3], bei den Säugethieren [2]—7 [1]) Segmente umfasste, und die eine Vergleichung typischer Cerebralnerven mit typischen Spinalnerven im Sinne van Wijhe's[2]) ausserordentlich erleichterte.

Der Vergleich zwischen den dorsalen Gehirnnervenwurzeln und dorsalen Spinalnerven hat sich, was die sensiblen Theile anbelangt, durch die Untersuchungen der letzten Jahre sehr fruchtbar erwiesen. Die Vagusgruppe der Teleostier und der Amphibien zeigt uns nach Herrick[3]) und Strong[4]) die Vereinigung verschiedener sensibler Leitungen, und zwar

1. die in der Trigeminuswurzel verlaufenden Bestandtheile des allgemeinen Hautsinnessystems (general-cutaneous system).
2. Die in dem Fasciculus solitarius verlaufenden Bestandtheile spezifischer Empfindungen. (Geschmackssinn.)

[3. Die spezifische Leitung des Seitenorgansystems.]

Der Vergleich mit höheren Thieren erweist zwar den Schwund dieser und den Neuerwerb jener Bahn auf, ganz im Zusammenhang mit der wechselnden Funktion, trotzdem zeigt sich die Constanz der

1) Bischoff, hatte für den Marder ein Hinabreichen des Nerven nur bis ins II. Segment festgestellt.

2) van Wijhe, Ueber die Mesodermsegmente u. d. erste Entwicklung der Nerven des Selachierkopfes. — Verhdl. der Kgl. Akad. der Wissenschaft. Bd. 22, Amsterdam 1883.

3) s. d. Citat S. 571.

4) s. d. Citat S. 571.

beiden ersten Bestandtheile. So hat Dexter[1]) noch in der Embryonalentwicklung des Kaninchens Beziehungen der Trigeminuswurzel zu dem Fasciculus solitarius nachweisen können. — Auf der anderen Seite haben die Untersuchungen von Bechterew[2]), Köl-liker[3]), Lenhossék[4]), Tacács[5]) und Waldeyer[6]) die Zusammensetzung der sensiblen Rückenmarkswurzeln aus Bestandtheilen verschiedener Qualität und verschiedenem centralem Verlaufe gelehrt. His hatte die aufsteigenden Bahnen der Hinterstränge schon 1887 dem Fasciculus solitarius verglichen. In zwei interessanten Mittheilungen hat dann Tooth[7]) die Homodynamie der Trigeminuswurzel mit denjenigen Theilen der hinteren Wurzeln nachgewiesen, deren Collateralen in der Substantia gelatinosa ihre erste Endigung finden.

Nur die viscero motorischen Bestandtheile der dorsalen Gehirnnervenwurzeln fehlen den dorsalen Spinalnervenwurzeln scheinbar völlig, wenigstens für die anatomische Untersuchung. Auf Grund der physiologischen Ergebnisse von Steinach[8]) hält Gaupp[9]) sie indess für den Frosch für erwiesen.

Bei den Vögeln besitzen wir nun in den sog. „durchtretenden Fasern" eine bisher in ihren Beziehungen nicht gewürdigte Bildung. Ich habe im II. Abschnitte die Gründe erörtert, die es wahrscheinlich machen, dass es sich hier um den embryonalen

---

1) Dexter, Ein Beitrag zur Morphologie d. verlängerten Markes beim Kaninchen. Arch. f. Anat. u. Phys. Anat. Abth. 1895.

2) Bechterew, Ueber die hinteren Nervenwurzeln etc. Arch. f. Anat. u. Phys. Anat. Abth. 1887, p. 120—135.

3) Kölliker, Handbuch der Gewebelehre VI. Aufl. 1896. II. Bd.

4) Lenhossék, Der feinere Bau des Nervensystems, Berlin 1895.

5) Tacács, Ueber den Verlauf der hinteren Wurzeln im Rückenmark etc. Neurologisches Centralblatt. Bd. 6, 1887 Nr. 1.

6) Waldeyer, a) Das Gorilla-Rückenmark, Abhdlg. d. K. Preuss. Akad. 1888 und
b) Ueber einige Ergebnisse der neueren Forschungen im Gebiete des Nervensystems. Dtsch. medic. Wochenschrift 1891.

7) Tooth, a) On the relation between the posterior horn to the posterior corn in the medulla and cord. Journal of Physiology, Cambridge, Bd. 13, 1892.
b) Destructive Lesion of the fifth Nerve-Trunk. Saint-Bartolom.-Hospit.-Reports. Vol. XXIX, p. 215—224.

8) Steinach, Motorische Funktionen der hinteren Spinalnervenwurzeln. Pflüger's Archiv 1895 u. 1897.

9) Gaupp, a. a. O.

Nachweis von Accessoriuswurzeln handele; sollte sich diese Vermuthung nicht bestätigen, so könnte immerhin die ungeheure Aehnlichkeit nicht geleugnet werden, die zwischen beiden Gebilden besteht. Mit demselben Rechte wie bis heute jeder Forscher diese „durchtretenden Fasern" den hinteren Wurzeln zugesellt, müssten dann auch die Accessoriusfasern als Bestandtheile der vordersten dorsalen Rückenmarkswurzeln angesehen werden.

Dass die sensiblen Elemente gerade dieser vordersten Wurzeln den erwachsenen Sauropsiden meist fehlen, erschwert zwar die Deutung der nunmehr allein vorhandenen Accessoriuswurzeln, bildet aber keinen Einwand, da diese Wurzeln ja embryonal vorkommen. Ja, es zeigt die embryonale Anlage eine so innige Verbindung zwischen den sensiblen Wurzeln und den motorischen Accessoriuswurzeln, dass — wie auch Minot[1]) hervorgehoben hat — Chiarugi die eigentlichen motorischen Bahnen völlig entgangen sind, und seine Schilderung von der Entwicklung des N. accessorius nichts anderes, als eine Schilderung der Ganglienleiste ist[2]). Gerade die Rückbildung dieser sensiblen Wurzeln bedingt aber die eigenthümliche Erscheinung, die der ausgebildete Accessorius später besitzt.

Es bleibt übrig, noch kurz der Veränderungen zu gedenken, die der N. accessorius bei den Sauropsiden selber erfährt. Ursprünglich liegt sein centraler Verlauf, gerade wie bei den motorischen Vaguswurzeln des Frosches, ventral von der grauen Substanz des Hinterhorns. So treffen wir ihn bei Testudo. Allmählich, vielleicht unter dem Einfluss der Rückbildung der sensiblen Wurzeln, rückt der Nerv in der Phylogenese mehr und mehr dorsal und gelangt schliesslich in den Hinterstrang hinein. Somit würde Gallina z. B. die Mitte dieses Weges, Strix hingegen schon seinen Endpunkt bezeichnen. In den eben erwähnten Grenzen halten sich alle Literaturangaben.

Ich kann das, was über die primären Vorgänge in der Entwicklung des N. accessorius sich ergeben hat, in folgenden Sätzen zusammenfassen:

1) Minot, Lehrbuch der Entwicklungsgeschichte des Menschen, Dtsch. v. Kaestner. Leipzig 1894, S. 676.

2) Ich bestätige dies und verweise auf die Seiten 317, 318 und 319—333 u. 339, der Seite 570 citirten Untersuchung.

I. Gegenüber den Amphibien besitzen alle Amnioten einen im Rückenmarksgebiet liegenden Kern, der entweder von der Medulla oblongata herabgewachsen ist, oder im Rückenmark selbst durch Abspaltung aus dem Vorderhorn entsteht.

II. Frühzeitig unterscheiden sich die divergenten Zweige der Amnioten dadurch, dass bei den Sauropsiden nur 2—3, bei den Säugethieren 5—7 Rückenmarkssegmente mit dem Kern in Beziehung treten.

III. Entsprechend den Rückenmarkssegmenten entspringen aus dem Kerne Wurzeln, die unter Leitung der sensiblen Wurzeln nach aussen treten. Sie stellen uns viscero-motorische Fasern der dorsalen Wurzeln im Uebergangsgebiet des Rückenmarks dar.

IV. Diese Wurzeln verlaufen ursprünglich ventral dem Hinterhorn angelagert.

V. Gleichzeitig mit diesen Vorgängen haben sich die von Fürbringer geschilderten Umbildungen vollzogen, deren wichtigste Wirkung für die weitere Diffenzirung des Accessorius die Reduktion der sensiblen proximalen Rückenmarkswurzeln ist. Infolgedessen

a. wird der distale Abschnitt des Nerven dem proximalen unähnlich;

b. wandert er bei höheren Formen zum Orte geringeren Widerstandes hin und zwar zunächst in das Hinterhorn selber, sodann bis in den Hinterstrang hinein.

b) Sekundäre Vorgänge in der Entwicklung des Nervus accessorius.

Wenn man, wie bisher stets geschehen, den N. accessorius der Vögel neben den der Säugethiere stellt und beide dadurch

unterscheidet, dass der eine drei Segmente weiter nach abwärts reiche, als der andere, so ist das durchaus unrichtig. Durch die Eigenthümlichkeiten des centralen Verlaufs, Zahl, Länge und Stärke der Wurzelbündel, haben sich bei den Säugethieren auffällige Verschiedenheiten gebildet. Diese Verschiedenheiten betreffen den im Rückenmark liegenden Abschnitt des Nerven allein; die Wurzeln der Medulla oblongata zeigen auch hier die für die Sauropsiden geschilderten Charaktere: Verlauf ventral von der Trigeminuswurzel (vgl. Kölliker[1]), Turner[2])) und Unmöglichkeit der Abgrenzung von motorischen Vaguswurzeln.

Eine Vergleichung zwischen beiden Thierklassen müsste mithin zunächst folgendermaassen lauten: Bei den Sauropsiden besitzt der gesammte Nervus accessorius diejenigen Merkmale, die bei den Säugethieren allein dem sog. Accessorius vagi eigen sind[3]). Diese Thatsache darf indess nicht so missgedeutet werden, dass etwa der Nerv der Vögel nur dem N. accessorius vagi der Säugethiere vergleichbar sei. Im Gegentheil: da die Grenze zwischen Hinterhauptsregion und Rumpf bei beiden gleich ist, so entsprechen die Rückenmarkswurzeln aus den beiden ersten Cervicalsegmenten der Vögel den gleichen der Säugethiere. Richtiger also würde jener Satz folgendermaassen lauten müssen:

Bei den Sauropsiden zeigt der Rücken-

1) Vgl. Handbuch der Gewebelehre Bd. 2, II. Aufl. p. 241.

2) W. A. Turner, The central Connection and Relation of the trigeminal vago glossophageal etc. New Journal of Anat. and Phys. Bd. 29, 1895.

3) Aus seinen embryologischen Befunden folgert Chiarugi, dass der Accessorius der Reptilien und Vögel nur ein „Accessoire du vague" sei, dass die Sauropsiden keinen „Accessoire spinal" besässen. In Wahrheit hat Chiarugi bei den Sauropsiden nur die Entwicklung der Ganglienleiste gesehen, ohne deren motorische Bestandtheile bemerkt zu haben. Bei den Säugethieren beobachtete er die Ganglienleiste ebenfalls in der Medulla oblongata, während ihm im Rückenmark die bereits von der Ganglienleiste getrennten Accessoriuswurzeln leicht in's Auge fielen. Ontogenetisch kommt ein Zusammenhang der Rückenmarkswurzeln mit der Ganglienleiste bei den Säugethieren gar nicht mehr zur Anlage. Chiarugi hätte also richtiger fragen sollen, worin diese Abweichung ihren Grund habe?

marksabschnitt dieselben Eigenschaften wie der Medulla oblongata-Abschnitt. Bei den Säugethieren haben sich an dem Rückenmarkstheil bedeutende Umwandlungen vollzogen.

In den Leitsätzen des vorigen Abschnittes konnte der primitive Zustand des Rückenmarksabschnittes der Säugethiere dahin geschildert werden, dass er die visceromotorischen Wurzeln der ersten 5—7 dorsalen Spinalnervenwurzeln darstelle.

Folgende Beobachtungen drücken noch im ausgebildeten Individuum diese ursprüngliche Zusammengehörigkeit aus (vgl. Abschnitt I u. II).

1. Eine Reihe von Varietäten zeigt uns den N. accessorius in mehr oder weniger abgeflachtem Bogen dem Hinterhorn genähert.
2. Eine gesetzmässige Annäherung an die Hinterhörner findet sich in der Höhe der Pyramidenkreuzung und in den distalen Accessoriuswurzeln.
3. Verwechselungen der Accessoriuswurzeln mit dorsalen Wurzeln und Fasern zum dorsalen Vaguskern sind häufig vorgekommen.
4. Henle hat Varietäten gesehen, bei denen eine dorsale Wurzel sich central mit dem Accessorius vereinigte. — Hierdurch
5. wird die Erklärung der seltenen Fälle gegeben, in denen Ganglien an Accessoriuswurzeln gesehen werden.
6. Peripherisch bestehen typische Anastomosen zwischen den Accessoriuswurzeln und den ersten drei dorsalen Wurzeln.
7. Der centrale Verlauf bei Dasypus weist beträchtliche Aehnlichkeit mit dem bei Testudo auf.

Diese primitive Anlage erfährt ihre erste Umwandlung durch ein Wachsthum des Nerven in all seinen Theilen. Zunächst wächst der Kern; hierbei denke ich vornehmlich an sein Dickenwachsthum, die allgemeine Art, in der centrale Kerne auf die Vergrösserung ihrer peripherischen Gebiete reagiren [1]). Hierdurch wird die Kernsäule im Vergleiche zu der der Vögel und Reptilien compakt, gedrungen, vom Vorderhorn im Allge-

1) Vgl. hierbei Fürbringer a. a. O., pag. 553.

meinen wohl abgegrenzt, was übrigens mit der Differenzirung der Vorderhornzellen überhaupt Hand in Hand geht. — Es vermehrt sich ferner, diesem Wachsthum des Kernes entsprechend, die Zahl der Wurzelbündel, wodurch die segmentale Anordnung der Anlage in vielen Fällen eben verloren geht. — Endlich aber vergrössern sich die einzelnen Wurzelbündel selber, denn man beobachtet an ihnen regelmässig Biegungen, Schlängelungen und Windungen: Sie sind absolut und relativ bedeutend länger, als die Accessoriuswurzeln der Vögel, die auf dem kürzesten Wege zur Peripherie verlaufen. Hierzu kommt nun aber die Existenz der zweiten Art von Accessoriuswurzeln, jener vertikalen Züge, die bei den Sauropsiden ebenfalls nicht in dieser Weise vorkommen. Alle Autoren haben sie beschrieben; ein Versuch, ihre Entstehung neben jenen kürzeren Bahnen zu erklären, ist indess meines Wissens nicht gemacht worden.

Man muss wohl annehmen, dass auf die zuerst angelegten, an Kern und Peripherie fixirten Wurzeln, durch das Längenwachsthum der einzelnen Rückenmarkssegmente ein Wachsthumsreiz ausgeübt wurde, der ihre Verlängerung wesentlich parallel der Längsachse des Rückenmarks erfolgen liess. Später erfolgt die Entstehung eines zweiten Schubes von Accessoriuswurzeln, die dann jenem Längenwachsthum nicht mehr unterliegen. Hierdurch würde eine Analogie mit der Entwicklung der motorischen Wurzeln gegeben sein, die nach His[1]) Darstellung gleichfalls in Schüben erfolgt.

Es ist nicht uninteressant, dass ich beim Gürtelthier überhaupt nur lange Bahnen beobachten konnte, dass ferner auch bei höheren Säugethieren die langen Bahnen vorzüglich in den proximalen Segmenten vorkommen. Hierdurch würden sich die langen Bahnen als phylogenetisch ältere, in der Ontogenese früher zur Anlage kommende darstellen, im Gegensatz zu den phylogenetisch jüngeren, distalen Segmenten, die auch in anderer

1) His, Ueber das Auftreten der weissen Substanz und der Wurzelfasern am Rückenmark menschl. Embryonen. Archiv f. Anat. u. Phys. Anat. Abth. 1883, pag. 168.

Hinsicht (segmentale Anordnung, Annäherung an die hinteren Wurzeln) primitivere Stadien aufweisen [1]).

Ruft so das Wachsthum der Anlage wichtige Unterschiede hervor, so ist weiterhin der auffälligste Unterschied zwischen Säugethieren und Sauropsiden zu betrachten, der nämlich, dass der Nervus accessorius bei den Säugethieren im Seitenstrang gelegen ist; nach all dem Gesagten ist hierüber soviel klar, dass der N. accessorius sich nicht, wie früher Deiters [2]) und Stieda [3]), neuerdings His [4]) meinte, als Abzweigung der vorderen Wurzeln auffassen lässt. Er ist nicht von den vorderen Wurzeln nach dorsal, sondern im Gegentheil, von den hinteren Wurzeln nach ventral in den Seitenstrang hineingerückt.

Die Ursache für diese Wanderung kann nun entweder eine ausserhalb des Rückenmarks oder eine in seinem Inneren wirksame sein. Dass Ursachen von aussen her wichtige Wirkungen auf den Verlauf von centralen Bahnen haben können, hat Fürbringer [5]) in seiner ausserordentlich schönen Hypothese dargethan, in der er den nach dorsal aufsteigenden Verlauf der visceromotorischen Nerven (Trigeminus, Facialis, Vagus) auf die Entwicklung des primordialen Seitenrumpfmuskels zurückführt.

Solche Einflüsse können aber hier wohl schwerlich angenommen werden. Vielmehr deutet Alles auf Einflüsse innerhalb des Rückenmarks selbst hin. Zunächst ist es wahrscheinlich, dass die Verlängerung der Wurzeln selber für eine fassreifenartige Krümmung in den Seitenstrang hinein sorgt; doch befriedigt das nicht für die Summe der zu beobachtenden Erscheinungen. Es besitzt nämlich der centrale Verlauf bei den Säugethieren ein

1) In den Darstellungen der langen Bahnen bestehen Abweichungen in der Literatur, die vielleicht auf ungenauer Beobachtung ruhen (vgl. Absch. II, pag. 553). Indess braucht auch bloss hervorgehoben zu werden, wie leicht die Möglichkeiten zum Verschwinden jenes typischen Bildes bei höheren Säugethieren gegeben sind.

2) Deiters, Untersuchungen über Gehirn und Rückenmark des Menschen u. d. Säugethiere. Braunschweig 1865, pag. 292.

3) Stieda, Untersuchungen über d. centrale Nervensystem der Wirbelthiere.

4) His, Die Entwicklung der ersten Nervenbahnen beim menschl. Embryo. Arch. f. Anat. u. Phys. Anat. Abth. 1887, pag. 372.

5) Fürbringer, a. a. O. pag. 647.

ihnen allein, und auch hier nur bei höherer Ausbildung zukommendes Merkmal: jene von allen Autoren erwähnte rechtwinklige Umbiegung beim Uebergang von der grauen in die weisse Substanz. Wie schon Roller gezeigt hat, liegt dieser Knick stets an einer bestimmten Stelle des Randes der grauen Substanz. Nähert man sich der Medulla oblongata, so nähern sich bei bestehender Biegung die Accessoriuswurzeln immer mehr der Substanz des Hinterhorns, was im II. Abschnitt auf zwei Punkte:

1. die Verbreiterung der sich horizontal lagernden Hinterhörner,
2. die Verminderung der zwischen Accessorius und Hinterhorn gelegenen Fasern ihrer Zahl nach

zurückgeführt wurde (vgl. S. 545 u. 549). Noch weiter cerebral gleichen dann die letzten Wurzeln aus dem spinalen Kernabschnitt bereits ganz den Medullaoblongatawurzeln oder — ceteris paribus — denen der Sauropsiden überhaupt. Hier sind sie häufig mit sensiblen Vaguswurzeln verwechselt worden.

Während in dem proximalen Gebiet des spinalen Accessoriusabschnittes die primitive Lagerung der Wurzeln erhalten geblieben ist, beginnt im unteren Drittel der Pyramidenkreuzung allmählich die Ablenkung und steigert sich um so mehr, je weiter distal; hält sich aber in gewissen Grenzen, so dass namentlich die Stelle der rechtwinkligen Umbiegung als Punctum fixum liegen bleibt.

Man wird nicht fehl gehen, in der Existenz gewisser langer, cerebrospinaler Bahnen die Ursache dieser Ablenkung zu sehen. Vor allem würde hierbei an die Pyramidenseitenstrangbahn zu denken sein, die sich in ihrem unteren Drittel, dort also, wo sie gemeinschaftlich mit dem Accessorius vorkommt, zwischen ihm und dem Hinterhorn ansammelt. Ich konnte dies an Schnitten durch die kräftige Pyramidenkreuzung einer erwachsenen Katze recht deutlich sehen. Im Beginn des II. Abschnitts (vgl. S. 543) habe ich erwähnt, dass bereits die Lage der Pyramidenfasern zum Accessoriuskern schon die Eigenthümlichkeit besitzt, an seiner inneren Seite vorbeizuziehen.

Hierzu kommt eine topographische Beziehung zwischen dem

Hinterhorn und der Pyramidenbahn, die schon Clarke[1]) beobachtet und beschrieben hat. In dem Maasse nämlich, in dem die Pyramidenseitenstränge sich auflösen, vergrössert sich auch das Hinterhorn und rückt ventralwärts. Umgekehrt zeigt es sich, wie bekannt, dass das Hinterhorn immer steiler und die Substantia gelatinosa immer schmaler wird, je weiter man in's Rückenmark hineingeht. Nicht nur eine einfache Ansammlung von Fasern findet also statt, sondern das Hinterhorn selber weicht vor den sich ansammelnden Fasermassen zurück, auf diese Weise den Abstand zwischen sich und dem Accessorius vergrössernd. Darum halte ich es für wahrscheinlich, dass nicht nur die distalen Bündel der Pyramidenkreuzung zwischen Hinterhorn und Nerv liegen, sondern dass allmählich der gesammte Pyramidenstrang in den frei werdenden Raum eintrete.

Allerdings scheint eine wichtige Thatsache damit nicht recht im Einklang zu stehen, dass nämlich bei Thieren mit schwacher Pyramidenkreuzung der Accessorius dennoch weit ventral im Seitenstrange liegt, so z. B. beim Rinde. Hieraus müsste der — übrigens auch sonst sich ergebende — Schluss gezogen werden, dass ausser der Pyramidenseitenstrangbahn noch andere Stranggruppen des Seitenstranges dabei betheiligt sind.

Alles in Allem scheinen mir keine Einwände dagegen erhoben werden zu können, dass ich annehme, dass die Lage des Accessorius im Seitenstrang Ergebniss eines eigenthümlichen Zusammenwirkens dreier Faktoren ist: Der Krümmung der Wurzeln nach ventral — der Aufsteilung des Hinterhorns und der Ansammlung langer cerebrospinaler Bahnen dazwischen. Dabei bleibt es völlig gleichgültig, ob die Vögel solche Bahnen besitzen oder nicht, weil bei ihnen die Disposition zu einer Abweichung noch ventral überhaupt nicht besteht. — Für diese eben erwähnten Verhältnisse nicht ohne Beweiskraft ist eine ihrer Seltenheit wegen merkwürdige Beobachtung hier zu erwähnen.

Fusari[2]) hatte Gelegenheit, bei der Autopsie eines 14tägigen

1) Clarke, Researches on the intimate structure of the brain. Philos. Transact. 1858, pag. 239.

2) Fusari, Un cas d'hétérotopie d'une partie du Fasciculus cerebrospinalis lateralis etc. Archives italiennes de biologie. Bd. 26, 1896, p. 398. 407.

Mädchens eine Strangverlagerung im Rückenmarke festzustellen, die er ausführlich beschrieben hat. Es verlief hier nämlich ein Theil des Pyramidenseitenstranges im Hinterstrang, wodurch der normale Antheil, den die Bahn am Seitenstrang besitzt, verkleinert worden war. Eine Accessoriuswurzel hatte nun folgenden Verlauf. Sie entsprang aus dem Vorderhorn, trat in den Seitenstrang und zog ein wenig mehr dorsal als gewöhnlich zur Peripherie. Hierhin aber gelangte sie nicht, da sie durch den breit an der Aussenseite lagernden Kleinhirnseitenstrang gehemmt wurde. Dieser Strang erstreckte sich bis zur Spitze des Hinterhorns; entsprechend dieser Hemmung bog die Wurzel „en angle droit" nach dorsal um, zog bis zur Spitze des Hinterhorns und trat hier erst nach aussen. — Man erinnert sich des ganz gleichen Verlaufs der distalen Wurzeln bei der Katze, mit dem Unterschiede, dass dort der Lauf über die Peripherie erfolgte, hier im Innern der weissen Substanz, an der medialen Seite des Kleinhirnseitenstranges. Trotzdem ist die bedingende Ursache in beiden Fällen gleich. Dort wirkte die ganze Pyramidenbahn, hier nur ein Theil. Dort ist der Zusammenhang mit dem Hinterhorn aus phylogenetischen Gründen erhalten geblieben, hier ist die Entfernung gehemmt, weil die abnorm gelagerte Kleinhirnseitenstrangbahn sich ihr widersetzt.

Diese Beobachtung scheint mir für meine Auffassung eine wichtige Stütze zu sein.

Aus den Variationen jener drei Faktoren wären die individuellen Abweichungen im Verlauf des Nervus accessorius leicht zu erklären. So wäre z. B. zu prüfen, ob nicht weit dorsal verlaufende Bündel zugleich ziemlich kurz, gestreckt, ohne Schlängelungen sind u. a. m. Endgültige Ergebnisse kann hier erst die Entwicklungsgeschichte bringen.

Leider ist die Entwicklung des N. accessorius der Säugethiere ein durchaus unerforschtes Gebiet. Alle Beobachter haben ihn nur in einer, der des Erwachsenen bereits völlig gleichenden Form gefunden. In einer Hinsicht allerdings wichtig ist die Kenntniss, die wir Froriep[1]) verdanken, nämlich die von der embryonalen Anlage sensibler Hypoglossusganglien, die auch nicht gar so selten als Varietät bei Erwachsenen vorkommen. Betrachtet man die Abgrenzung der Kerngebiete in der Medulla oblongata: — Endigung des spinalen Accessoriuskernes in einer Höhe mit den hintersten Abschnitten des Hypoglossuskernes, Beginn des

1) Froriep, a) Ueber ein Ganglion des Hypoglossus etc. Archiv f. Anatomie u. Phys. Anat. Abth. 1882, p. 279.
b) Ueber Anlagen von Sinnesorganen am Facialis etc. Ibidem 1885.

Nucleus ambiguus nach kurzer Unterbrechung und zwar in einer Höhe mit dem sensiblen Vaguskern, und endlich die Fortsetzung des Hypoglossuskernes in dies Gebiet hinein, — so würde die Froriep'sche Anlage mit dem proximalen Ende des Accessoriuskernes zusammenfallen und die Annahme nahe liegen, dass der spinale Accessorius ausser den visceromotorischen Fasern sensibler Spinalnervenwurzeln auch solche der im Uebrigen zu Grunde gegangenen dorsalen Hypoglossuswurzeln enthalten habe. Vielleicht hat Minot[1]) nicht so unrecht, wenn er sagt: „Ich wage die Vermuthung, dass wenn die sensiblen Hypoglossuswurzeln erhalten blieben, der Accessorius nicht mit dem Vagus, sondern mit dem Hypoglossus in Verbindung treten würde."

Ich stelle kurz, anknüpfend an die obige Zusammenfassung der primären Vorgänge, auch die sekundären in kurzen Leitsätzen hier zusammen.

I. Die primitive Form des N. accessorius der Säugethiere ist die einer von der Medulla oblongata bis ins Halsmark reichenden hierselbst segmentirten Anlage.

II. Die ursprüngliche Uebereinstimmung zwischen dem Abschnitt der Medulla oblongata und dem des Rückenmarks wird aufgehoben. Der im Rückenmark entspringende Abschnitt geht Veränderungen ein.

III. Ein Theil der Veränderungen ist auf Wachsthumsvorgänge zurückzuführen:
   a. des Kerns,
   b. der Wurzelbündel an Zahl,
   c. der Wurzelbündel an Kaliber und Länge.

IV. Ein Theil der Veränderungen beruht ferner auf zeitlichen Schwankungen in der Anlage der Wurzeln (lange und kurze Bahnen).

V. Ein dritter Theil der Veränderungen

1) Minot, a. a. O. S. 675 und 676.

beruht auf örtlichen Verschiebungen. Die Wurzeln rücken nach ventral in den Seitenstrang. Hierbei wirken drei Umstände mit:

a. die Krümmung der Wurzeln selber,
b. die Wendung des Hinterhorns nach dorsal,
c. die Entwicklung langer cerebrospinaler Bahnen, vor allem der Pyramidenseitenstrangbahn.

VI. Die Scheidung in einen N. accessorius vagi und spinalis ist vom Standpunkte der vergleichenden Anatomie völlig unhaltbar.

Hiermit stehe ich am Schlusse meiner Untersuchungen und glaube, auf die in der Einleitung gestellten Fragen ausreichende Antwort gegeben zu haben. — Weitere Untersuchungen, vornehmlich embryologische, würden manche der hier vorgetragenen Ansichten erst recht sichern müssen. Vielleicht dürfen wir werthvolle Aufschlüsse gerade von der Erforschung der mechanischen Vorgänge erwarten, die sich in den frühesten Stadien der Rückenmarksentwicklung bei der Anlage der weissen Substanz und der Nervenwurzeln abspielen [1]).

Breslau, am 28. März 1899.

---

1) Die hierselbst zu Ende geführte Untersuchung wurde während meiner Studienzeit im Anatomischen Institut zu Berlin begonnen und zum grössten Theil vollendet. Der I. Abschnitt erschien als Inaugural-Dissertation im Jahre 1898. (Die vergleichende Anatomie des Accessoriusursprunges, Berlin 1898.) Meinem hochverehrten Lehrer, Herrn Geh. Med.-Rath Professor Dr. Waldeyer, verdanke ich die Anregung zur Bearbeitung des vorliegenden Themas, sowie stete Theilnahme und Förderung der Arbeit selbst. Es sei mir gestattet, dafür an dieser Stelle meinen ehrerbietigen Dank auszusprechen. Auch Herrn Prof. W. Krause bin ich für manchen werthvollen Rath zu herzlichem Dank verpflichtet, vornehmlich auch den Direktoren des Berliner Zoologischen Gartens und Aquariums, den Herren Dr. Heck und Dr. Hermes, ohne deren freundliche Hülfe ich kaum das zur Untersuchung nötige Material hätte erlangen können.

Chronologische Zusammenstellung der Accessorius-Litteratur.

1664. Willis, Cerebri anatome, cui accedit nervorum descripto et usus Londini.
1816. Tiedemann, Anatomie und Bildungsgeschichte des Gehirns etc. Nürnberg.
1826. Serres, Anatomie comparée du cerveau dans les quatres classes des vertébrés. Paris chez Gabou et Co. Bd. I u. II.
1832. Bischoff, Nervi accessorii Willisii anatomia et physiologia. Commentatio. Darmstadii.
1833. Mayer, Ueber Gehirn, Rückenmark und die Nerven. Eine anatomisch-physiologische Untersuchung. Akad. Caesar-Leop.-Karol. Vol. XVI 2. pag. 681—770.
1827. Joh. Müller, Handbuch der Physiologie des Menschen. I. Bd. 1. Abth. 3. verb. Aufl. Coblenz, pag. 663—665.
1841. Grant, Outlines of comparative anatomy. Part. I. u. II. pag. 185—245, London.
1851. Arnold, Handbuch der Anatomie des Menschen II. Bd. 2. Abth. Freiburg.
1852. Fischer, Die Gehirnnerven der Saurier, anatomisch untersucht. Abhdl. aus dem Gebiet der Naturwissensch. hersg. vom Naturw. Verein. Herold'sche Buchhdlg. Hamburg.
1854. Stannius, Handbuch der vergleichenden Anatomie der Wirbelthiere. 2. Aufl. Berlin.
1858. Clarke, Researches to the intimate Structure of the brain, humani and comparative. Phil. transact. pag. 231—259, Taf. XII—XVI.
1862. Luschka, Die Anat. d. Menschen I. Bd. 1. Abth. Tübingen, pag. 389—399.
1865. J. P. J. Bischoff, Mikroskopische Analyse der Anastomosen der Kopfnerven. München, pag. 27—32.
— Deiters, Untersuchungen über Gehirn und Rückenmark des Menschen und der Säugethiere. Braunschweig.
1866. Owen, On the anatomy of vertebrata. Vol. I. Fishes and Reptiles. London.
1868. Erb, Paralyse und Atrophie sämmtlicher vom N. accessorius versorgten Muskeln. Deutsches Archiv f. klinische Medicin. Bd. VI, pag. 246—249.
1868. His, Die erste Entwicklung des Hühnchens im Ei. Leipzig.
1869. Stieda, Studien über das centrale Nervensystem der Vögel u. der Säugethiere. Zeitschr. f. wiss. Zoologie.
1870. Rüdinger, Die Anatomie der menschlichen Rückenmarksnerven. Stuttgart.
— Stieda, Studien über das centrale Nervensystem der Wirbelthiere. Ztschr. f. wiss. Zoologie Bd. 20.

1871. Henle, Handbuch der systematischen Anatomie des Menschen, III. Bd. 2. Abth. Nervenlehre. Braunschweig.
— Stieda, Ueber den Ursprung der spinalartigen Hirnnerven. Dorpater medic. Ztschr. Heft 1 u. 2.
1872. Gegenbaur, Untersuchungen zur vergleichenden Anatomie der Wirbelthiere. Leipzig, Engelmann.
— Seeligmüller, Ein Fall von Accessoriuslähmung. Archiv f. Psychiatrie und Nervenkrankh. B. 3, p. 433.
1873. Fürbringer, Zur vergleichenden Anatomie der Schultermuskeln, I. Theil. Jenaische Ztschr. Bd. 7.
1874. Derselbe, Zur vergleichenden Anatomie der Schultermuskeln, II. Theil. Jenaische Ztschr. Bd. 8.
1875. Stieda, Ueber den Bau des centralen Nervensystems des Axolotls. Ztschr. f. wissensch. Zoologie Bd. 25.
— Derselbe, Ueber den Bau des centralen Nervensystems der Schildkröte. Ztschr. f. wiss. Zoologie Bd. 25.
1876. Duval, Recherches sur l'origine réelle des nerfs cranicus. Journal de l'anatomie et de la physiologie Bd. 12.
— Fürbringer, Zur vergleichenden Anatomie der Schultermuskeln, III. Theil. Morpholog. Jahrbuch Bd. II.
— W. Krause, Allgemeine und mikroskop. Anatomie. Hannover.
1877. Holz, Lähmung des rechten Beinnerven. Berlin, Diss. inauguralis.
1878. Gegenbaur, Grundriss der vergleichenden Anatomie, 2. verb. Auflage. Leipzig.
— Holl, Ueber den N. accessorius Willisii. Archiv f. Anatomie u. Physiologie, Anat. Abth.
— Babl-Rückhardt, Das Centralnervensystem des Alligators. Ztschr. f. wissensch. Zool. Bd. 30.
1879. Bernhardt, Beiträge zur Symptomatologie der Lähmungen der Schultergürtelmuskulatur. Dtsch. Archiv für klinische Medicin. Bd. 24, pag. 380—386.
— His, Ueber die Anfänge des peripherischen Nervensystems. Arch. f. Anat. u. Phys, Anat. Abth., pag. 455—480.
1881. Balfour, Handbuch der vergleichenden Embryologie. Deutsche Ausgabe. Jena, Bd. II.
— Roller, Der centrale Verlauf des Nervus accessorius Willisii. Allg. Ztschr. f. Psychiatrie. Berlin, Bd. 37.
— Schwalbe, Lehrbuch der Neurologie 2. Aufl. Erlangen.
1881. Wernicke, Lehrbuch der Hirnkrankheiten Bd. I. Kassel.
1882. Birge, Die Zahl der Nervenfasern und der motorischen Ganglienzellen im Rückenmark des Frosches. Arch. f. Anat. u. Phsysiol., Phys. Abth., pag. 435—480.
— Froriep, Ueber ein Ganglion des Hypoglossus und Wirbelanlagen in der Occipitalregion. Archiv f. Anat. u. Physiol., Anat. Abth. pag. 279—300, 2 Taf.

1882. Kreis, Zur Kenntniss der Medulla oblongata des Vogelhirns. Diss. inaug. Zürich.
1883. His, Ueber das Auftreten der weissen Substanz u. der Wurzelfasern am Rückenmark menschl. Embryonen. Arch. f. Anat. u. Phys., Anat. Abth.
— van Wijhe, Ueber die Mesodermsegmente und die erste Entwicklung der Nerven des Selachierkopfes. Verhdlg. d. Kgl. Akad. d. Wissensch. Bd. 22. Amsterdam.
1884. Kahler, „Der Nervenapparat" — in Toldt's Gewebelehre, 2. Aufl.
— Krause, Anatomie des Kaninchens, 2. Auflage. Leipzig.
1885. Darkschewitsch, Ueber den Ursprung des N. accessorius Willisii. Archiv für Anat. u. Phys., Anat. Abth.
— Froriep, Ueber Anlagen von Sinnesorganen am Facialis, Glossopharyngeus u. Vagus etc. Arch. f. Anat. u. Phys., Anat. Abth. pag. 1—55. 2 Taf.
— Remak, Fall von doppelseitiger Lähmung des N. accessorius Willisii. Dtsch. medic. Ztschr. Nr. 27, pag. 468.
1887. Bechterew, Ueber die hinteren Nervenwurzeln etc. Archiv für Anat. u. Physiol., Anat. Abth. pag. 120—135.
— Dees, Ueber den Ursprung und centralen Verlauf des N. accessorius Willisii. — Allg. Ztschr. für Psychiatrie. Berlin. Bd. 43. pag. 453—470.
— His, Die Entwicklung der ersten Nervenbahnen beim menschlichen Embryo. Arch. f. Anat. und Phys., Anat. Abth., pag. 368 bis 378.
— Derselbe, Die morphologische Betrachtung der Kopfnerven. Ebenda, pag. 408—450.
— Joseph, Zur Physiol. der Spinalganglien. Ebenda, Phys. Abth. pag. 296—315.
— Martius, Ueber Accessoriuslähmung bei Tabes dorsalis. Berliner klinische Wochenschrift.
— Tacács, Ueber den Verlauf der hinteren Wurzeln im Rückenmark. Neurol. Centralblatt Bd. 6.
1888. Gegenbaur, Die Metamerie des Kopfes und die Wirbeltheorie des Kopfskeletts. Morphолog. Jahr. Bd. XIII, pag. 114.
— Fürbringer, Untersuchungen zur Morphol. u. Systematik der Vögel. Amsterdam.
— Koch, Untersuchungen über den Ursprung und die Verbindungen des Nervus hypoglossus in der Medulla oblongata. Arch. für mikr. Anatomie Bd. 31.
1888. Koeppen, Zur Anatomie des Froschgehirns. Arch. f. Anat. u. Phys., Anat. Abth.
— Waldeyer, Das Gorilla-Rückenmark. Abhdlg. der Kgl. Preuss. Akademie der Wissensch. zu Berlin.
1889. v. Lenhossék, Ueber die Pyramidenbahnen im Rückenmark einiger Säugethiere. Anatomischer Anzeiger Bd. IV.

1888. Osborn, A Contribution to the internal structure of the Amphibian Brain. Journal of Morphology. Boston, pag. 51—94.
1890. Chiarugi, Le développement des nerfs vague, accessoire, hypoglosse etc. Archives italiennes de biologie, pag. 309—341 — 421—443. I. planche.
— Singer u. Münzer, Beiträge zur Anatomie des Centralnervensystems, Denkschr. d. K. K. Akad. zu Wien, Bd. 57.
1891. His, Die Entwicklung des Rautenhirns vom Ende der ersten bis z. Beginn des dritten Monats. Abhdlg. d. math.-phys. Klasse d. Kgl. Sächs. Akad. d. Wissensch. 17. Bd.
— Kaiser, Die Funktionen der Ganglienzellen des Halsmarks. Haag. Martinus Nijhoff.
— Kazzander, Ueber den N. accessorius Willisii und seine Beziehungen zu den oberen Cervicalnerven. Archiv für Anat. und Phys., Anat. Abth.
— Kupffer, Die Entwicklung der Kopfnerven bei den Vertebraten. Verhdlg. d. anat. Gesellsch. a. d. 5. Versammlung i. München.
— C. H. Turner, The morphology of Avian Brain. The journal of Comparative Neurology Bd. I, pag. 39—92, 107—133, 265—286.
— Waldeyer, Ueber einige Ergebnisse der neueren Forschungen im Gebiete der Anatomie des Centralnervensystems. Dtsch. medicin. Wochenschrift.
1892. Hatschek, Die Metamerie des Amphioxus u. des Ammocoetes. Anat. Anz. Bericht über die 6 Vers. zu Wien.
— Robinson, Observations on the development of the posterior cranial nerfs etc. Report of the british association for the advancement of sciences. Edinburgh, pag. 785.
— Simon, Ueber die Beziehungen bestimmter Muskeln zu bebestimmten Abschnitten der grauen Substanz des Rückenmarks. Diss. inaug.
— Tooth, On the relation of the posterior horn to the posterior corn in the medulla and cord. Journal of Physiology. Cambridge. Bd. 13.
1893. Brandis, Untersuchungen über das Gehirn der Vögel. Archiv f. mikr. Anatomie Bd. 41.
— van Gehuchten, Les éléments moteurs des racines postérieures. Anat. Anz. Bd. 8, pag. 215—223.
— Holm, Die Anatomie und Pathologie des dorsalen Vaguskerns. Virchow's Archiv Bd. 131.
1893. Tooth, Destructive Lesion of the fifth Nerve-trunk. Saint Bartolomews Hospital Reports. Vol. XXIX, pag. 215—224.
1894. Cramer, Beiträge zur feineren Anatomie der Medulla oblongata u. der Brücke. Jena.
— Minot, Lehrbuch der Entwicklungsgesch. des Menschen. Dtsch. von Kaestner. Leipzig.

1894. Rabl-Rückhardt, Einiges über das Gehirn der Riesenschlange. Ztschr. f. wiss. Zoologie Bd. 58.
— Tschernischoff, Zur Topographie der weissen u. grauen Substanz d. Rückenmarks. Archiv f. Anat. u. Phys., Anat. Abth.
1895. Dexter, Ein Beitrag zur Morphologie des verlängerten Markes beim Kaninchen. Arch. f. Anat. u. Phys., Anat. Abth.
— Gabri, Referat in: Archives italiennes de Biologie Bd. 24 [Ueber die durchtretenden Fasern].
— Grabower, Ueber die in der Med. oblong. gelegenen Centren für die Innervation der Kehlkopfmuskeln. Berl. Klin. Wochenschrift.
— v. Lenhossek, Der feinere Bau des Nervensystems. Berlin. 2. Aufl. Hirschwald.
— Schlesinger, Ueber den Verlauf der Schmerz- und Temperatursinnesbahnen etc. Centralblatt für Physiologie Bd. 9.
— Siebert, Die Eintrittsstellen der hinteren Wurzeln ins Rückenmark etc. Diss. inaug. München.
— Strong, The Cranial Nerves of Amphibia. Journal of morphol. Bd. 10, pag. 101—238.
— Turner, The central connections and relations of the trigeminal, vago-glossopharyngeal, vago-accessory and hypoglossal nerves. Journ. of anat. and phys. Bd. 29.
1896. Edinger, Nervöse Centralorgane. Leipzig. 5. Aufl.
— Gabri: A propos des cellules radiculaires postérieures. Archives italiennes de biologie, Bd. 26.
— Fusari, Un cas d'hétérotopie d'une partie du Fasciculus cerebrospinalis lateralis etc. Ebenda, pag. 398—407.
— Kölliker, Handbuch der Gewebelehre. 6. Aufl. II. Bd.
— Obersteiner, Anleitung zum Studium der nervösen Centralorgane. 3. Aufl.
— Ramon y Cajal, Beiträge zum Studium der Med. oblong. und des Kleinhirns und des Ursprungs der Gehirnnerven. A. d. Spanischen. Deutsch von Bressler. Leipzig.
— Schlesinger, Doppelseitige peripherische Accessoriuslähmung. Referat. — Neurolog. Centralblatt Jahrg. 15, pag. 709.
1897. Bunzl-Federn, Ueber den Kern des N. accessorius. Monatsschrift f. Psychiatrie u. Neurologie. Bd. II, pag. 427—441.
— Fürbringer, Die spino-occipitalen Nerven der Selachier und Holocephalen. Festschrift für Gegenbaur.
— Gaupp, Neubearbeitung von A. Ecker's u. R. Wiederheim's Anatomie des Frosches. II. Abth. 1. Hälfte. Lehre vom Nervensystem.
1897. van Gehuchten, Le système nerveux. IIe Editon. Louvaine.
— Herrick, The cranial nerf components of Teleosts. Anat. Anz. Bd. XIII. Heft 16.
— Osipow, Ueber das centrale Ende des Nervus accessorius Willisii.

Obozrenje Psichjatrji neurologji. No. 5. Referat von Flatau in Monatsschrift für Psychiatrie und Neurologie.
1897. Steinach, Motorische Funktionen hinterer Spinalnervenwurzeln. Pflüger's Archiv.
1898. Hartwig, Lehrbuch der Entwicklungsgeschichte des Menschen,
— Hoche, Beiträge zur Anatomie der Pyramidenbahn etc. Archiv f. Psychiatrie u. Nervenkrankh. Berlin. Bd. 30. I. Heft.
— Gegenbaur, Lehrbuch der vergleichenden Anatomie 2. Aufl. I. Band.
— Stieda, Bericht über die russische Litteratur in Merkel u. Bonnet's Ergebnissen.

Erklärung der Abbildungen auf Tafel XVII.

(Genauere Angaben im Text.)

Fig. 1. Oberflächenbild der Medulla oblongata von Strix aluco 2:1. (1. ventrale, 2. u. 3. dorsale Wurzel, Linea gelatinosa und accessorius).

Fig. 3. Oberflächenbild der Medulla oblongata von Testudo graeca 2:1 (1. u. 2. centrale, 3. dorsale Wurzel u. Accessorius).

Fig. 3a. Austritt der Vagusgruppe bei Rana esculenta 3:1.

Fig. 3b. Austritt der Vagusgruppe bei Bufo vulgaris 2:1.

Fig. 4. Accessoriuswurzel aus dem VI. Cervicalsegment von Bos taurus 14:1. (Verlauf über die Peripherie) — Combination aus 7 aufeinanderfolgenden Schnitten.

Fig. 5. Accessoriuswurzel aus dem VI. Cervicalsegment von Felis domestica 14:1. (Verlauf über die Peripherie) — Combination aus 6 aufeinanderfolgenden Schnitten.

Fig. 6. Aus dem III. Cervicalsegment von Dasypus villosus 18:1. Das Bild zeigt ein austretendes, ein quergetroffenes und ein in der grauen Substanz liegendes Bündel, die drei verschiedenen Wurzelsystemen angehören. — Combination aus 3 aufeinanderfolgenden Schnitten.

Fig. 7. Accessoriuswurzel aus dem I. Cervicalsegment von Galina domestica 40:1. — Combination aus 11 aufeinanderfolgenden Schnitten. Die in den einzelnen Schnitten nur stückweis sichtbaren Bündel sind zu einem übersichtlichen Verlauf zusammengefasst.

Fig. 8. Vago-Accessoriuswurzel von Galina domestica. 16:1. Combination aus 5 aufeinanderfolgenden Schnitten.

Fig. 9. Accessoriuswurzel aus dem I. Cervicalsegment von Strix aluco 40:1. — Combination aus 7 aufeinanderfolgenden Schnitten.

Fig. 10. Schnittbild aus dem II. Cervicalsegment von Testudo graeca 40:1. Getroffen sind Bündel der 2. ventralen Wurzel und die distalste Accessoriuswurzel. — Combination aus 3 aufeinanderfolgenden Schnitten.

Fig. 11. Starke motorische Wurzel aus dem Vagus des Frosches, dicht ventral von der [stark punktirten] Trigeminuswurzel verlaufend 40:1. Combination aus 4 aufeinanderfolgenden Schnitten.

(Aus dem I. anatom. Institut des Hrrn. Prof. Zuckerkandl in Wien.)

Zur Histologie des äusseren Genitales.

Von

Dr. **Julius Tandler**, Prosector, und

cand. med. **Paul Döméný**, Demonstrator.

Hierzu Tafel XXVIII.

In vorliegender Arbeit greifen wir auf den von uns am 6. Mai 1898 in der k. k. Gesellschaft der Aerzte zu Wien gehaltenen Vortrag mit daran anschliessender Demonstration zurück. Dabei sollen die damals geäusserten Resultate, wie sie sich bei der nunmehr erfolgten Neubearbeitung des Themas ergaben, erweitert, respective sichergestellt werden.

Aus dem besagten Vortrag ging als Schlussergebniss die Thatsache hervor, dass an der Glans penis erwachsener Individuen vereinzelte Talgdrüsen vorkommen, von denen wir aussagten, dass sie als sogenannte „versprengte Talgdrüsen“ bezeichnet werden müssten, und dass sie unabhängig von der Haarbildung entständen. Weiter kamen wir zur Ueberzeugung, dass — im Gegensatz zu den nur an vereinzelten Individuen nachweisbaren Talgdrüsen — alle Individuen speciell am Sulcus coronarius und hier wieder hauptsächlich in der Nähe des renulum Aussackungen der Epidermis besitzen, welche wir als Crypten bezeichneten. Diese Gebilde hat man eben als Glandulae

sebaceae angesehen, da sie — meist mit abgestossenen Epithelien gefüllt — diese auf Druck entleeren. Wir unternahmen es nun, die nunmehr gewonnenen Resultate in Bezug auf ihre Giltigkeit an den analogen Theilen des weiblichen Genitales zu prüfen, andererseits dieselben durch entwicklungsgeschichtliche Daten zu erhärten.

Die Frage der Tyson'schen Drüsen wurde bekanntlich auf den Verhandlungen der anatomischen Gesellschaft auf der elften Versammlung in Gent durch die Discussion zwischen Kölliker und Stieda und durch die Arbeit von Spruneck neu aufgerollt: Bezüglich der reichhaltigen Literatur und der daran anschliessenden historisch-kritischen Controverse sei auf die vollständige Zusammenfassung in Henle's Eingeweidelehre und in Spruneck's Dissertation verwiesen. Die Sachlage ist heute folgende: Kölliker und mit ihm eine Reihe Autoren verfechten die Ansicht, dass auf der Glans penis normalerweise echte Talgdrüsen vorkommen, während Stieda und Spruneck nebst vielen andern die Existenz der Talgdrüsen auf dem genannten Organ vollkommen leugnen. Wir wollen gleich hier erklären, dass wir auf Grundlage des — wie wir noch darthun werden — sehr reichhaltigen Materials behaupten können, dass an der Existenz von Talgdrüsen auf der Glans penis nicht zu zweifeln ist. Wie sich aber unsere Ansicht von der der anderen Autoren unterscheidet, das soll weiter unten dargelegt werden.

Ueber die seit Spruneck's Dissertation erschienenen literarischen Angaben ist folgendes zu sagen: Spruneck selbst hat sich die Mühe genommen, 300 Männer auf das Vorkommen von Talgdrüsen an den fraglichen Stellen zu untersuchen. Er kam dabei zu einem negativen Resultat. Wir glauben nicht, dass die bloss auf makroskopisch durchgeführten Untersuchungen beruhenden Beobachtungen stichhaltige Resultate ergeben; da ja Talgdrüsen auch an anderen Hautstellen sich dem freien Auge entziehen, wenn sie nicht besonders gross sind. Was die von Spruneck geübte histologische Technik betrifft, so ist wohl beim Schneiden mit dem Rasiermesser — von Schnittserien kann doch da keine Rede sein — und bei einem Untersuchungsmaterial von 6 Objecten keine Aussicht auf Erfolg vorhanden. Für die unbedingte Negation der Talgdrüsen kann daher Spruneck's Arbeit nicht ins Feld geführt werden. In allerletzter Zeit hat Saalfeld in

Berlin über diesen Gegenstand geschrieben. Autor, welchem unsere früher in der „Wiener Klinischen Wochenschrift“ erschienene Publikation nicht zugänglich gewesen zu scheint, hat über Aufforderung des Herrn Professor Waldeyer die Sprunckschen Untersuchungen an zwei Glandes penis, die in lückenlose Serien zerlegt waren, nachgeprüft und hierbei 28 Talgdrüsen gefunden. Die von Saalfeld beschriebenen Talgdrüsen lagen ihrer Majorität nach an den untersten Theilen der Glans penis, welche wir schon früher als das eigentliche Territorium derselben, als „Drüsenfeld“ bezeichnet haben. An der Lamina praeputialis interna eines zweiten Penis fand er 13 Talgdrüsen. An der Glans clitoridis von 13 Individuen fand Saalfeld keine drüsigen Gebilde. Ueber die sowohl an der Clitoris als auch am Penis vorkommenden Crypten spricht er kein Wort. Ueber das weibliche Genitale liegt die Schrift von Nagel für Bardeleben's Handbuch der Anatomie des Menschen vor. Er bespricht darin die Glandulae sebaceae sowohl an der inneren wie an der äusseren Fläche des Praeputium clitoridis und beruft sich dabei auf die Arbeiten von Wertheimer. Nagel ist der Ansicht, dass das Secret dieser Drüsen, welche er den Tysonschen Drüsen gleichzeitig erachtet, das Smegma clitoridis liefert.

Bei unsern eigenen Untersuchungen gingen wir von der Ansicht aus, dass hier Einzelbefunde an bestimmten Individuen nicht maassgebend sein konnten. Die möglichst sorgfältige und statistisch verwerthbare Untersuchung brauchbarer Objekte haben wir keineswegs unterschätzt und auch in angemessener Weise durchgeführt; aber wir haben hauptsächlich nach einer entwicklungsgeschichtlichen Darlegung der in Rede stehenden histologischen Verhältnisse gestrebt. Unser Material zeigt nachfolgende Tabelle.

Nr.	Objekt.
1.	4 Monate alter menschlicher Embryo-Zwilling ♂,
2.	4 Monate alter menschlicher Embryo-Zwilling,
3.	4 Monate alter menschlicher Embryo ♂,
4.	5 Monate alter menschlicher Embryo ♂,
5.	$5^1/_2$ Monate alter menschlicher Embryo ♂,
6.	6 Monate alter menschlicher Embryo ♂,
7.	7 Monate alter menschlicher Embryo ♂,
8.	8 Monate alter menschlicher Embryo ♂,

Nr.	Objekt.
9.	5,5 cm Steiss-Scheitellänge menschl. Embryo, ganzes Genitale,
9a.	6,5 cm Steiss-Scheitellänge menschl. Embryo, ganzes Genitale,
10.	6 cm Steiss-Scheitellänge menschl. Embryo ♂,
11.	7,2 cm Steiss-Scheitellänge ♂,
12.	8 cm Steiss-Scheitellänge ♂,
13.	13 cm Steiss-Scheitellänge ♁,
14.	14 cm Steiss-Scheitellänge ♁,
15.	18 cm Steiss-Scheitellänge ♂,
16.	Neugeborener ♂,
17.	Neugeborener ♁,
18.	Kind unbestimmten Alters ♂,
19.	3 Jahre altes Kind ♂,
20.	4 Jahre altes Kind ♁,
21.	7 Jahre altes Kind ♂.

Ausserdem beziehen wir uns in dieser Arbeit auf die Vorhäute von 50 erwachsenen Männern, welche wir bei Gelegenheit unserer ersten Publication über dieses Thema histologisch untersucht haben. Dann wurde noch eine Glans penis sammt Vorhaut in ungefähr 900 Schnitte zerlegt; eine Clitoris sammt Praeputium in 120 Schnitte.

Was die histologische Technik anlangt, so haben wir meist in Formol fixirt, in Paraffin eingebettet und geschnitten, mit Nelkenöl-Collodium angeklebt und die Schnitte mit Hämalaun-Eosin gefärbt. Es sei hier bemerkt, dass wir jetzt bei nöthiger Einübung der Technik, unter den vielen hundert Objektsträgern, welche wir den verschiedenen Proceduren unterzogen, kein einzigesmal einen Misserfolg aus rein technischen Gründen zu verzeichnen hatten.

Bevor wir unsere Resultate allgemeiner zusammenfassen, wollen wir daran gehen, eine Reihe von Einzelbefunden genauer zu besprechen.

Bei Embryonen, deren Länge zwischen 5 und 7 cm schwankt, ist die Glans penis als discretes Gebilde noch nicht abgegrenzt, der Präputialsack vorne weit offen, so dass die Vorhaut in Form eines Walles die Peniswurzel umgiebt. An Stelle der Corpora cavernosa sind nur eine Reihe weiter Venenlumina zu sehen. Der Raum zwischen Glansoberfläche und innerem Vorhautblatt ist von Epithelien vollkommen erfüllt. Diese Zellmassen über-

ragen den freien Rand der Vorhaut und häuten sich allenthalben auf der Glansoberfläche zu einem mehrschichtigen Epithelbelag an.

Die eigentliche Glansoberfläche ist nur durch eine dunklere Färbung der ihr unmittelbar anliegenden Epithelzellen charakterisirt. Die einzelnen Zellen sind gross, kugelförmig, die in den tieferen Schichten etwas abgeplattet, sie besitzen scharf abgegrenzte, gut färbbare Kerne. Die unmittelbar der Glansoberfläche anlagernden Zellen sind platter und dichter gedrängt, ebenso die Zellen, welche unmittelbar der inneren Vorhautplatte anliegen.

2 Zwillingsembryonen von 4 Lunarmonaten wurden die Glieder abgetragen und das eine senkrecht zur Längsachse, das andere parallel dem Perinaeum geschnitten. Die histologischen Verhältnisse der Vorhaut zeigen den früheren Stadien gegenüber nur insoferne eine Veränderung, als der die Glans penis umgebende Vorhautwall sich etwas erhöht hat. Ferner haben die Epithelzellen, welche unmittelbar dem Stroma der Glans penis anliegen, ein geordnetes Ansehen bekommen; dieselben heben sich auch durch ihre schärfere Färbung besser vom Zwischengewebe ab. Die Zellen des Zwischengewebes selbst erfüllen in allen diesen Stadien die an der unteren Fläche des Gliedes einschneidende Urethralrinne vollständig, so dass die Pars pendula der Harnröhre in die Gliedunterfläche als solider Epithelstrang eingefügt erscheint. Man sieht deutlich an weiter perinealwärts folgenden Schnitten, wie die Ränder der mit Epithelmassen angefüllten Rinne sich beiderseits lippenartig erheben und so den Schluss der Urethralrinne zum Kanal vorbereiten. An einer einzigen Stelle sammeln sich die Zwischenzellen zwischen Vorhaut und Glans zu einer concentrischen Schichtung an. Das Genitale eines 8 cm langen Embryo zeigt dieselben Verhältnisse. An Embryonen von 5 und $5^1/_2$ Monaten zeigen sich bezüglich des Präputialcavums und der dasselbe ausfüllenden Epithelmassen nur insoweit Veränderungen, als die schon früher andeutungsweise besprochenen concentrischen Schichtungen einzelner Zellcomplexe zugenommen haben.

Ein ungefähr 6 Monate alter menschlicher, männlicher Foetus ergiebt folgende Resultate. Das Präputium ist bereits über die Spitze der Glans penis hinweggewachsen, so dass von einem vorne geschlossenen Präputialcavum die Rede sein kann. Die Hautduplicatur zeigt bezüglich ihres anatomischen Verhaltens schon fast dieselben Verhältnisse, wie wir sie beim Erwachsenen

vorfinden. Die Glans penis enthält sehr zahlreiche, venöse Gefässlücken, allerdings weniger als beim ausgebildeten Objekt. Der Vorhautsack ist von dem oben bemerkten Epithelpfropf verschlossen, nur hat sich die Grenze gegen die innere Präputiallamelle verschärft, da sich das bei jüngeren Stadien auf der Glansoberfläche beschriebene Bild jetzt auch an dieser Lamelle wiederholt. Innerhalb des Epithelpropfes zeigen sich Vorgänge, welche dahin zielen, dass an sehr vielen Stellen eine mehr oder minder concentrische Anordnung der Epithelzellen sichtbar wird. Diese mehrfach erwähnten Anordnungen der Zellen sind schon bei sehr schwachen Vergrösserungen dadurch charakterisirt, dass ihnen immer eine deutliche Vertiefung der inneren Wand des Präputiums entspricht. Bei diesen concentrisch geschichteten Gebilden, deren Schweigger-Seydel als „Epithelkugeln" Erwähnung thut, lassen sich schon jetzt verschiedene Stadien an einem und demselben Präparat unterscheiden. Diese Gebilde variiren nämlich stark bezüglich ihrer Grösse. Man kann sagen, dass die Grösse dieser Körper parallel geht mit der Anzahl ihrer concentrischen Ringe. Im allgemeinen findet man, dass um ein bis zwei grosse Epithelzellen, welche ihre ursprünglich mehr polygonale Form behalten haben, sich ein Ring von etwas abgeplatteten Zellen bildet, dem sich ein zweiter, ein dritter anschliesst. Die Kerne aller dieser Zellringe sind deutlich färbbar, das Protoplasma gekörnt und weder im Centrum noch in der Peripherie des ganzen Gebildes etwas zu sehen, was auf degenerative Processe hindeuten würde. Alle diese Körperchen — wir haben an einzelnen Schnitten bis zu 16 gezählt — sind dadurch charakterisirt, dass sie — wie gesagt — das innere Vorhautblatt buchtig einstülpen, während sie die Glans-Oberfläche intact lassen.

An einem etwas älteren Objekt nun, bei welchem gleichfalls der Vorhautsack noch vollkommen ausgefüllt ist, sieht man, dass die vorhin besprochenen, concentrischen Körperchen noch viel mehr ins innere Vorhautblatt eingegraben erscheinen. Hier gelingt es auch zum ersten Mal in der Mitte dieser Epithelgebilde insofern eine Degeneration nachzuweisen, als die innersten Zellen der Epithelperle keine Kerne mehr nachweisen lassen — die Zellen färben sich zum Beispiel nach van Gieson homogen rothgelb —, sie zeigen keine erkennbare Structur mehr. Man ist wohl berechtigt, solche histologische Bilder als die ersten Etappen einer regressiven

Metamorphose aufzufassen, welche in diesem Stadium nur die innersten Bezirke erfasst hat.

An der Circumferenz der Gebilde nimmt dabei die Schichtenbildung einen immer grösseren Umfang an, so dass diese Epithelperlen trotz der centralen Zerstörung an Grösse zunehmen. Diese epithelialen Gebilde gleichen vollkommen den in der Mundhöhle vorkommenden sogenannten „Serres'schen Drüsen", welche Kölliker und Zuckerkandl als die Reste des epithelialen Verbindungsstranges am Zahnkeime beschrieben haben. An der Peniswurzel des eben beschriebenen Genitales sieht man in diesem Stadium die bekannten charakteristischen Zellanhäufungen, welche den ersten Anlagen der Lanugo-Härchen entsprechen. Das Auftreten der Epithelperlen scheint übrigens nach unseren Befunden individuellen Variationen zu unterliegen. So fanden wir an einem 7 Monate alten menschlichen Embryo im Präputialsack nur spärliche Epithelperlen. Auch an diesem Foetus konnten wir Lanugo nachweisen, doch niemals an der Vorhautanlage.

In den letzten Monaten des intrauterinen Lebens zeigen die Epithelperlen eine immer weitergehende, regressive Metamorphose; man findet später kleine, dann immer grösser werdende Detritusschollen im Inneren der Epithelperlen aufgehäuft, welche sich schlecht färben und differenziren lassen. Auch die Zeit des völligen Zugrundegehens ist variant, da im 7., 8. und 9. Lunarmonat diese Epithelperlen von uns in verschieden starker Ausdehnung und Ausbildung vorgefunden wurden. Sie sollen ja auch nach anderen Autoren noch beim Neugebornen vorkommen, wir selbst hatten dergleichen zu sehen keine Gelegenheit. An einem frischen, gut conservirten Objekt eines Neugeborenen sahen wir den Präputialsack, welcher als schmaler Spalt zwischen der mit einem hohen Epithelsaum versehenen Glans penis und der ebenso beschaffenen Lamina interna praeputii verlief, mit scholligen Massen erfüllt, welche den Farbstoff des Eosin intensiv und gleichmässig angenommen hatten.

Zwei weibliche Genitalien von Embryonen, deren Länge 13 und 14 cm Steiss-Scheitellänge betrug, weisen bezüglich des Präputialcavums der Clitoris dieselben Verhältnisse auf, wie gleichaltrige männliche Foeten. Auch hier finden wir die innere Lamelle des Präputium mit der Oberfläche der Clitoris durch einen Epithelpfropf vollständig verlöthet, innerhalb dessen man die bekannten Epithel-

perlen nachweisen kann, allerdings in geringerer Anzahl als beim männlichen Geschlecht. Dieser Epithelpfropf füllt auch die Rinne an der unteren Clitorisfläche vollständig aus. Die Einzelheiten der Zellformen decken sich mit den beim männlichen Embryo beschriebenen. An den grossen Schamlippen beobachtet man gleichfalls die bekannten Lanugo-Anlagen, während das Cavum praeputiale davon vollständig frei erscheint.

Alle bisher beschriebenen Stadien charakterisiren sich bezüglich der Fläche der Glans clitoridis et penis dadurch, dass dieselben bei mikroskopischer Betrachtung vollkommen glatt und eben erscheinen. Erst in den älteren Embryonalstadien, welche wir zu beobachten Gelegenheit hatten, sieht man das oberflächliche Epithel an der Glans penis in zickzackförmigen Aus- und Einbuchtungen angeordnet verlaufen; so an einem männlichen Embryo von 18 cm Steiss-Scheitellänge. Von dem beim Erwachsenen so charakteristischen Bild der stark entwickelten Papillen ist nichts sichtbar. Zwischen den beiden Geschlechtern zeigt sich nun sowohl beim Neugebornen als auch später folgender Unterschied. Während die Glans penis des Neugeborenen bereits eine Reihe von deutlich differenzirbaren Papillen zeigt, ist es uns nicht gelungen, dieselben an der Clitoris-Oberfläche nachzuweisen. Wir finden auch thatsächlich, dass die Clitoris bezüglich der Entwicklung von Papillen hinter der Glans penis zurückbleibt. Auch erscheint es — wenigstens nach unseren Präparaten — als ob beim weiblichen Geschlecht die Loslösung der beiden Lamellen etwas später eintrete als beim männlichen Geschlecht. An der Glans clitoridis einer Neugeborenen und eines 3 Monate alten Kindes zum Beispiel fanden wir den Vorhautsack von den bekannten Epithelmassen vollkommen erfüllt und darin grosse, stark degenerirte Epithelperlen.

Bezüglich der Entwicklung der Papillen ist folgendes zu sagen. Das Bindegewebsstroma der Glans und der Vorhaut entbehrt anfangs der Papillen. Erst später wächst dasselbe in die Epithelerhebungen hinein. Gleichzeitig damit geht eine Erhebung der gesammten Papille einher, wodurch die dazwischen liegenden Thäler an Tiefe gewinnen. Bis dahin sind die Papillen noch plump und ungegliedert. Die zwischen den besonders grossen papillären Erhebungen gelegenen Vertiefungen sind anfangs vollkommen mit Epithelmassen erfüllt, so dass die Ober-

fläche der Glans glatt erscheint, obwohl die Papillen bezüglich ihres Bindegewebsstromas bereits voll entwickelt sind. Den grossen primären Papillen schliessen sich nunmehr sekundäre und tertiäre Papillen an. Doch ist letzterer Vorgang beim weiblichen Geschlecht fast vollkommen auszuschliessen, da man bei der Untersuchung der Glans clitoridis wohl primäre, ziemlich flache aber fast nie sekundäre und tertiäre Papillen antrifft. Die zwischen den Papillen befindlichen, von Epithelmassen erfüllten Furchen vertiefen sich nun derart, dass die Schichte der Zwischenzellen schwindet, ähnlich wie bei der Ablösung der Lamina interna praeputii von der Oberfläche der Glans. Dadurch kommt es erst zu einer deutlichen, epidermoidalen Umgrenzung der einzelnen Papillen. In manchen Bezirken, vor allem an der Corona glandis und da wieder an der unteren Fläche in der Nähe des Frenulum, findet man, dass diese Vertiefungen, welche sonst überall bezüglich ihrer Ausdehnung der Stärke der Entwicklung des Papillarkörpers parallel gehen, sich besonders vergrössern. Die dort mässig papillär aufgeworfene Oberfläche wird von starken Vertiefungen durchsetzt. Die anfangs soliden Epithelstränge höhlen sich später gleichfalls aus, ja sie entsenden zellige Divertikel, welche durch Degeneration ihrer centralen Zellen zu secundären Crypten werden.

Die Crypten in der Nähe des Vorhautansatzes am Frenulum, auf welche wir schon gelegentlich unserer ersten Publikation Gewicht gelegt haben, kommen nach unseren ausführlichen, statistischen Untersuchungen an mikroskopischen Schnittserien an allen männlichen Individiuen vor und zeigen bezüglich ihrer Gestaltung und Oberfläche folgende Eigenthümlichkeiten. Sie variieren nach Grösse und Form. Manchmal sind sie einfach flaschenförmig, ohne secundäre Ausstülpungen. Häufig sind sie mit secundären Crypten versehen. Bald besitzen sie eine weite, bald eine engere Communication mit der freien Fläche der Glans. Am häufigsten ist die Form einer buchtigen, flachen Tasche mit einer breiten Oeffnung, welche gegen die Spitze des Penis gerichtet ist. Erwähnenswerth ist es, dass diese Taschen am histologischen Schnitt schon mit freiem Auge deutlich wahrnehmbar sind. Die grösseren, welche nicht gar zu selten vorkommen, erreichen eine Länge von $^1/_2$ bis 1 cm. In histologischer Beziehung zeigen sie in allen ihren Theilen dieselben Epithelverhältnisse, wie

die Glans penis des betreffenden Individuums. Die Epidermis der Präputialcrypten hat überall die Tendenz zur Verhornung, wie ja auch die Epidermis der Glans penis. Soweit im Stratum Malpighii der Glans penis Pigment aufzufinden war, liess es sich auch an der Wand der Crypten nachweisen. Die epitheliale Bekleidung der Crypte trägt also vollkommenen Oberflächencharakter. Es kann bei Berücksichtigung der gegebenen Charaktere von einer Verwechslung mit Talgdrüsen keine Rede sein. Von nicht geringem morphologischen und auch praktischen Interesse ist das Studium dieses Verhaltens beim weiblichen Geschlecht — an der Glans clitoridis. Wir finden, dass an der Oberfläche derselben — wenn man so sagen darf — mehr der embryonale Charakter der Epithelverhältnisse sich erhält. Wie schon oben erwähnt, sind — seltene Ausnahmen abgerechnet, nur primäre Papillen vorhanden. Dabei ist zu bemerken, dass die Thäler zwischen den ohnehin wenig prominenten Papillen mit nicht oder kaum degenerirten Epithelien erfüllt und ausgeglichen sind; dadurch erscheint die Oberfläche der Clitoris fast vollkommen glatt. Ihr Epithelüberzug zeigt eine geringe Tendenz zur Verhornung; ja, er gleicht seiner ganzen Dicke hindurch dem Stratum mucosum anderer Hautstellen. Auch die Pigmentirung fehlt de norma, wir sahen sie in einem einzigen Falle kaum angedeutet. Die Crypten fehlen naturgemäss infolge der geringen Entwicklung des Papillarkörpers vollkommen; nur hier und da sind qualitativ und quantitativ geringfügige Einsenkungen der sonst gleichmässigen Epitheldecke zu sehen.

Rücksichtlich der auf der Glans penis vorkommenden Talgdrüsen müssen wir wieder auf den von uns bereits in unserer ersten Arbeit eingenommenen Standpunkt verweisen. Wir haben damals bei der genauen histologischen Untersuchung von 50 Vorhäuten und Glandes in der daselbst beschriebenen Art nur eine einzige Talgdrüse gefunden. Unsere Untersuchungen über diesen Gegenstand haben wir fortgesetzt. Auf einer in eine lückenlose Querschnittserie zerlegten Glans penis eines im mittleren Lebensalter stehenden Mannes haben wir im ganzen zwei Talgdrüsen nachgewiesen. Nach unseren und anderer Autoren Befunden, unterliegt es demnach gar keinem Zweifel, dass histologisch echte Glandulae sebaceae auf der Eichel des männlichen Gliedes vorkommen. Dass sie aber bezüglich ihrer Zahl variiren

und dass dieselben bei vielen Individuen unzweifelhaft ganz fehlen können, geht aus diesen Befunden ebenfalls hervor. Nach ihrer morphologischen Werthigkeit kann man solche Drüsen mit den Talgdrüsen anderer Hautstellen keineswegs in eine Reihe stellen. Sie sind vielmehr als irreguläre Talgdrüsen zu betrachten, da sie sich an einer Hautstelle entwickeln, wo normalerweise gewiss keine Lanugoanlage vorhanden ist. Wenn thatsächlich das Auftreten normaler Talgdrüsen an das Vorhandensein von Haaren gebunden ist, so müsste man, wenn schon nicht bleibende Haare, so doch Lanugo an der Glans penis in bestimmten, embryonalen Stadien vorfinden. Wie aus unseren oben beschriebenen Befunden an einem reichhaltigen, embryonalen Materiale hervorgeht, fehlte jede Lanugo-Anlage innerhalb des Präputialcavums, sowohl beim männlichen als auch beim weiblichen Geschlecht, obwohl in der Umgebung des Genitales und an anderen Hautstellen der untersuchten Föten die Lanugo-Ausbildung weit vorgeschritten war. Diese Form von Talgdrüsen kommt bei vielen Individuen auch an den Lippen vor. Sowenig man diese Drüsen mit einem besonderen Namen belegt, ebensowenig ist es nothwendig, die im Vorhautcavum sich findenden Drüsen speciell zu bezeichnen. Talgdrüsen fanden wir nur beim männlichen Geschlecht. In Uebereinstimmung mit Saalfeld fanden wir an der Clitoris und ihrem Präputium niemals drüsige Gebilde. Doch könnte das Vorhandensein solcher versprengter Talgdrüsen auch hier nicht in Verwunderung setzen; da ja so wie beim Mann auch beim Weibe die Möglichkeit des Versprengtwerdens von Drüsenkeimen an den homologen Körperstellen gegeben ist.

Fassen wir demnach die im Laufe der Untersuchung zu Tage geförderten Resultate zusammen, so ergiebt sich folgendes: Die anfangs bei beiden Geschlechtern ganz gleichartig gestaltete Oberfläche der Glans penis respective Glans clitoridis ist mit der Innenfläche des Präputiums durch eine solide Epithelmasse verbunden. Dieselbe löst sich erst ziemlich spät: knapp ante, vielfach post partum, mit welchem Vorgange erst das Auftreten eines eigentlichen Präputialcavums verbunden ist. Die Lösung der beiden mit einander verwachsenen Flächen geht in Form einer retrograden Metamorphose der Zwischenzellenschicht — der Epithelperlenbildung —

vor sich. Die ehemals glatte Oberfläche der Glans bekommt Papillen und Vertiefungen, von denen einzelne sich zu Crypten ausbilden. Hierzu ist zu bemerken, dass die Glans clitoridis mehr den embryonalen Charakter beibehält, da ihre Epithelien dem Verhornungsprocess fast gar nicht unterworfen sind, ihre Papillen flach und niedrig bleiben. Von einer Lanugo-Anlage war innerhalb des Präputialcavums beider Geschlechter nichts auffindbar. Die in demselben vorkommenden Drüsen sind histologisch echte Talgdrüsen; sie variiren an Zahl und Grösse bei verschiedenen Individuen ausserordentlich und sind morphologisch als irreguläre Talgdrüsen aufzufassen. Dieselben sind sicher nicht identisch mit den von Tyson beschriebenen, nach ihm als „Tyson'sche Drüsen" bezeichneten Gebilden, da diese wohl den mit abgefallenen Epithelien angefüllten, stark entwickelten Crypten entsprechen. Die Crypten aber sind ein regelmässiger Befund bei allen Individuen.

Literatur-Verzeichniss.

1. J. Henle, Handbuch der Eingeweidelehre des Menschen. 2. Aufl. 1873.
2. A. Kölliker, Handbuch der Gewebelehre des Menschen für Aerzte und Studirende. 4. Aufl. 1863.
3. W. Nagel, Handbuch der Anat. des Menschen, herausgeg. von K. v. Bardeleben. II. Th., Abth. I. „Die weibl. Geschlechtsorgane".
4. E. Saalfeld, Archiv f. mikr. Anat. 53. Bd., 2. Heft, aus dem anat. Inst. zu Berlin „Ueber die Tyson'schen Drüsen".
5. Schweigger-Seydel, F., Arch. f. pathol. Anat. u. Physiol. 37. Bd., 1866; „XVI. Anat. Mittheilg. von F. v. Schweigger-Seydel".
6. H. Sprunck, „Ueber die vermeintlichen Tyson'schen Drüsen". Inaugural-Dissertation. Königsberg i. Pr. 1897.
8. Dr. J. Tandler und P. Dömény, „Ueber Tyson'sche Drüsen" Wiener klin. Wochenschrift No. 23, Jahrg. 1898.
8. Verhandlungen der anat. Gesellschaft auf der elften Vers. in Gent. Discussion. Jena 1897. Ptkll. p. 7.
9. E. Zuckerkandl, Jahrb. d. kais. Akad. d. Wissensch. 1890—1891. „Ueber das epitheliale Rudiment eines vierten Mahlzahnes beim Menschen."

Erklärung der Abbildungen auf Tafel XXVIII.

Fig. 1. Longitudinalschnitt durch den Penis eines 6 Monate alten menschl. Embryo. Vgr. 20:1.
Fig. 2. Longitudinalschnitt durch den Penis eines 6 Monate alten menschl. Embryo. Vgr. 250:1. Epithelkörperchen.
Fig. 3. Frontalschnitt durch das äussere weibliche Genitale eines Kindes. Stark degenerirte Epithelkörperchen.
Fig. 4. Flaschenförmige Crypte in der Nähe des Frenulum. Erwachsener Mann. Vgr. 20:1.
Fig. 5. Taschenförmige Crypte in der Nähe des Frenulum. Erwachsener Mann. Vgr. 12:1.

Abkürzungen: G = Glans,
P = Praeputium,
K = Epithelkörperchen,
U = Urethrallumen,
$L.\,i.$ = Lamina interna praeputii.

(Aus dem I. anatomischen Institut zu Wien.)

Die Schliessmuskulatur an den Mündungen des Gallen- und der Pankreasgänge.

Von

Konrad K. Helly, Demonstrator.

Hierzu Tafel XXIX.

Vor mehreren Jahren machte Oddi (2) zum erstenmale darauf aufmerksam, dass sich an der Mündung des Ductus choledochus ein aus glatten Muskelfasern bestehender Muskel befinde, welcher von der Muskulatur des Darmrohres unabhängig sei. Er schilderte diesen Muskel als einen Ring, welcher den Gallengang von seinem Eintritte in das Duodenum bis hart an die Mündung umgebe und sich daselbst in ein Geflecht sich überkreuzender Bündel auflöse. Dieser Muskelring stehe mit der Muskulatur der Darmwand nur durch einige wenige Fasern in Verbindung; er lasse aber keinen innigeren Zusammenhang mit derselben erkennen, sondern sei vielmehr durch Bindegewebe von ihr getrennt.

Ausser diesen ringförmigen Muskelbündeln erwähnt er noch

längs verlaufende Fasern mit den Worten: Au delà des faisceaux circulaires, on aperçoit encore . . . la section de faisceaux longitudinaux.

Als wahrscheinliche Thätigkeit dieses Schliessmuskels bezeichnet er die Unterbrechung und Regelung des Zuflusses der Galle in den Darm. Ebenso glaubt er, die mit manchen Krankheiten verbundene Gelbsucht durch einen Krampf dieses Muskels erklären zu können.

Auch am Ductus Wirsungianus soll sich ein ähnlicher Muskel finden; doch bezieht sich diese Angabe nur auf jene Thiere, bei denen dieser Gang an einer vom Ductus choledochus entfernten Stelle in den Darm mündet.

Das sind die Ergebnisse, welche Oddi nach seinen Untersuchungen an Präparaten vom Hund und Schaf gewonnen und für Mensch, Rind, Schwein, Katze, Pferd, Taube, Huhn und Perlhuhn bestätigt hat.

Ich bin nun im Stande, auf Grund von Untersuchungen, die ich über diesen Gegenstand anstellte, diese Angaben zu bekräftigen und in einigen Punkten noch zu ergänzen. Dabei habe ich mein Hauptaugenmerk auf die Verhältnisse gerichtet, wie sie sich beim Menschen darbieten, weshalb auch die folgende Beschreibung vornehmlich diesen entspricht.

Bezüglich der angewandten Untersuchungsart habe ich nur zu bemerken, dass ich sowohl Längs-, wie Querschnitte durch das Endstück des Ductus choledochus mitsammt der Plica longitudinalis anfertigte, und dieselben nach van Gieson mit Hämatoxylin-Pikrinsäure-Fuchsin färbte; eine Färbung, welche viel schärfere Bilder liefert, als die von Oddi für seine Präparate angewandte Karminfärbung.

Zu den Ergebnissen meiner Arbeit übergehend will ich den Ductus choledochus zunächst an der Stelle ins Auge fassen, wo er in den Bereich der Muskelhaut des Duodenums tritt. Man sieht ihn daselbst allseitig umgeben von zu einem Ring angeordneten Muskelfasern, ganz entsprechend Oddi's Beschreibung. Dieselben hängen mit der Darmmuskulatur, und zwar mit der Ringschichte derselben wohl allenthalben durch dünne Faserbündel zusammen, sind jedoch im übrigen von ihr durch eine dazwischentretende Bindegewebsschichte getrennt (Fig. 1). Insoferne ist also nichts dagegen einzuwenden, wenn man diesen

Schliessmuskel des Gallenganges als zum grössten Theile unabhängig von den Muskelschichten des Darmrohres bezeichnet, wie dies Oddi thut.

Untersucht man nun diesen Muskel genauer auf den Verlauf der ihn zusammensetzenden Fasern, so erkennt man alsbald, dass dieselben durchaus nicht bloss ringförmig verlaufen, wobei natürlich die Bezeichnung Ring- und Längsfasern mit Bezug auf die Achse des Gallenganges verstanden werden muss. Es zeigt sich vielmehr, dass auch längs und schräg verlaufende Bündel reichlich vorhanden sind. Es wäre jedoch eine vergebliche Mühe, wollte man den Versuch unternehmen, darnach mehrere, als solche deutlich kenntliche Muskelschichten zu unterscheiden. Diese in den verschiedensten Richtungen verlaufenden Fasern sind nämlich vielfach durcheinander geflochten und bieten eben dadurch ein Aussehen dar, wie es ja als bezeichnend für einen Schliessmuskel hingestellt werden muss (Fig. 1). Ich hebe diese Längsfaserbündel so besonders hervor, weil aus der einen Bemerkung, die Oddi über derartige Bündel macht, und die von mir oben angeführt worden ist, nicht mit Sicherheit zu entnehmen ist, ob sie sich auf diese, oder auf solche der Darmwandmuskulatur bezieht.

Was das gegenseitige Verhältniss in der Mächtigkeit der Entwickelung anlangt, muss natürlich den Ringfasern vor allen andern der Vorrang eingeräumt werden, was zusammengehalten mit der Wirkung dieses ganzen Muskels eben durch diese vollkommen begründet erscheint.

Verfolgen wir nun den Muskel auf seinem Wege, wie er den Gallengang durch die Submucosa begleitet, so sehen wir ihn allmählich dünner werden, während sich zugleich zwischen die einzelnen Gruppen von Muskelbündeln verhältnissmässig viel Bindegewebe einlagert. Gleichzeitig kann man das Auftreten stärkerer längsverlaufender Faserzüge namentlich an der Seite beobachten, wo der Ductus Wirsungianus in den Ductus choledochus mündet (Fig. 2).

Ist auch die Submucosa durcheilt, gelangt der, inzwischen meist schon vereinigte Pankreasgallengang in den Bereich der Duodenalschleimhaut selbst. Hier bekommt sein bereits sehr dünn gewordener Schliessmuskel bald einen letzten Zuwachs neuer Fasern von Seiten der Muscularis mucosae, die endlich ganz in dem-

selben aufgeht (Fig. 3). Da aber der Gang unterdessen fast sein Ende erreicht hat, löst sich schliesslich dieser Muskel bald gänzlich in seine einzelnen Fasern auf, und dieselben verlieren sich allmählich in der Schleimhaut der Papille.

Wir haben also da einen M. sphincter des Gallenganges vor uns, dessen Wirkung, nach dem Verlaufe der ihn zusammensetzenden Fasern beurtheilt, im Wesentlichen in einer Zusammenschnürung des Endstückes des Ganges beruht; aber nicht nur darin, sondern auch noch in einer Einziehung der Papille, hervorgerufen durch die Thätigkeit der Längsmuskelbündel. Diese letztere Wirkung namentlich wird noch unterstützt durch eine Gruppe von Muskelfasern, deren Oddi überhaupt keine Erwähnung thut.

Bekanntlich wirft die Schleimhaut des Gallenganges innerhalb der Plica longitudinalis eine Reihe von meist längs gestellten Falten auf. In diesen fand ich nun vielfach Muskelfasern, die grösstentheils auch der Länge nach verlaufen (Fig. 4). Es ist einleuchtend, dass sie daher bei ihrer Zusammenziehung die Wirkung des Schliessmuskels im angeführten Sinne unterstützen müssen.

Dass ein derartiger Vorgang wirklich zustande kommt, wurde übrigens schon von Sappey (1) mit folgenden Worten beschrieben: „Lorsque la sécrétion de la bile et du suc pancréatique est suspendue, l'ampoule s'affaisse.“ Er unterlässt es jedoch, eine Erklärung dafür anzugeben, und es ist auch sonst nicht ersichtlich, dass er von den erwähnten Muskelfasern Kenntniss besessen hätte.

Ich gedachte bereits früher der Einmündung des Ductus pancreaticus in den Ductus choledochus. Auch dieser Gang erscheint in das Wirkungsgebiet des M. sphincter des Gallenganges einbegriffen, indem ihn derselbe mit einem Theile seiner Fasern umgiebt, während sich ein zweiter Theil zwischen beide Gänge einschiebt. Daher zeigt ein Querschnitt, in entsprechender Höhe geführt, den Muskel in Form eines Achters, dessen grösserer Ring den Gallengang bedeutet, während der kleinere dem pankreatischen Gange angehört (Fig. 1). Im übrigen verhält sich dieser Theil des Muskels genau so, wie ich es früher für den anderen beschrieben habe. Die Vereinigung beider Theile geht natürlich

gleichlaufend mit der der beiden Gänge zu einem einzigen vor sich (Fig. 2).

Wir haben bis jetzt den Muskel immer gegen die Darmschleimhaut zu verfolgt. Schlagen wir nun den umgekehrten Weg ein, wobei wir wieder von dem Bereiche der Darmmuskelhaut ausgehen, so sehen wir, wie sich die Muskelfasern auch noch in einiger Entfernung von dem Darmrohre auf den Gallengang fortsetzen (Fig. 4). Sie verlaufen dabei vorwiegend der Länge nach, hören jedoch schon nach 1—2 cm gänzlich auf, ohne dass mit den wenigen Muskelfasern, die bekanntlich in der Wandung des Gallenganges allenthalben zerstreut gefunden werden, irgend ein Zusammenhang festzustellen wäre.

In gleicher Weise setzt sich die Muskulatur aber auch auf den Ductus pancreaticus noch eine Strecke weit fort, um ebenfalls bald gänzlich zu verschwinden (Fig. 4). Dadurch gewinnt es den Anschein, als ob dieser Gang einen ähnlichen Musculus sphincter besässe, wie der Gallengang. Der Schliessmuskel des vereinigten Pankreasgallenganges wäre dann nicht so sehr als Fortsetzung des entsprechenden Muskels des Ductus choledochus allein aufzufassen, sondern er stellte sich vielmehr dar als ein aus der Vereinigung der beiden vorerst getrennten M. M. sphinct. hervorgegangener gemeinschaftlicher Muskel.

Dass diese Auffassung die richtige sein dürfte, lässt sich durch zwei noch viel beweiskräftigere Thatsachen erhärten. Die eine der beiden wurde auch von Oddi erwähnt. Bei allen jenen Thieren nämlich, bei denen der Ductus pancreaticus an einer anderen Stelle in den Darm mündet, als der Ductus choledochus, besitzt er auch einen ganz ähnlich gebauten Schliessmuskel, wie letzterer.

Zweitens findet sich an dem Endstück des Ductus Santorini beim Menschen, also in der Papilla minor, ein Muskel, der zufolge der Anordnung seiner Fasern gleichfalls als ein Schliessmuskel aufgefasst werden muss. Dabei will ich nur bemerken, dass auch hier, wie ich an entsprechenden Präparaten sehen konnte, dieser Muskel einen Ring bildet, dessen Wirkung durch zahlreiche Fasern unterstützt wird. Dieselben sind in den Leisten, Falten und Zwischenwänden gelegen, welche der Darmmündung des erwähnten Ganges ein so verwickeltes Aussehen verleihen können, bezüglich dessen Beschreibung ich übrigens auf das ver-

weise, was ich darüber an anderer Stelle bereits ausführlich gesagt habe (3).

Der M. sphincter wirkt also auch da auf das Gangende nicht nur zusammenschnürend, sondern auch zugleich einziehend; und auch hier verweise ich wieder auf Sappey's Worte über die Papila minor: „Au moment de l'écoulement du liquide pancréatique, il est saillant et en général très-manifeste; mais dans l'état de vacuité du conduit accessoire, il s'affaisse et disparaît." Er scheint demnach der Ansicht gewesen zu sein, dass das Durchfliessen des Pankreassaftes einfach mechanisch das Aufrichten der Papille bewirke, und umgekehrt, dass dieselbe von selbst zusammensinke, wenn jene Wirkung aufhöre. Der gleiche Gedanke scheint ihm auch bei der oben wiedergegebenen Stelle vorgeschwebt zu haben, wo er das Verhalten der Plica longitudinalis schildert.

Aus den beiden von mir angeführten Thatsachen also erhellt zur Genüge, dass nicht nur dem Ausführungsgange der Leber, sondern auch dem der Bauchspeicheldrüse ein M. sphincter zukommt. Es ist also der an der Mündung des Pankreasgallenganges gelegene Muskel als das Ergebniss der Vereinigung beider Schliessmuskeln zu betrachten und darf nicht bloss dem Gallengange allein zugerechnet werden.

Wenn nun durch die Thätigkeit dieses Muskels allein die Rückstauung der Galle in die Gallenblase hinlänglich erklärt werden kann, so ist doch nicht zweifelhaft, dass die benachbarte Darmmuskulatur, wie Oddi annimmt, diese Wirkung zu erhöhen vermag. Ob es aber andererseits wirklich vorkommen kann, dass der M. sphincter sich auch selbständig, das heisst, unabhängig von der Thätigkeit der Darmmuskulatur und selbst bei erschlafftem Zustande derselben, zusammenziehen könne, trotzdem er mit ihr doch mehrfach durch Muskelfasern zusammenhängt, darüber will ich mich jeder Aeusserung enthalten. Auch vermöchte ich nicht als Stütze für eine derartige Meinung vorderhand mehr, als blosse Vermuthungen aufzustellen.

Wie ich eingangs erwähnte, hat Oddi seine Untersuchungen vorzüglich an Präparaten von Thieren durchgeführt. Ich habe geglaubt, es nicht unterlassen zu dürfen, einige derselben auch in den Bereich meiner Untersuchungen zu ziehen. Ich fand hier überall ausser den Ringfasern, ähnlich wie beim Menschen, gleich-

falls solche, die schräg und längs verlaufen, wie auch sonst keine bedeutenderen Unterschiede zu sehen waren, die nicht durch den einfacheren Bau der thierischen Duodenalschleimhaut gegenüber der menschlichen zu erklären sind. Nach dem im Vorhergehenden Gesagten ist es für mich wohl zu erwarten gewesen, dass jene Thiere, welche ausser dem Hauptausführungsgange des Pankreas noch einen Nebenausführungsgang für einen kleinen Theil dieser Drüse besitzen, auch an der Mündung des Letzteren einen M. sphincter aufweisen dürften. Und thatsächlich konnte ich mich von dem Vorhandensein desselben an entsprechenden Präparaten mit Leichtigkeit überzeugen.

Fasse ich nun die Ergebnisse meiner Untersuchungen zusammen, so stellen sich dieselben folgendermassen dar:

1. Der Zellengang besitzt an seiner Mündung in den Darm einen M. sphincter.

2. Dieser M. sphincter besteht aus glatten Muskelfasern und hängt mit der Darmmuskelhaut, von der er sonst durch Bindegewebe getrennt ist, nur stellenweise zusammen, während die Muscularis mucosae schliesslich ganz in ihm aufgeht.

3. Die Fasern dieses Muskels müssen, entsprechend ihrem Verlaufe, nicht nur eine Umschnürung des Gangendes, sondern auch eine Einziehung der Plica longitudinalis bewirken.

4. Ganz ähnlich gebaute Muskeln befinden sich auch an den Mündungen der beiden Ausführungsgänge der Bauchspeicheldrüse.

5. Der M. sphincter in der Plica longitudinalis setzt sich demnach zusammen aus den betreffenden Muskeln des Ductus choledochus und des Ductus Wirsungianus.

6. Es ist in hohem Grade wahrscheinlich, dass durch die Thätigkeit dieses Muskels die Rückstauung der Galle in die Gallenblase, und damit die Füllung der letzteren bewirkt wird.

Zum Schlusse sei es mir gestattet, meinem hochverehrten Chef und Lehrer, Herrn Prof. Dr. E. Zuckerkandl, meinen wärmsten Dank auszusprechen für die lebhafte Unterstützung, die er mir auch bei dieser Arbeit wieder zu Theil werden liess.

Literatur-Verzeichniss.

1. Sappey, Traité d'anatomie descriptive. Paris 1873.
2. Oddi, R, D'une disposition a sphincter spéciale de l'ouverture

du canal cholédoque. Arch. ital. de Biologie. Tome VIII. 1887. (Di una disposizione a sfintere allo sbocco del coledoco. Laborat. di fisiolog. di Perugia 1887.)
3. Helly, Beitr. z. Anat. d. Pankreas u. seiner Ausführungsgänge. Archiv f. mikr. Anat. Bd. LII. 1898.

Erklärung der Abbildungen auf Tafel XXIX.

D. ch. = Ductus choledochus.
d. = Drüsen.
r. m. = Ringmuskelfasern } der Darmmuskulatur.
l. m. = Längsmuskelfasern }
M. sph. = M. sphincter.
Du. = Duodenalschleimhaut.
D. W. = Ductus Wirsungianus.
S. = Submucosa.
m. m. = Muscularis mucosae.
B. = Bindegewebe.
L. f. = Längsmuskelfasern des M. sphincter.

Fig. 1. Querschnitt. Der Ductus choledochus und der Ductus Wirsungianus sind von einem gemeinschaftlichen M. sphincter umschlossen. Derselbe ist von der umgebenden Ringfaserschichte der Darmmuskulatur durch Bindegewebe getrennt, hängt aber stellenweise mit ihr zusammen. Seine Fasern haben verschiedene Verlaufsrichtungen. Vergr. 1 : 14.

Fig. 2. Querschnitt. Beide Gänge haben sich bereits vereinigt und der dadurch entstandene Gang liegt in der Submucosa. Er ist von zahlreichen Schleimhautleisten ausgekleidet, in denen ebenfalls Muskelfasern verlaufen. Der M. sphincter ist verhältnissmässig schon dünner geworden; an der Seite, wo sich der Ductus Wirsungianus im vorhergehenden Bilde befindet, sieht man stärkere Längsmuskelfaserzüge des M. sphincter. Vergr. 1 : 18.

Fig. 3. Querschnitt. Schnitt durch die Spitze der Plica longitudinalis. Es ist nur ein Sector des Ganges gezeichnet. Der M. sphincter und die Muscularis mucosae haben sich bereits zu einem einzigen Muskel vereinigt. In den Schleimhautfalten des Ganges sieht man vielfach Längsmuskelfasern des M. sphincter der Quere nach getroffen. Vergr. 1 : 60.

Fig. 4. Schema zur Darstellung des Verlaufs der Faserzüge des M. sphincter nach einem Längsschnitte durch die Plica longitudinalis. Vom Ductus choledochus ist nur eine Wand zu sehen. Die Längsmuskelfasern sind durch längere, die Ringmuskelfasern durch kürzere Striche angedeutet.

Universitäts-Buchdruckerei von Carl Georgi in Bonn.



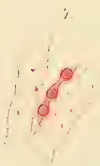

8

9

11.

12.

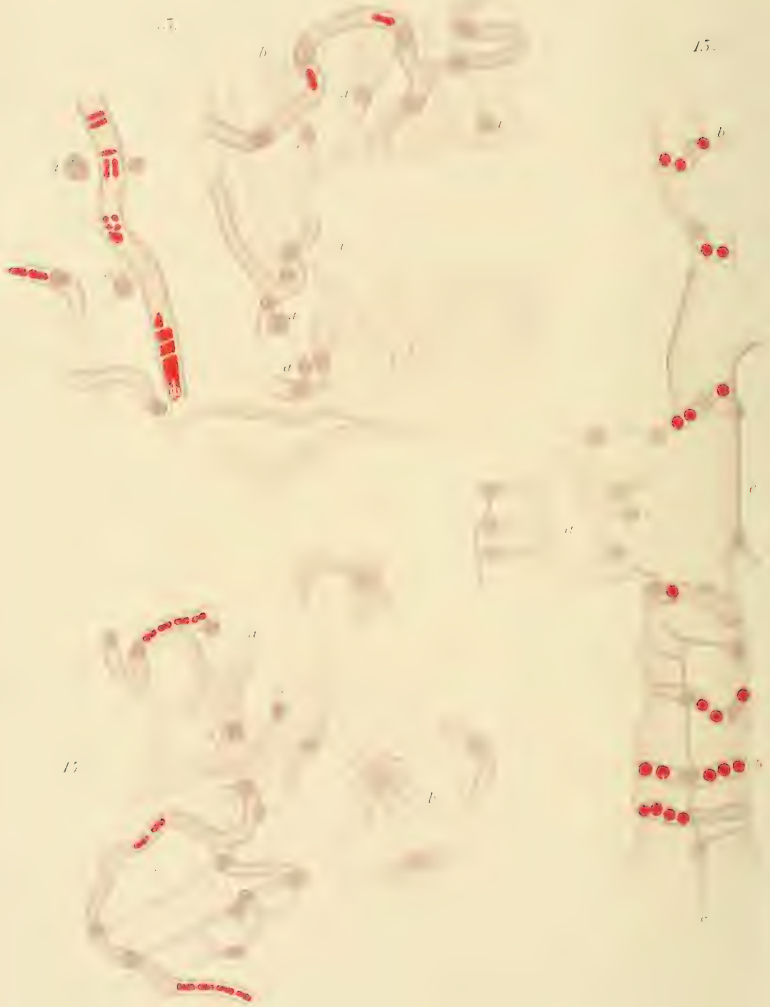
13.
15.
17.

16.

17.



18.

19.

20.

21.

I.

II.

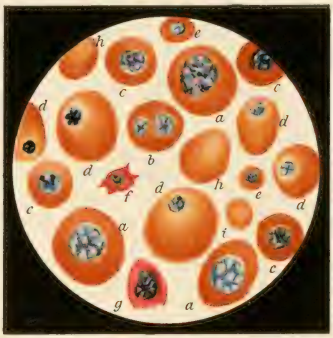

III.

IV.

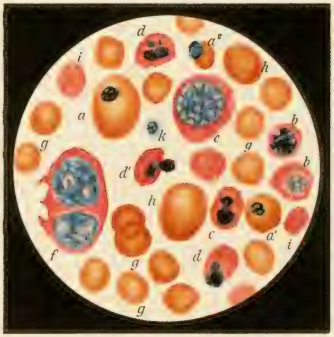

V.

VI.

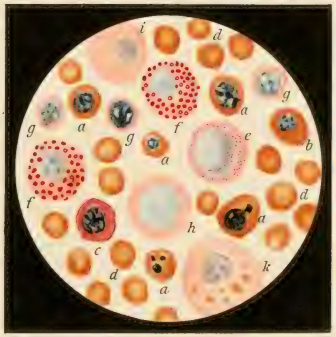

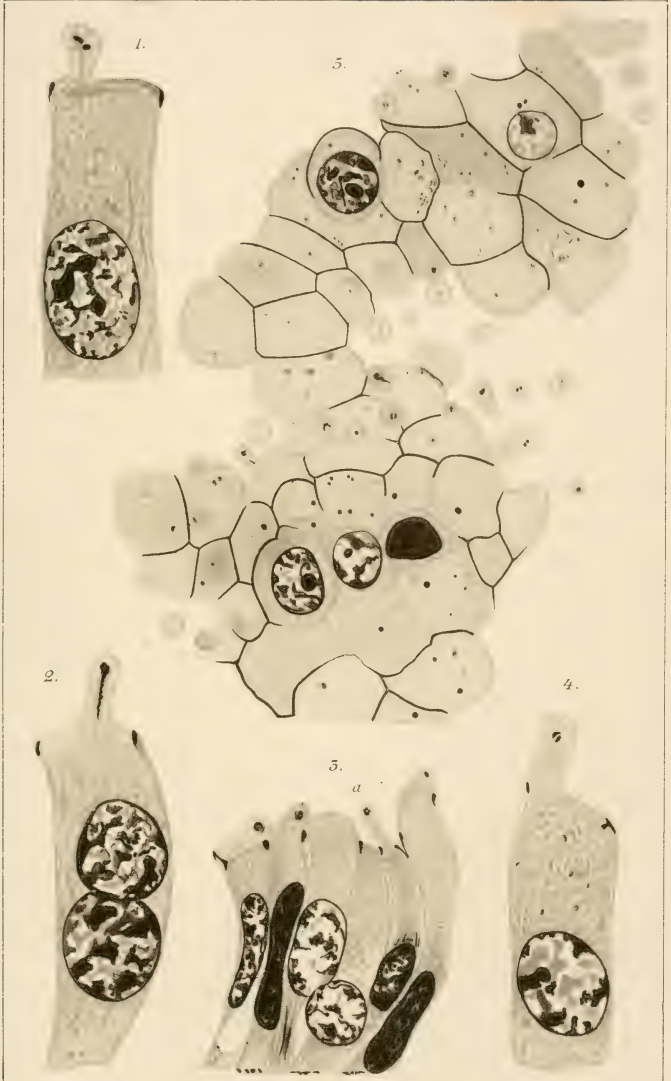

Martin Heidenhain del. Lith. Anst. v. Werner & Winter, Frankfurt a/M.

1.



2.

4.

3.



5.

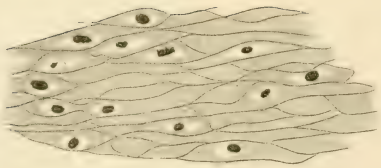

6.

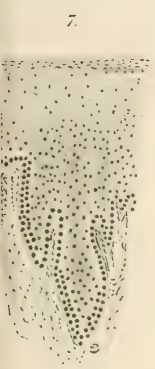
7.
g

8.
v.
l.
v.
c.
c.
l.
l.
l.

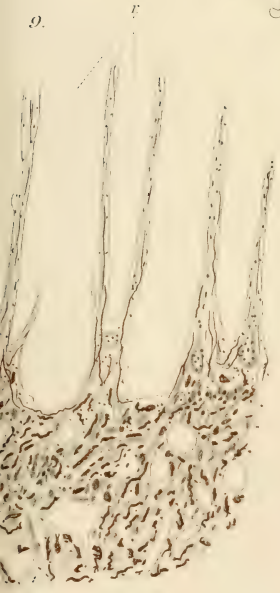
9.
v.

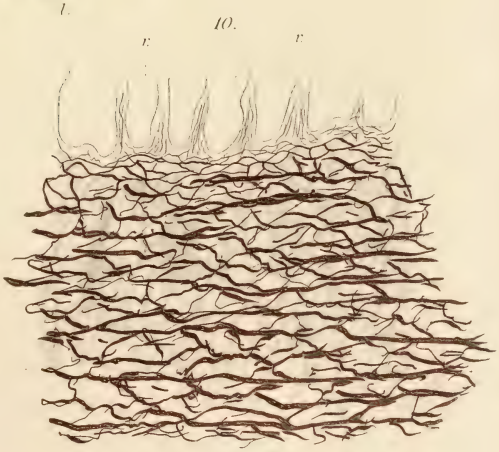
10.
v.
v.


1.
2.
3.
4.
5.

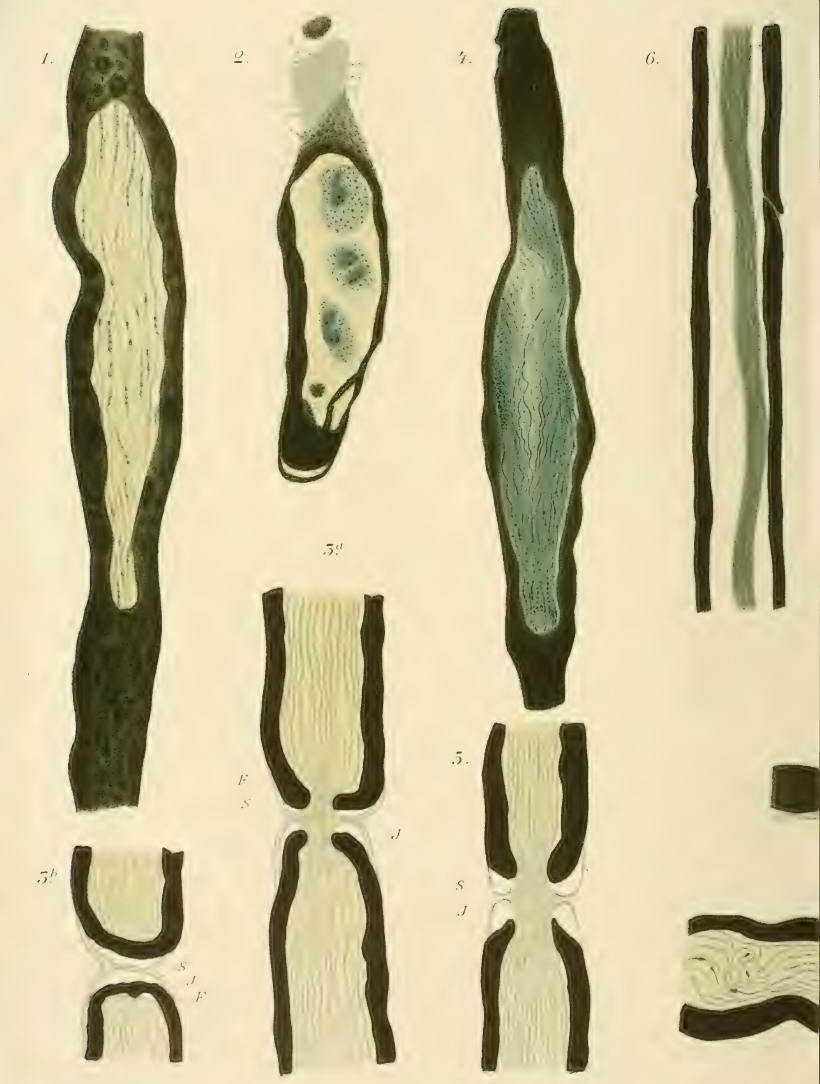
1.
2.
4.
6.
5a
5b
5.
F
S
J
S
J
S
J
F

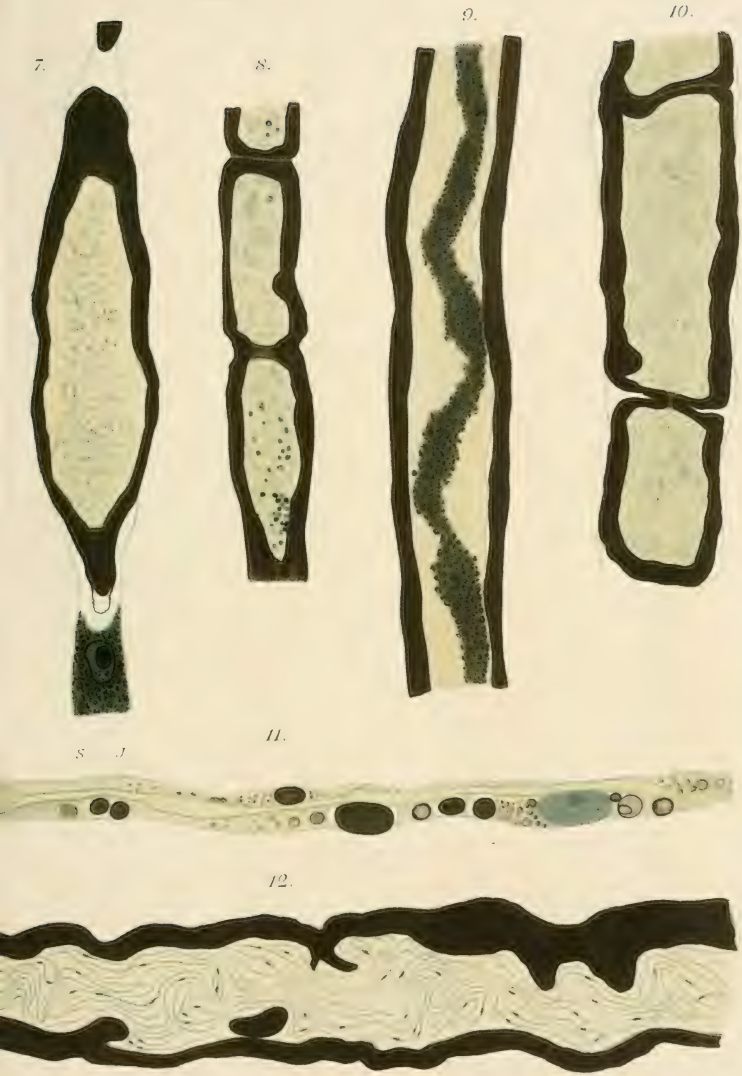
7.
8.
9.
10.
11.
12.

1.
2.
3.
4.
5.
6.
7.
8.
a
b
c
9.
10.
11.
E
S
12.
13.
14.
15.
A
S
E
16.

1.
2.
3.
4.
5.

7.
8.
6.
14.

9.

10.

11.

16.

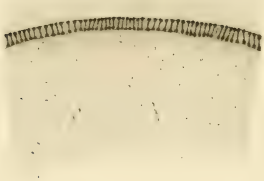

12.



13.

18.



15.

17.

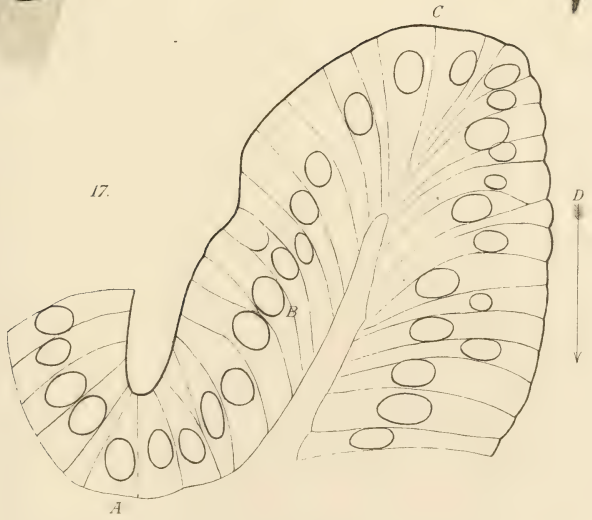

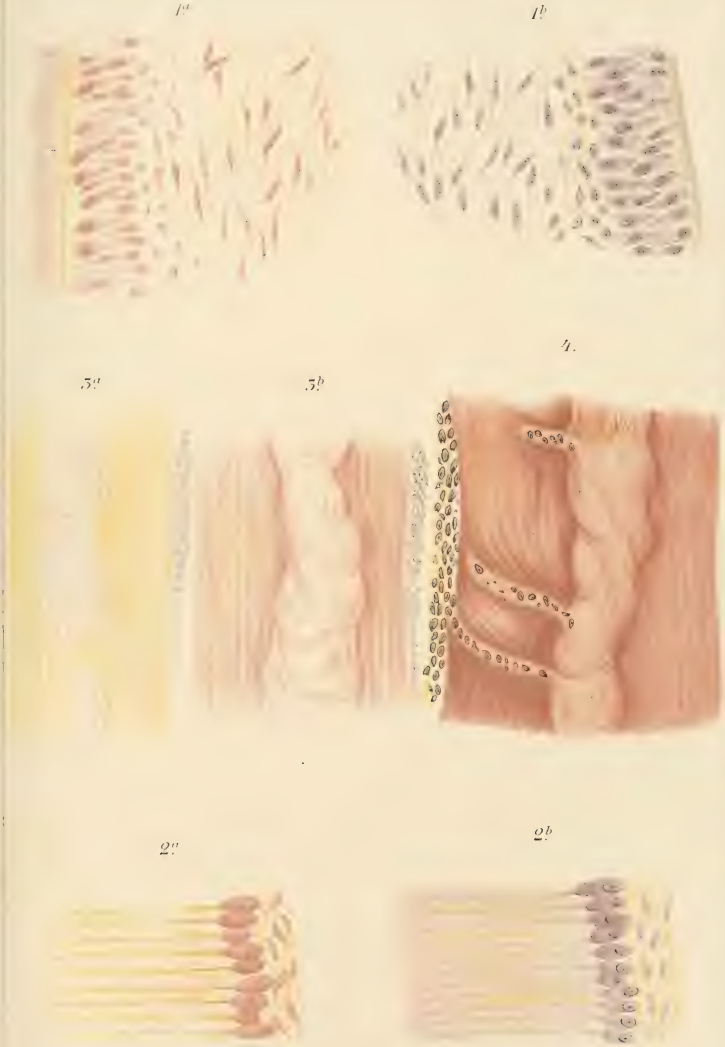

fec. Paula Guenther

Lith. Anst. v. Werner & Winter, Frankfurt a/M.

I.

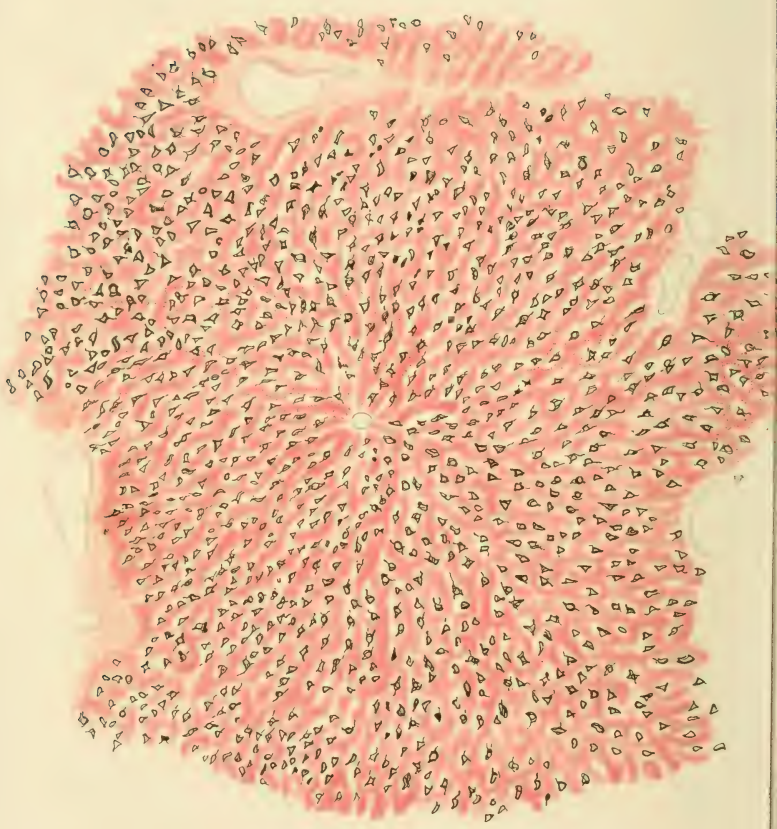

2.

3.

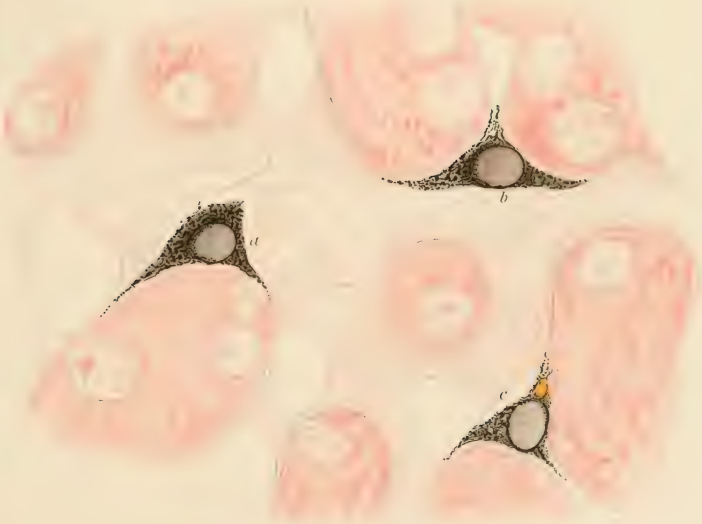

Lith. Anst. v. Werner & Winter, Frankfurt a/M.

16.

C. Kopf del.

17.

14.

15.

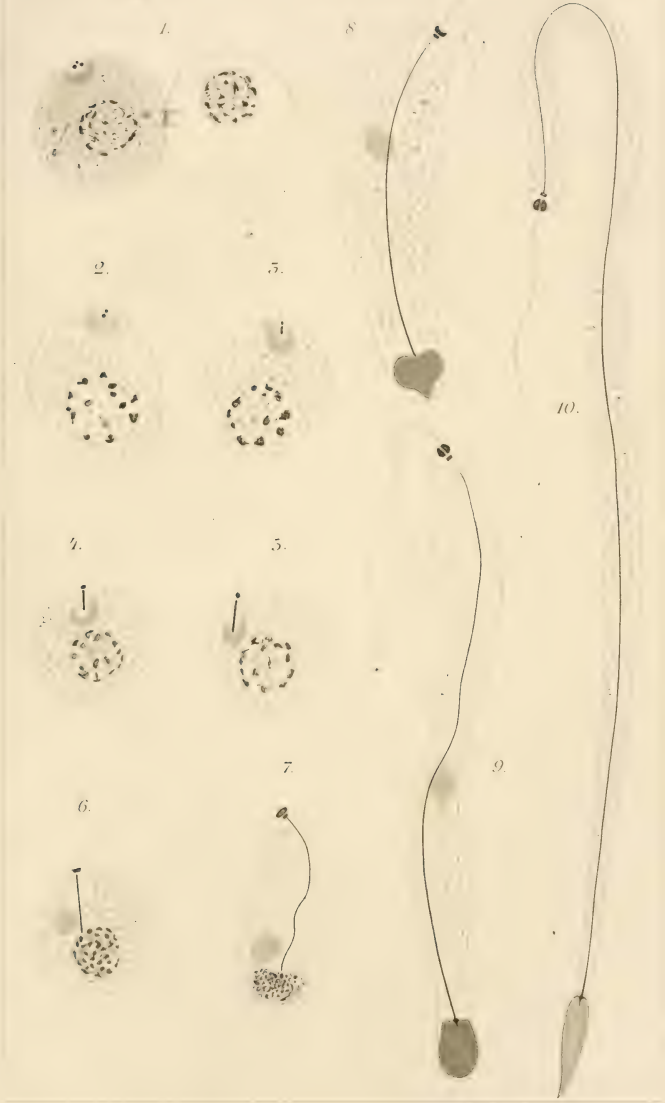
1.
2.
3.
4.
5.
6.
7.
8.
9.
10.

1.
2.
a
b

5.
7.

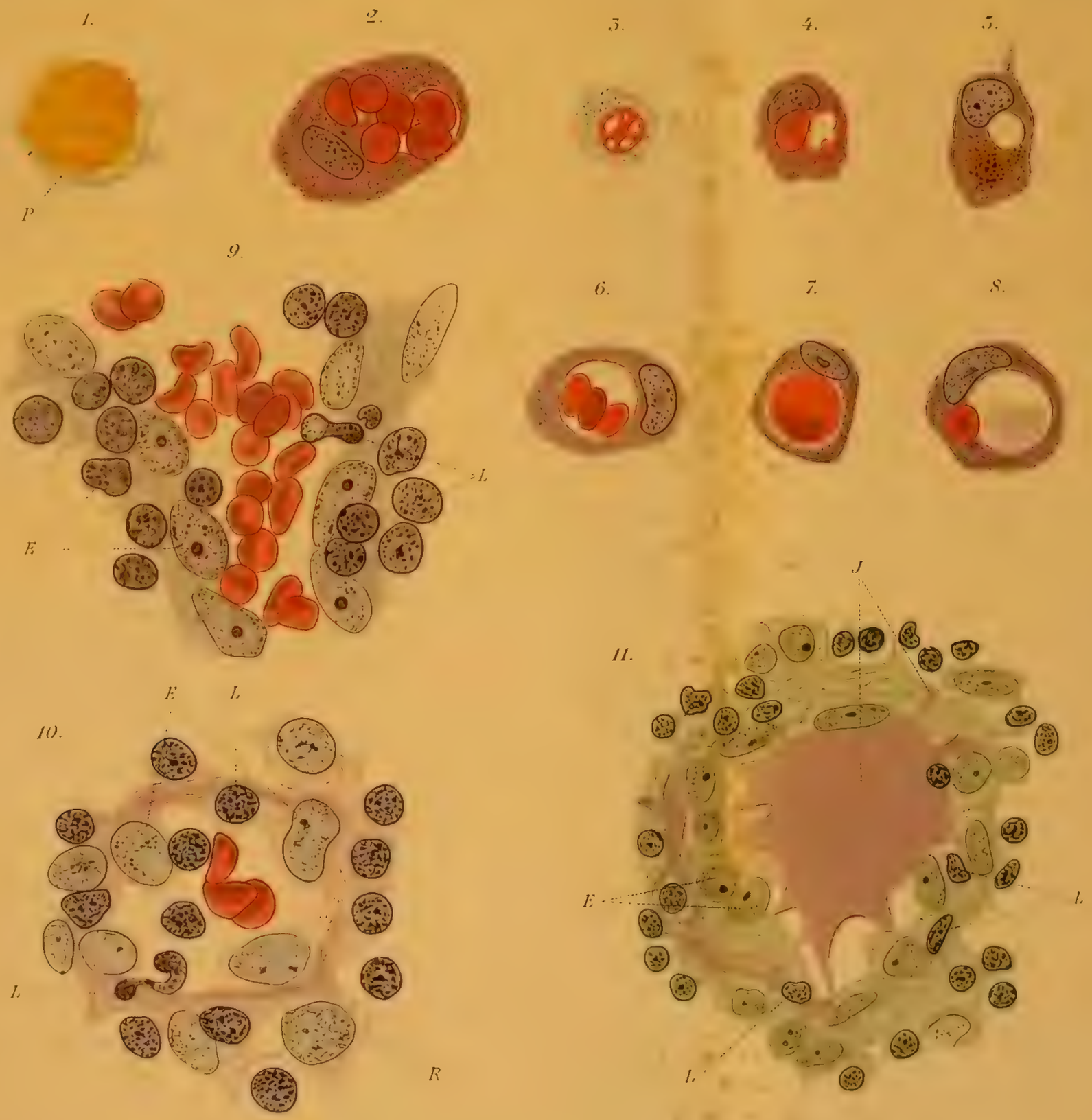

Schumacher del.
Lith. Anst. v. Werner & Winter, Frankfurt a/M.

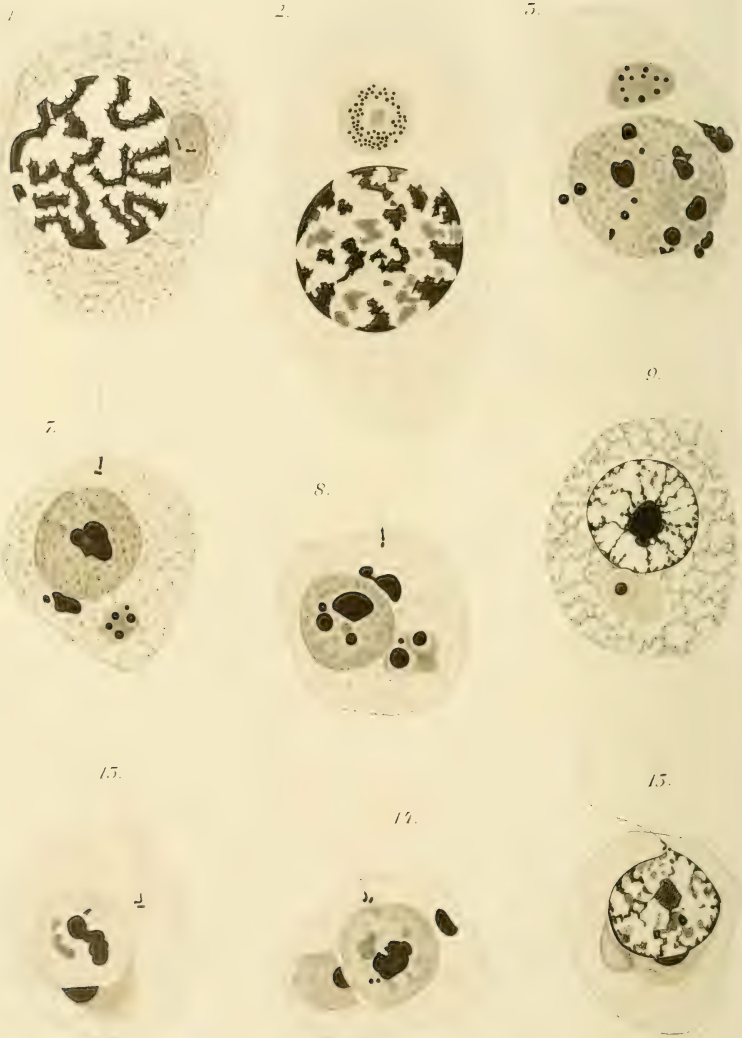
1.
2.
3.
7.
8.
9.
13.
14.
15.

4.

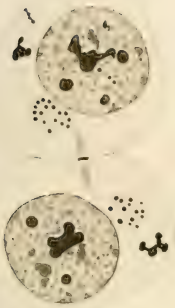

5.

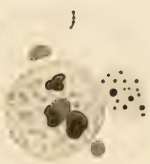

6.

10.

11.

12.

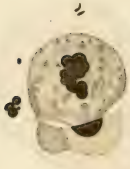

16.

17.

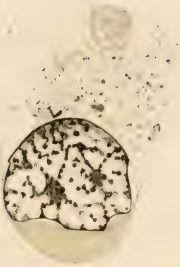

18.

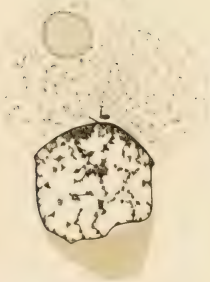

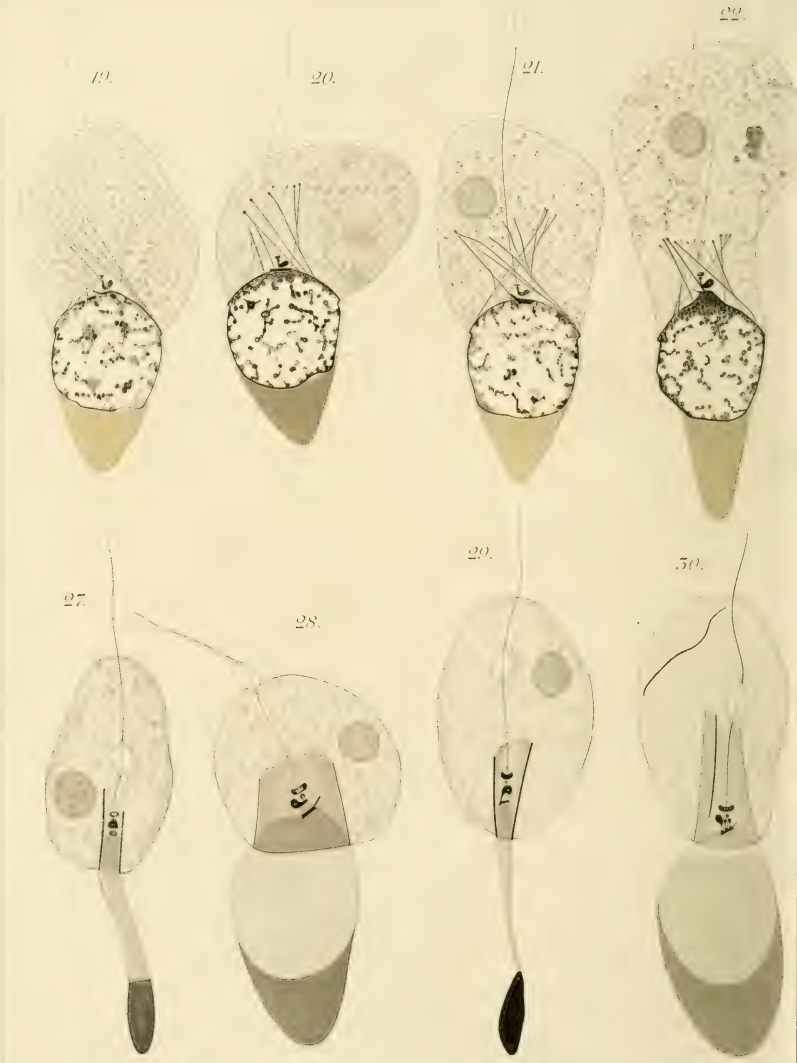
19.
20.
21.
22.
27.
28.
29.
30.

23.

24.

25.

26.

31.

32.

33a



33b

34.

35.

36.

37.


38.

42.

43.

44.

45.

39.

40.

41.

46.

47a

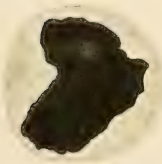

47b

48



49.



50.

1.

2.

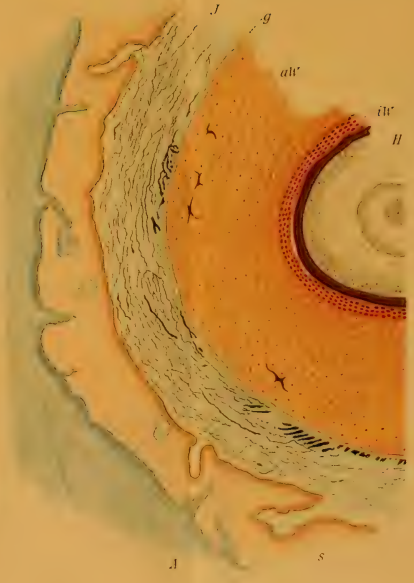

3.

Lith. Anst. v. Werner & Winter in Frankfurt a. M.

4.

5.

6.

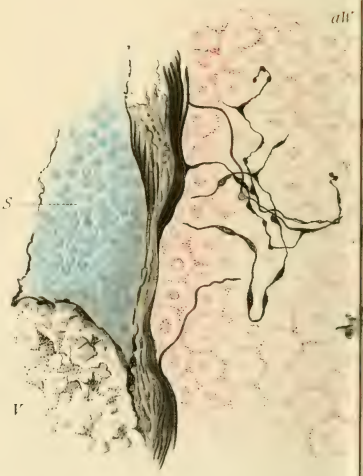

7.

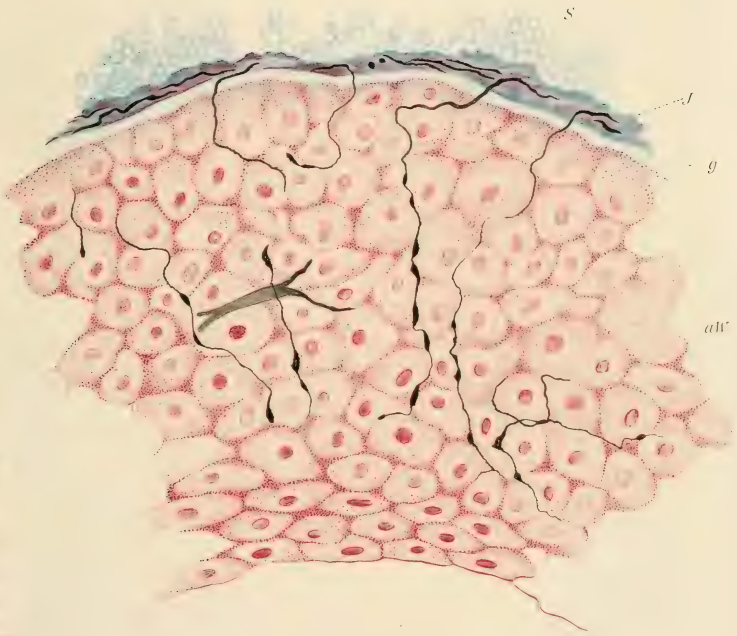

Lith. Anst. v. Werner & Winter, Frankfurt a/M.

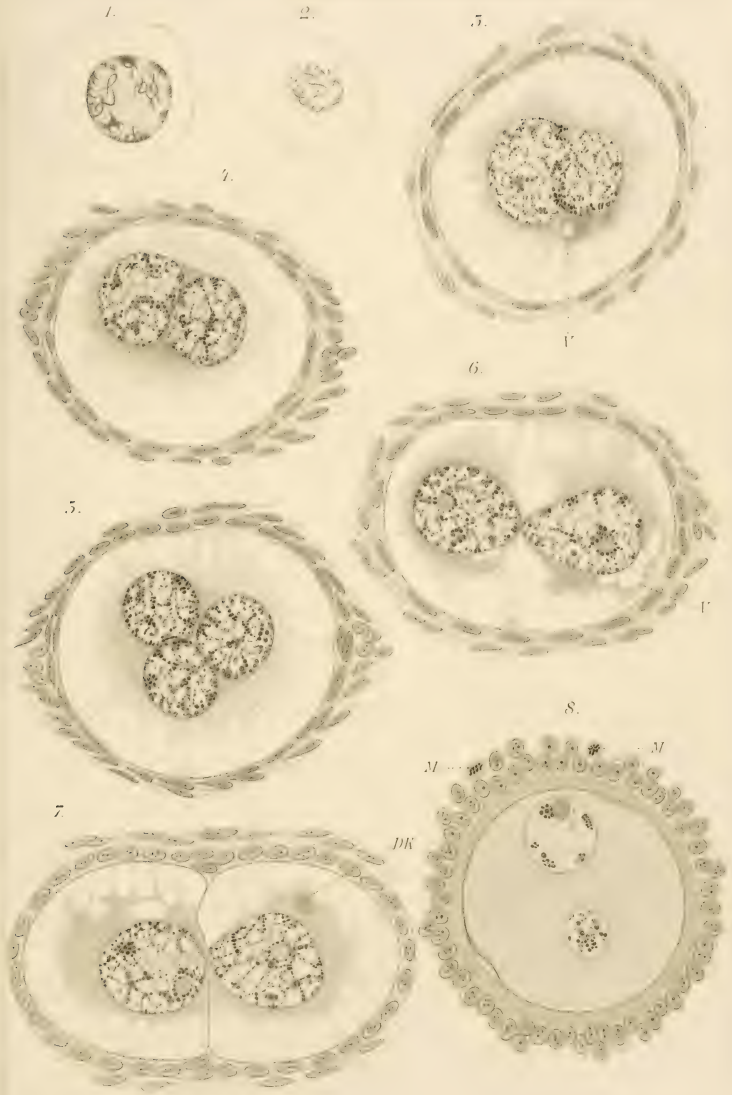

K. Löffler del. Lith. Anst. v. Werner & Winter Frankfurt a/M.

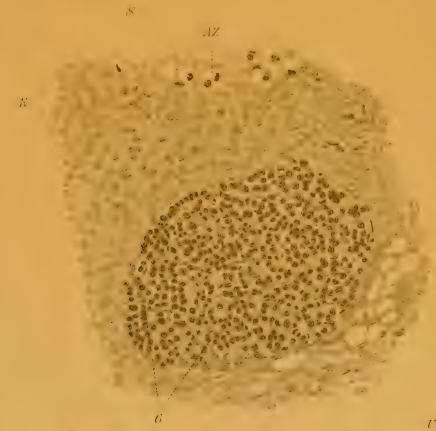
8.
AZ
K
G


2.
G
Vs
IZ
K
AZ
m

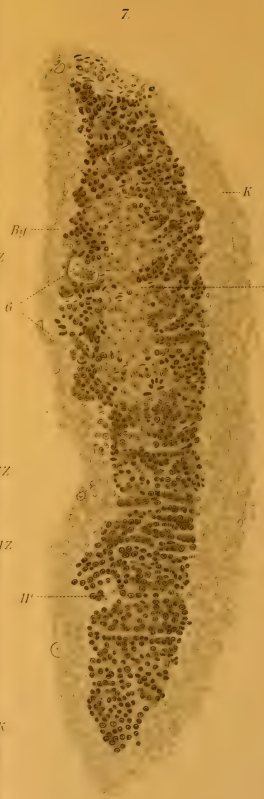
7.
K
Bg
G
H
H

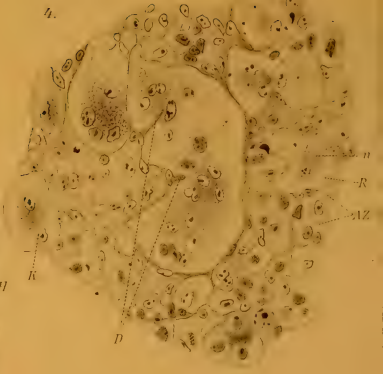
4.
n
R
AZ
K
D

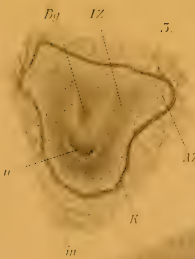
Bg
IZ
3.
n
AZ
K
m


1.
UZ
DZ
ZZ
HZ
K


6.
K
HZ
Bg

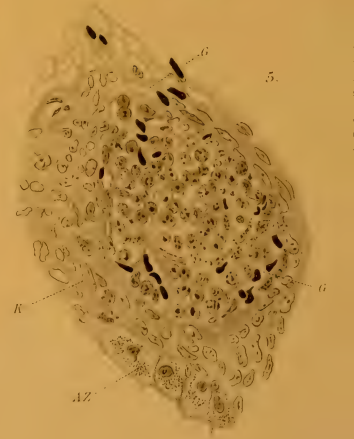
5.
G
K
G
AZ

Fig. I.



Fig. II.

Fig. III.

Fig. IV.

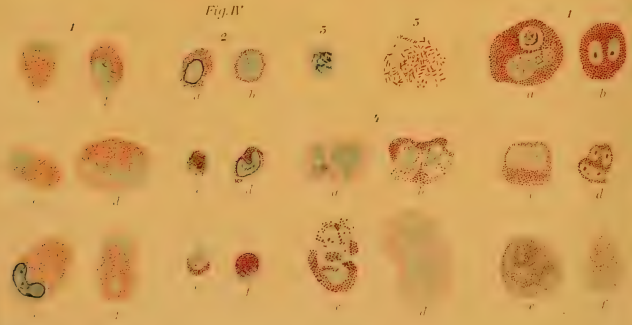

Fig. V.

1
2
3
3b
4
5
6
7
8
9
10

1

3.

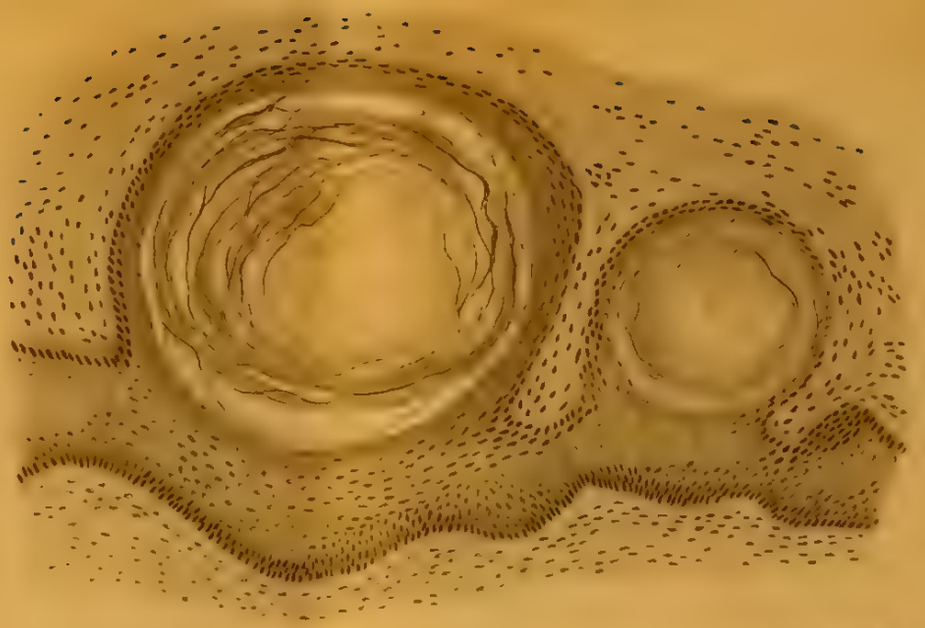

2.



4.

5.

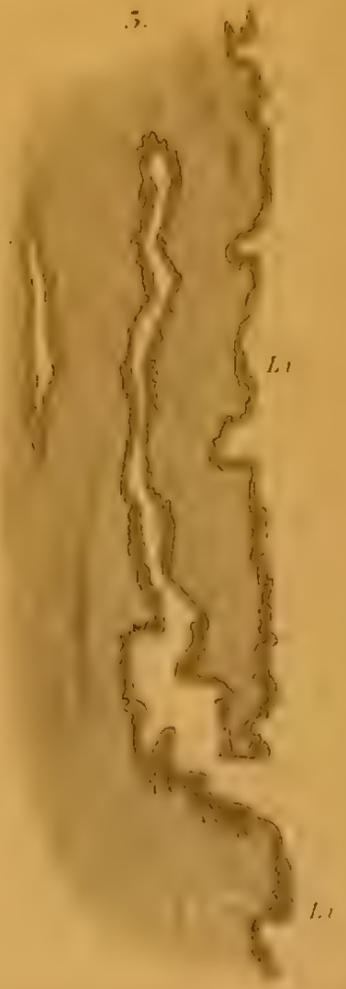

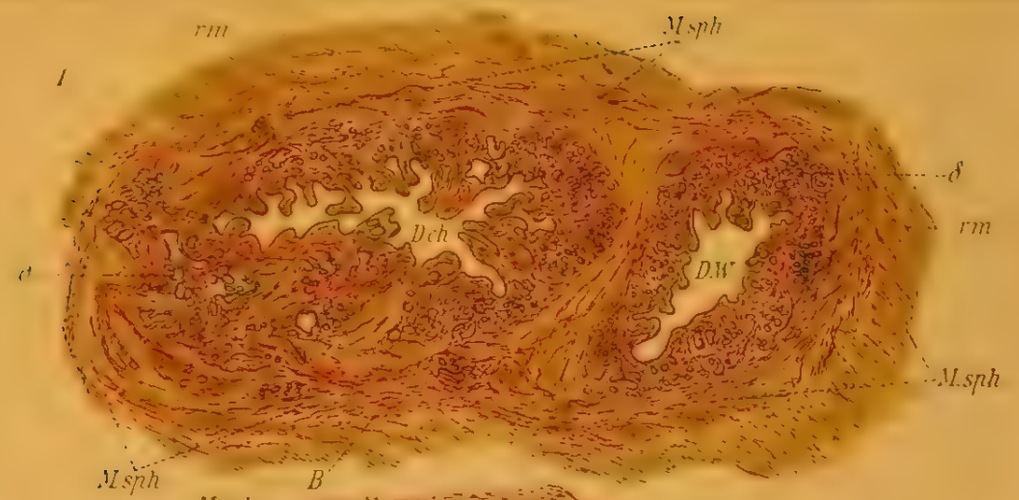
1
rm
M.sph
δ
rm
Dch
DW
M.sph
M.sph
B

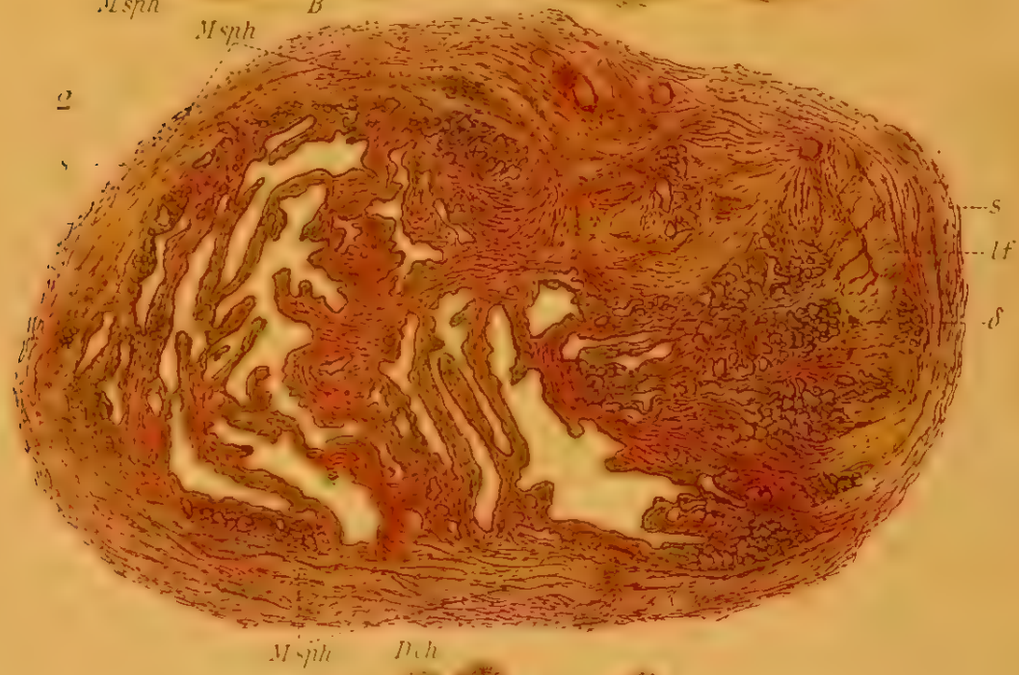
2
M.sph
s
lf
δ
M.sph
Dch

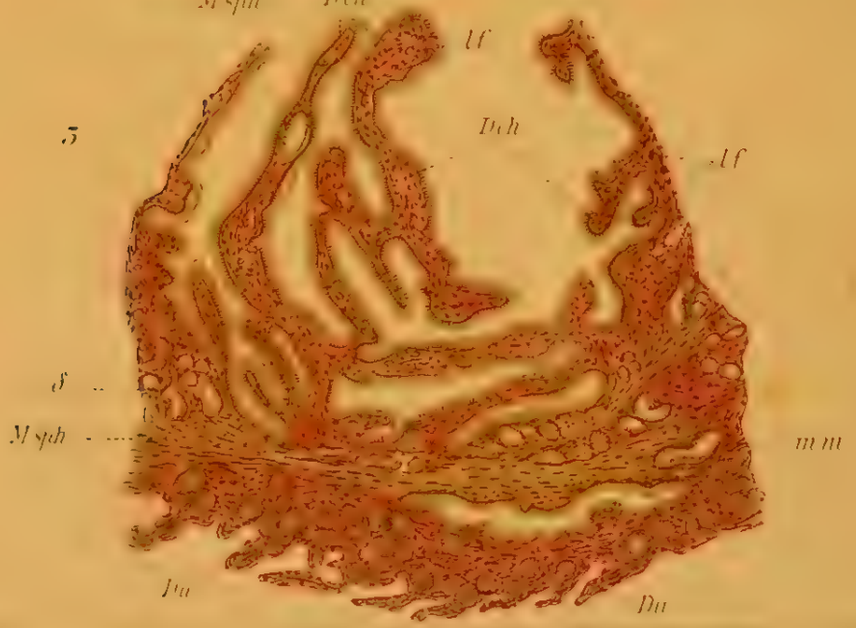
3
lf
Dch
lf
δ
M.sph
mm
Du
Du

4
Du
Dch
mm
s
rm
Lm
MH
rm
M.sph
δ
Dch
M.sph
rm
Lm
Dch
B

5 WHSE 02633